

# Rohovková ulcerace po operaci ptózy u pacienta s Kearns-Sayreovým syndromem

## SOUHRN

Cílem práce je referovat o vzácné komplikaci operace ptózy horního víčka u pacienta s Kearns-Sayreovým syndromem a terapeutických možnostech jejího řešení.

**Metodika:** U třicetileté ženy došlo po operaci ptózy horního víčka pravého oka, provedené na jiném pracovišti, k rozvoji expoziční rohovkové ulcerace při lagofthalmu. Při objektivním vyšetření bylo diagnostikováno výrazné omezení hybnosti obou bulbů ve všech pohledových směrech a na sítnici v periferii retinopatie typu pepř-sůl. Dle klinického obrazu bylo vysloveno podezření na Kearns-Sayreův syndrom, který byl potvrzen nálezem delece v mitochondriální DNA o velikosti 5.2 kb.

**Výsledky:** Rohovková ulcerace byla sanována pomocí parciální zevní tarzorafie, lokálními lubrikancii a epitelizancii. Ptóza horního víčka levého oka byla řešena konzervativně předpisem brýlové korekce s ptózovou podpěrou.

**Závěr:** Při korekci ptózy horního víčka u pacientů s progresivní zevní oftalmoplegií je vzhledem k ochablosti m. orbicularis oculi a slabě vyjádřenému Bellovu fenoménu třeba myslet na riziko pooperační expoziční keratopatie a rohovkové ulcerace.

**Klíčová slova:** Kearns-Sayreův syndrom, blefaroplastika ptózy, expoziční keratopatie, rohovková ulcerace

## SUMMARY

### Corneal Ulceration Complicating Surgical Correction of Ptosis in Patient with Kearns-Sayre Syndrome – a Case Report

The aim is to report a rare complication of surgical ptosis correction in a patient with Kearns Sayre syndrome and the therapeutic possibilities of its treatment.

**Methods:** Exposure corneal ulceration caused by lagophthalmos developed gradually in a 30-year-old woman after an upper eyelid ptosis surgery of the right eye performed at another eye clinic. During an examination a limited movement of both eyes and retinal pigmentary changes (salt-pepper-like appearance) were diagnosed. A suspicion of the Kearns Sayre syndrome was expressed according to the clinical picture, the diagnosis was confirmed by molecular analyses in muscle biopsy, which revealed 5.2 kb deletion of mitochondrial DNA.

**Results:** Corneal ulceration was treated by partial external tarsorrhaphy and frequent instillation of lubricants. The upper eyelid ptosis of the left eye was treated with a spectacle with ptosis support.

**Conclusion:** During the correction of upper eyelid ptosis in patients with progressive external ophthalmoplegia it is necessary to be aware of the risk of surgical exposure keratopathy and corneal ulceration due to the atony of musculus orbicularis oculi muscle and only slightly expressed Bell's phenomenon.

**Key words:** Kearns-Sayre syndrome, blepharoplasty of ptosis, exposure keratopathy, corneal ulceration

Čes. a slov. Oftal., 67, 2011, No. 4, p. 133–135

## ÚVOD

Kearns-Sayreův syndrom, poprvé popsán Kearsem a Sayrem v roce 1958, je poměrně vzácné onemocnění, jehož podstatou je porucha mitochondriálního energetického metabolismu. Prvním příznakem onemocnění bývá ptóza, po ně-

kolika letech dochází k rozvoji zevní oftalmoplegie. Z očních příznaků je také typický nález retinopatie charakteru pepř-sůl, k extraokulárním příznakům patří převodní blokáda srdeční, neurologické a endokrinní poruchy [8]. Předmětem našeho sdělení je případ pacientky s Kearns-Sayreovým syndromem, se kterým jsme se setkali na našem pracovišti.

## KAZUISTIKA

Cesneková T.<sup>1</sup>, Jurečka T.<sup>2</sup>, Skorkovská K.<sup>1</sup>, Tesařová M.<sup>3</sup>, Hansiková H.<sup>3</sup>, Wenchich L.<sup>3</sup>, Zámečník J.<sup>4</sup>, Zeman J.<sup>3</sup>

<sup>1</sup>Klinika nemocí očních a optometrie LF MU Fakultní nemocnice u svaté Anny, Brno, přednosta doc. MUDr. Svatopluk Synek, CSc.

<sup>2</sup>Oční klinika NeoVize, Brno, prim. MUDr. Věra Kalandrová

<sup>3</sup>Klinika dětského a dorostového lékařství VFN, 1. lékařská fakulta, Univerzita Karlova, Praha, přednosta prof. MUDr. Jiří Zeman, DrSc.

<sup>4</sup>Ústav patologie a molekulární medicíny, 2. lékařská fakulta, Univerzita Karlova, Praha, přednosta prof. MUDr. Roman Kodet, CSc. Předneseno na XVII. výročním sjezdu České oftalmologické společnosti v Praze v září 2009

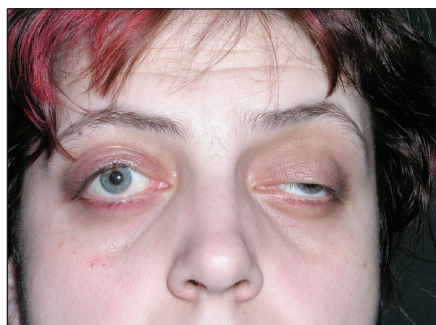
✉ Do redakce doručeno dne 16. 6. 2011

✍ Do tisku přijato dne 20. 9. 2011

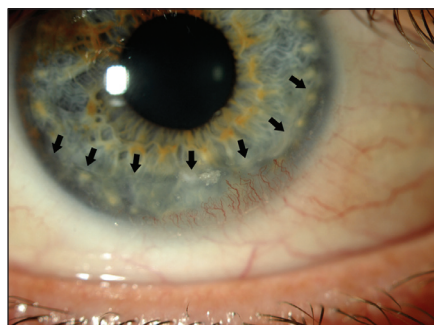
MUDr. Terézia Cesneková  
Klinika nemocí očních a optometrie LF MU  
Fakultní nemocnice u sv. Anny v Brně  
Pekařská 53  
656 91 Brno  
e-mail: terezia.cesnekova@fnusa.cz

## MATERIÁL A METODIKA

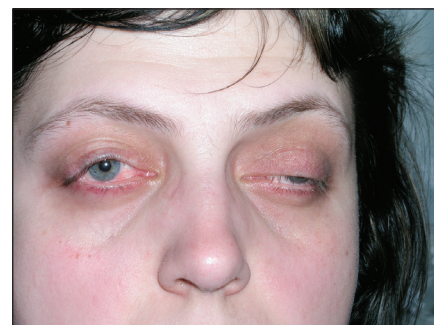V březnu 2008 byla na naší ambulanci vyšetřena třicetiletá žena. V prosinci 2007 podstoupila na očním oddělení spádové nemocnice korekci ptózy horního víčka pravého oka. Dle sdělení manžela docházelo u pacientky po operaci k „obnažo-



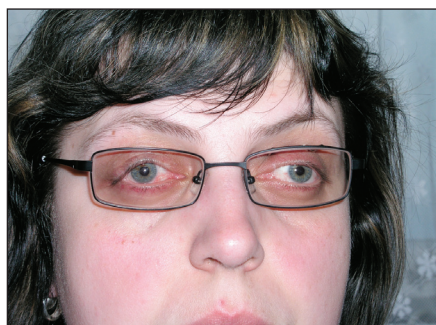**Obr. 1.** Foto obou očí před provedením tarzografie – na pravém oku po operaci ptózy, na levém oku ptóza horního víčka



**Obr. 2.** Foto předního segmentu pravého oka. Šipky vyznačují rozsah rohovkové ulcerace s počínající vaskularizací defektu při expoziční keratopatii



**Obr. 3.** Foto obou očí po provedení parciální zevní tarzografie vpravo



**Obr. 4.** Foto obou očí s ptózovou podpěrou – čelní pohled



**Obr. 5.** Foto ptózové podpěry upevněné na levou brýlovou obrubu – pohled shora

vání“ pravého bulbu ve spánku. Pro zarudnutí a bolest pravého oka se dostavila na naše pracoviště k vyšetření a konzultaci stavu. Zdravotní dokumentace z předchozího operačního zákroku ani následné ambulantní péče nebyla k dispozici. V rodinné anamnéze udávala pouze konkomitující strabismus matky. Také pacientka byla v mládí léčena pro amblyopii levého oka a v 18 letech jí byla provedena operace konkomitujícího strabismu. Důležité ale bylo především sdělení, že k postupnému poklesu horních víček obou očí docházelo již od jejích 13 let věku. Celkově se pacientka s ničím neléčila.

Naturální zraková ostrost byla 0,4 vpravo a 0,25 vlevo, nejlépe korigovaná zraková ostrost 0,66 na pravém oku a 0,33 na oku levém, nitrooční tenze byla v normě (12 mmHg na pravém oku, 11 mmHg na levém oku). Objektivním vyšetřením byl diagnostikován na pravém oku při pokusu o zavření oční štěrbinu lagoftalmus 3 mm, hybnost bulbu byla bilaterálně symetricky omezena ve všech pohledových směrech, subjektivně bez diplopie. Na rohovce byla v meridiánu 5. hodiny při limbu patrná mělká obloukovitá ulcerace velikosti 3 x 10 mm jdoucí do 1/3 hloubky stromatu, bez naválitých okrajů či zánětlivé infiltrace, barvící se fluoresceinem. Přední komora oční byla klidná, bez známek zánětu, optická média čirá. Na fundu se od střední periferie nacházely na sítnici pigmentace charakteru pepř-sůl. Na levém oku bylo horní víčko pokleslé pod úroveň zornice,

také zde byla hybnost bulbu omezená, náleze na předním segmentu klidný, na sítnici opět pigmentace typu pepř-sůl (obr. 1, 2).

Po nasazení lokální terapie (antibiotika, mydriatika, nesteroidní antiflogistika a epitelizancia) došlo v průběhu 5 dnů ke zhojení trofického defektu. Lagoftalmus byl terapeuticky řešen parciální zevní tarzografií s velmi dobrým kosmetickým i funkčním výsledkem (obr. 3).

V rámci diferenciální diagnostiky oboustranné zevní oftalmoplegie s bilaterální ptózou horního víčka byla u pacientky indikována následující pomocná vyšetření s těmito výsledky: neurologické konzilium bez neurologického deficitu, počítačová tomografie orbit bilaterálně bez nálezu zbytečnosti okohybných svalů či jiné orbitální patologie, elektromyografie m. orbicularis oculi bez známek axonální léze.

Na základě anamnézy a klinického obrazu bylo vysloveno podezření na Kearns-Sayreův syndrom. Byla indikována svalová biopsie, která ukázala myopatický vzorec změn s přítomností ragged red fibres (subsarkolemální hromadění reakčního produktu při histochemickém průkazu sukcinátdehydrogenázy – SDH) a oslabení až vymizení aktivity cytochrom c oxidázy v četných svalových vláknech. Polarografické, spektroskopické a imunochemické vyšetření v izolovaných svalových mitochondriích ukázalo sníženou aktivitu i množství komplexů dýchacího řetězce I, I-III a IV. Diagnóza Kearns-Sayre syndromu byla potvrzena molekulárně gene-

tickým vyšetřením, které ukázalo přítomnost delece mitochondriální DNA (mtDNA) o velikosti 5,2 kB.

Žena již nechtěla absolvovat další operační zákrok a rozhodla se pro řešení ptózy na levém oku předpisem brýlové korekce s ptózovou podpěrou, se kterou je funkčně velmi spokojena (obr. 4, 5). Pacientka je nyní pravidelně kontrolována v odborných poradnách pro riziko rozvoje dalších komplikací mitochondriálního onemocnění, mezi které patří AV blok III. stupně, porucha sluchu či diabetes mellitus II. typu.

## DISKUSE

Kearns-Sayreův syndrom je onemocnění, jehož charakteristickou triádou příznaků je zevní oftalmoplegie, retinopatie charakteru pepř-sůl a převodní blokáda srdeční. Podstatou onemocnění je velká delece v mitochondriální DNA, která kóduje několik mitochondriálních podjednotek komplexů dýchacího řetězce.

Oční projevy onemocnění bývají oboustranné. Prvním příznakem může být jen obtížné zvedání víček, postupně však dochází k jejich poklesu, který se postižený snaží kompenzovat stahem čelního svalu a pak i záklonem hlavy. Později se přidávají obrny zevních očních svalů. Nejdříve bývají postiženi zvedací, pak konvergenční a pohledy do stran a naposled skláněcí očí. Obrny postupují na obou očích většinou symetricky, bez strabismu a diplopie. Nitrooční svaly zůstávají vždy intaktní a je tedy přítomna izokorie, normální fotoreakce zornic a zachovaná akomodace. Je-li porucha omezena pouze na okohybné (případně ještě obličejové) svalstvo, označuje se onemocnění jako chronická progresivní zevní oftalmoplegie. Přidruží-li se další oční a nervové příznaky, hovoříme o Kearns-Sayreově syndromu. U žen jsou častější příznaky sítnicové, u mužů spíše projevy kardiální a neurologické.

Diagnostika se opírá o klinický obraz onemocnění. Třebaže se jedná o svalové onemocnění, hladina kreatinínázy (CK)

nebývá obvykle zvýšená [7]. Pro potvrzení diagnózy je obvykle nutná svalová biopsie, která se vyšetřuje biochemicky, histochemicky i molekulárně. Charakteristickým nálezem je přítomnost tzv. ragged-red fibres se subsarkolemálním nahromaděním SDH reakčního produktu. Aktivity komplexů dýchacího řetězce mohou (ale i nemusí) být sníženy. Diagnóza Kearns-Sayreova syndromu je založena na průkazu rozsáhlé delecce v mtDNA.

Mezi extraokulární příznaky patří kardiomyopatie s rizikem srdeční zástavy z převodní poruchy, zvýšená hladina bílkovin v likvoru, cerebelární a vestibulární dysfunkce, laktátová acidóza, endokrinní poruchy, poruchy sluchu, malý vzrůst či mentální retardace [5].

Chronická progresivní zevní oftalmoplegie může začít v kterémkoliv věku, nejčastěji však před 30. rokem a nezřídka také v dětství. Většina případů Kearns-Sayreova syndromu je sporadická, u některých pacientů lze prokázat familiární výskyt s autozomálně dominantní dědičností [6].

Kauzální léčba onemocnění neexistuje, možnosti konzervativního řešení očního postižení je předpis brýlové korekce s ptózou podpěrou, event. chirurgická korekce ptózy. U pacientů s Kearns-Sayreovým syndromem je však při pokusu o chirurgickou korekci ptózy vždy třeba myslet na riziko vzniku pooperačního lagofthalmu, který spolu s chybějícím Bellovým fenoménem může vést k expoziční keratopatii a rozvoji rohovkové ulcerace, jak tomu bylo u naší pacientky.

Daut a kol. popisují tři případy chronické expoziční keratopatie po chirurgické korekci ptózy u pacientů s chronickou progresivní zevní oftalmoplegií a jejich léčbu. První případ prezentuje 23letou ženu, které byl diagnostikován rohovkový vřed na levém oku několik let po bilaterální korekci ptózy. Ulcerace byla léčena lokálními antibiotiky, byla rovněž provedena reoperace horního víčka a tarzorafie. O rok později došlo k rozvoji rohovkového vředu také na druhém oku. Autoři dále referují o 44leté ženě s bolestmi očí a poklesem vizu po bilaterální blefaroplastice s rozvojem lagofthalmu. Následné vyšetření odhalilo bilaterální ptózu, zevní oftalmoplegii, lagofthalmus a expoziční epitelovou keratopatii, která byla léčena polymyxinem B

a kapkami trimethoprimu. Ve třetím případě diagnostikovali autoři u 76leté ženy pseudomonádový vřed na rohovce levého oka. V oční anamnéze dominoval syndrom suchého oka a těžká oftalmoplegie. Pacientka v minulosti prodělala korekci ptózy technikou frontotazálního závěsu. Terapeutická aplikace lokálních antibiotik ani zevní tarzorafie nevedly k sanaci, proto bylo nutné provedení perforující keratoplastiky. Autoři ve své práci shrnují možnosti léčby ptózy u pacienta s chronickou progresivní zevní oftalmoplegií. Konzervativní léčba zahrnuje náplastovou fixaci horního víčka a ptózovou podpěru upevněnou na brýlovou obrubu. Možnosti chirurgické terapie spočívají v technice frontotazálního závěsu nebo v resekcii m. levator palpebrae superioris. Autoři preferují silikonový frontotazální závěs, zdůrazňují však, že v případě, kdy není pacient schopen docházet na pravidelné kontroly, neměl by být chirurgický zákrok proveden. Dojde-li pooperačně k expoziční rohovce, doporučují uvolnění závěsu nebo provedení temporální tarzorafie [2].

De Wilde a kol. také popisují chirurgický postup při korekci myogenní ptózy. V případě těžké bilaterální ptózy, chybějícího Bellova fenoménu a chabé funkce zvedáče horního víčka však upřednostňují resekci 15 mm zvedáče před technikou frontotazálního závěsu. Výhodou této techniky je možnost přizpůsobit délku horního víčka a zachovat relaxaci víčka při pohledu dolů. Technika frontotazálního závěsu by vedla k nepohyblivosti horního víčka s vyšším rizikem vzniku expoziční keratopatie [3].

Schmitz a kol. prezentují případ 36leté ženy s Kearns-Sayreovým syndromem, u které došlo při zcela vymizelém Bellově fenoménu k oboustranné spontánní periferní rohovkové perforaci s nutností provedení terapeutické perforující keratoplastiky [9].

Rovněž Jurečka a kol. popisují ve své kazuistice úspěšné řešení bilaterální ptózy u 47letého muže s Kearns-Sayreovým syndromem konzervativní cestou pomocí brýlové korekce s ptózovou podpěrou [5].

U pacientů se získanou myogenní ptózou je signifikantně vyšší riziko vzniku pooperačních komplikací z obnažení rohovky. Chirurgická korekce by proto měla

být zvažována pouze tehdy, zasahuje-li horní víčko do osy vidění a tím dochází k omezení zorného pole [1].

## ZÁVĚR

Kearns-Sayreův syndrom je závažné mitochondriální onemocnění, které vyžaduje multidisciplinární přístup a spolupráci oftalmologa, neurologa, kardiologa, genetika a event. anesteziologa. Riziko onemocnění spočívá zejména v rozvoji atrioventrikulární srdeční blokády s následkem smrti, při systémové aplikaci kortikosteroidů je nebezpečí rozvoje hyperglykémie a metabolické acidózy. U pacientů je také popisována přecitlivělost na sukcinylcholin, což je depolarizující myorelaxans. Působí velmi krátce a využívá se tam, kde je nutná krátká a rychlá svalová relaxace. Aplikuje se po podání celkového anestetika. Mezi jeho nežádoucí účinky patří periferní zástava dechu, poruchy srdečního rytmu až srdeční zástava [4]. U pacientů s tímto syndromem proto může být riziková každá celková anestezie.

Oftalmolog může správným a časným stanovením diagnózy předejít smrti pacienta z důvodu atrioventrikulární srdeční blokády, neboť oční příznaky se objevují několik let před celkovými projevy onemocnění.

Před každou operací ptózy je nutné důkladné vyšetření a naplánování operačního postupu, aby se předešlo vzniku pooperačního lagofthalmu a expoziční keratopatie. U nemocných se zevní oftalmoplegií často zajistí konzervativní přístup (předpis brýlové korekce s ptózovou podpěrou) uspokojivý funkční i kosmetický efekt bez rizika výše uvedených závažných komplikací, které mohou vyústit až v perforaci rohovky. U naší pacientky vedla zevní tarzorafie s intenzivní lokální terapií ke zhojení expoziční rohovkové ulcerace a předpis brýlové korekce s ptózovou podpěrou vyřešil ptózu horního víčka na druhém, neoperovaném oku.

## Poděkování

Práce vznikla s podporou projektu MZOVFN2005 a 1M520 Centrum Aplikované Genomiky.

## LITERATURA

1. **Becerra, EM, Blanco, G, MuiĚos, Y et al.:** Surgical treatment of acquired myogenic eyelid ptosis, *J Craniofac Surg*, 2006 Mar; 17(2): 246–54.
2. **Daut, PM, Steinemann, TL, Westfall, CT:** Chronic exposure keratopathy complicating surgical correction of ptosis in patients with chronic progressive external ophthalmoplegia, *Am J Ophthalmol*. 2000 Oct; 130(4): 519–21.
3. **De Wilde, F, D'Haens, M, Smet, H et al.:** Surgical treatment of myogenic blepharoptosis Review, *Bull Soc Belge Ophthalmol*. 1995; 255: 139–46.
4. <http://cs.wikipedia.org/wiki/Myorelaxans>.
5. **Jurečka, T., Zámečník, J., Hansíková, H.:** Kazuistika 8. In **Jirásková, N., Rozsíval, P., (Eds)** Kazuistiky z oftalmologie II, *Nucleus HK*, 2008, 46–52.
6. **Kraus, H. a kol.:** Kompendium očního lékařství, Grada Publishing, 1999, 63–64.
7. **Otradovec, J.:** Klinická neurooftalmologie, Grada Publishing, a.s., 2003, 303 až 306.
8. **Park, SB, Ma, KT, Kook, KH et al.:** Kearns-Sayre syndrome – 3 case reports and review of clinical feature, *Yonsei Med J*. 2004 Aug 31; 45(4): 727–35.
9. **Schmitz, K, Lins, H, Behrens-Baumann, W.:** Bilateral spontaneous corneal perforation associated with complete external ophthalmoplegia in mitochondrial myopathy (kearns-sayre syndrome), *Cornea*. 2003 Apr; 22(3): 267–70.