

## KAZUISTIKA

## Těžká automutilace oka jako první projev psychózy – kazuistické sdělení

<sup>1</sup>Hejčmanová D., <sup>2</sup>Hůlková M., <sup>1</sup>Bytton L., <sup>3</sup>Nikolov D. H.

<sup>1</sup>Oční klinika FN, Hradec Králové, přednosta prof. MUDr. Pavel Rozsival, CSc., FEBO

<sup>2</sup>Psychiatrická klinika FN, Hradec Králové, přednosta prof. MUDr. Jan Libiger, CSc.

<sup>3</sup>Fingerlandův ústav patologie, FN Hradec Králové, přednosta prof. MUDr. Aleš Ryška, CSc.

Práce byla přednesena na IX. Jihočeských Timrových dnech, které se konaly v Českých Budějovicích ve dnech 9.–10. 4. 2009

### SOUHRN

Autoenukleace oka je závažná, vzácná forma sebepoškození v očním lékařství. Referujeme o 28letém, do té doby psychiatricky neléčeném pacientovi, který si sám způsobil enukleaci levého bulbu vidličkou. Vyšetřením enukleovaného oka jsme zjistili, že se jednalo o zcela intaktní bulbus s vytrženým zrakovým nervem délky 4,5 cm, s hemoragií v levé očnici. CT vyšetření hlavy prokázalo orbitální hematom a pneumoorbitu s absencí levého oka a zrakového nervu, bez intrakraniálního krvácení. Primární ranky na víčkách a spojivce byly ošetřeny, zrakové funkce pravého oka zůstaly neporušené. Pacient byl okamžitě přijat na psychiatrickou kliniku, kde byla diagnostikována paranoidní schizofrenie. Upozorňujeme na nutnost rychlé resuscitace pacienta, dále úzkou spolupráci oftalmologa, psychiatra a neurochirurga ke stanovení dalšího léčebného postupu.

**Klíčová slova:** autoenukleace oka, oidipismus, psychóza, automutilace

### SUMMARY

*Severe Self-Mutilation of the Eye as a First Sign of Psychosis – a Case Report*

**Abstract:** Self-enucleation of the eyeball is severe and rare form of self-destruction in ophthalmology. The authors refer a 28 years old man, previously not treated on psychiatry, who enucleated his left eye with the fork himself. Examination of the enucleated eye revealed an absolutely intact eyeball with the 4.5 cm long optic nerve pulled out; a hemorrhage in the left orbit was found as well. The CT examination revealed orbital hematoma and pneumoorbit with the absence of the left eye and the optic nerve, without intracranial bleeding. Primary wounds of the eyelids and the conjunctiva were treated; the visual functions of the right eye were without damage. The patient was immediately hospitalized at the Psychiatric department where the diagnosis of paranoid schizophrenia was set. We point out the necessity of quick resuscitation of the patient, and furthermore near collaboration among the ophthalmologist, the psychiatrist, and the neurosurgeon to set further treatment procedure.

**Key words:** self-enucleation of the eye, Oedipus complex, psychosis, self-mutilation

*Čes. a slov. Oftal., 65, 2009, No. 6, p. 244–247*

### ÚVOD

Těžké sebepoškození oka není v současné době v očním lékařství příliš časté. Mezi tragická sebepoškození patří autoenukleace oka. Prvně toto sebepoškození bylo popsáno Bergmanem v r. 1846, Blonel v r. 1906 pak používá pro tento typ poškození oka termín „oidipismus“ [8]. Název vychází z řecké mytologie, kdy král Théb Oidipus si vytrhl obě oči poté, co se dozvěděl, že spáchal incest se svou matkou a zabil vlastního otce. „Oidipismus“ je vzácný typ automutilace, který především pozorujeme u mladších dospělých mužů s akutní atakou psychózy v souvislosti s náboženskými či sexuálními problémy [21]. Tento čin může být v důsledku různých příčin,

kteří zahrnují paranoidní schizofrenii, psychózu navozenou drogami [2], depresi, bipolární afektivní poruchu, posttraumatickou stresovou poruchu, obscesivně kompulzivní poruchu [13], hraniční poruchu osobnosti [5], delirium tremens [14], mentální retardaci, může být ale i při těžké demenci [20], dále v důsledku encefalitidy [6] či při frontální encefalopatii [19]. Výraznou roli hrají sluchové či zrakové halucinace religiozního imperativního charakteru, které pacienta nabádají k tomuto sebepoškození.

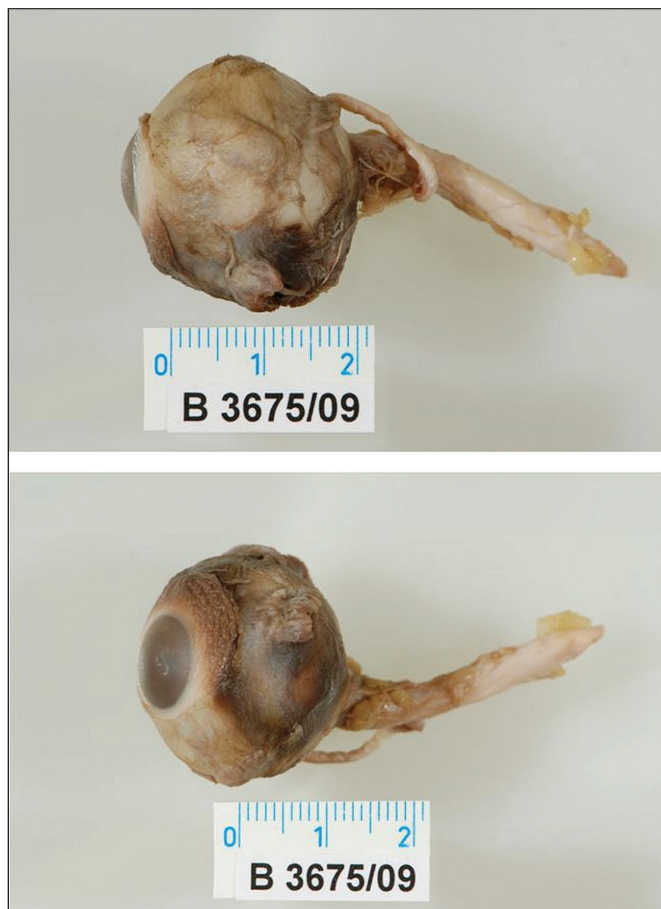Někteří autoři poukazují na zajímavou skutečnost, že tento čin bývá prováděn téměř výhradně v zemích křesťanské civilizace a poukazují na možnou souvislost s citátem Matouše z Bible: Svádí-li tě tvé pravé oko, vyloupni je a zahod pryč. Je pro tebe lepší, aby zahynul jeden tvůj orgán, než aby celé tvé tělo přišlo do pekla [3].

V zahraniční literatuře byla publikována pouze ojedinělá sdělení týkající se tohoto typu sebepoškození, v české odborné literatuře [17] nacházíme kazuistické sdělení týkající se oboustranné ruptury skléry jako následek sebepoškození u pacientky s náhle vzniklou psychózou.

## KAZUISTIKA

15. 2. 2009 ve 22.30 hodin byl záchranou službou na Oční kliniku Fakultní nemocnice v Hradci Králové přivezen 28letý pacient, který si dle jeho výpovědi před dvěma hodinami odstranil levé oko příborovou vidličkou. Lékaři záchranné služby přivezli s sebou vytržený levý bulbus v naději, že ho lze přišít zpět (obr. 1). Jednalo se o kompletní vynětí levého oka s enormně dlouhým pahýlem zrakového nervu – 4,5 cm.

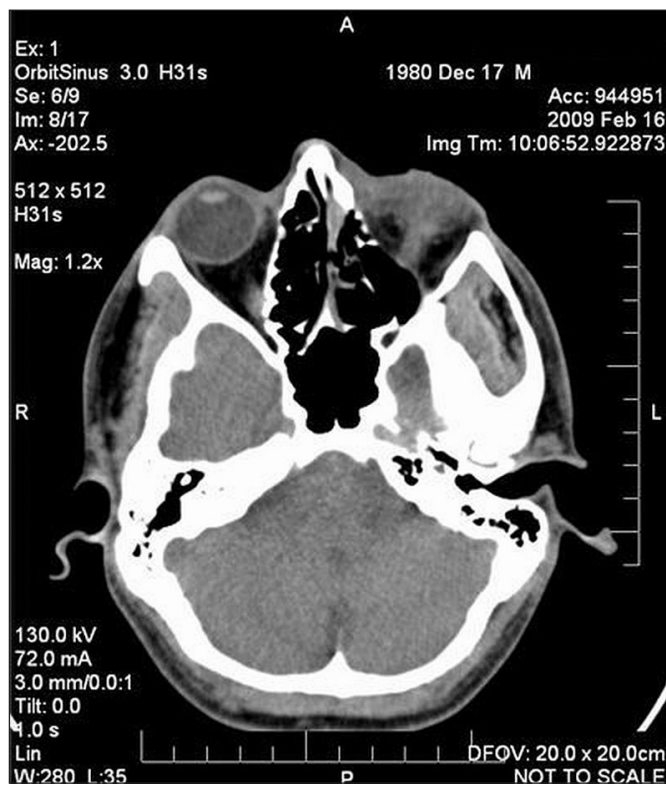
**Rodinná anamnéza:** Otec měl obtíže s alkoholem, matka byla léčena u psychologa pro neurastenii, sestra snad byla léčena pro deprese v Psychiatrické léčebně v Havlíčkově Brodě.



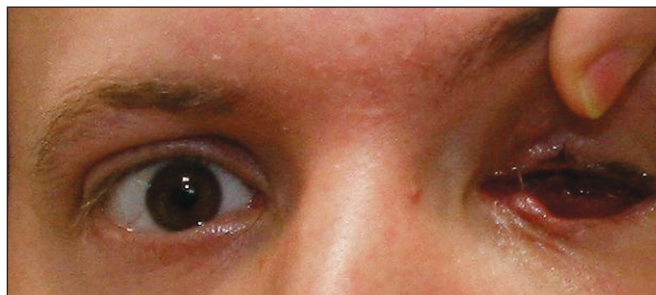**Obr. 1.** Neporušené enukleované levé oko s enormně dlouhým pahýlem zrakového nervu (4,5 cm), s odtrženými zevními očními svaly

**Osobní anamnéza:** Jednalo se o první kontakt s psychiatry, osobní anamnéza pacienta byla bez nápadností. Asi jeden týden před událostí pacient dostal lék na spaní od praktického lékaře, jinak byl zdravý. V dřívější době opakovaně zkoušel marihuanu, alkohol pil jen příležitostně. Poslední dobou nemocný neměl přátele, pracoval sám sezónně v horách. Stýkal se jen s kamarádem v místě bydliště, tento kamarád byl silně věřící.

**Oční vyšetření:** Pravé oko: 6/6, zevní i nitrooční nález inaktívni se správnou fotoreakcí zornice



**Obr. 2.** CT lebky: Pneumoorbita vlevo s intraorbitální hemoragií, chybějící bulbus a zrakový nerv vlevo



**Obr. 3.** Posttraumatický anoftalmus vlevo (5. den po úrazu)

Levé oko: porušený dolní slzný kanálek, tržná rána v bulbární spojivce délky 2 cm se zaschlou krustou, bez výrazného krvácení, patrná čtyři místa vbodnutí vidličky na horní mediální straně očníce, posttraumatický anophthalmus, hematoorbita.

CT lebky a mozku prokázalo vlevo pneumoorbitu s intraorbitální hemoragií (obr. 2), k poškození mozku či vzniku nitroorbitálního krvácení zásahem nedošlo.

Pacient po očním vyšetření byl okamžitě vyšetřen psychiatrem a hospitalizován na Psychiatrické klinice FN v Hradci Králové.

**Laboratorní vyšetření:** Toxikologie (běžné pouliční drogy) byla negativní, v krevním obraze byla přítomna mírná leukocytóza, sedimentace ani C reaktivní protein nezvýšeny.

**Psychiatrické vyšetření:** Při přijetí na Psychiatrickou kliniku pacient spolupracoval spíše formálně, k personálu se choval podezřívavě. Bludná produkce byla doprovázená výrazným afektivním doprovodem, což bylo v kontrastu s jinak plochou emotivitou pacienta. Nemocný byl anozognostický (neuvědomoval si, že by mohl být nemocný), nesoustředěný, subdepressivní a paranoidní. Příznával imperativní sluchové halucinace v posledním půl roce a trpěl sebeobviňováním bludné hloubky, dále bludy religiózními a mikromanickými (u těchto bludů je člověk přesvědčen, že nemá žádnou hodnotu): Uváděl, že k němu přišla Panna Maria a řekla mu, že ho má ráda. On je

ale špatný člověk, škodí druhým lidem svými myšlenkami. Jí také nedokázal odpovědět jinak než nenávisť a urážel ji. Dostal se tak před poslední soud a čekalo ho úplné zatracení. Naštěstí se mu ve své dobrotě zjevil Ježíš a ukázal mu, že když obětuje něco cenného, může se ještě zachránit. Může být Ježíši za to vděčný. Dále uváděl, že podezřívá někoho, že mu chce ublížit, ale nechce o tom víc mluvit. V noci k němu promlouvají duchové a radí mu, proto nespí.

V recentní anamnéze byla dle matky přítomna inverze spánku, odmítání potravy a tekutin a hypobulie (snížená vůle něco dělat). V inkriminované noc matka spala ve vedlejší pokoji, když ji probudil nářek syna. Seděl v kuchyni, v šoku, okolo viděla krev a použitý nástroj.

Následný den na naší klinice bylo provedeno v celkové anestezii chirurgické ošetření spojivkové rány jednotlivými stehy, bez komplikací (obr. 3), s lokální léčbou: výplachy očního důlku, O-Framycoin ung 5x denně. Stehy byly extrahovány po 8 dnech, rána zcela zhojena. V dalších dnech po stabilizaci celkového stavu jsme podrobně vyšetřili pravé oko včetně perimetru, který prokázal neporušené zorné pole a zcela fyziologický oční nález.

Vzhledem k závažnému projevu první psychotické epizody byl zpočátku léčby zvolen na Psychiatrické klinice haloperidol 15 mg p. d. a pacient byl pečlivě sledován. Bohatá bludná produkce po léčbě ustoupila, léčba se však záhy zkomplikovala výskytem akatizie (nežádoucí účinek antipsychotik charakterizovaný neschopností stát či sedět v klidu, přecházením, vnitřním napětím a úzkostí), která sama o sobě zvyšuje riziko suicidálního chování. Proto byla dávka redukována, přirodinován klonazepam a pacient byl postupně převeden na olanzapin 25 mg p. d. I poté však přetrvávala dysforie a negativistický postoj k léčbě bizardně zdůvodňovaný (dělá mu to elektrinu v rukou při usínání). Tyto příznaky odezněly, když se dotýčný domníval, že mu byla snížena dávka léku. Po edukaci, že se jednalo pouze o redukci počtu tablet a ne dávky, se opět vrátil. Sebevražedné tendence se snažil dissimulovat, ale na arteterapii je příznával, navíc přetrvávaly religiozní bludy. Proto přidáno k terapii depotní antipsychotikum flupenthixol 40 mg/2ml a dva týdny a stabilizátor nálady lamotrigin, který zároveň potencuje účinky antipsychotik. Pacient byl opakovaně edukován o své nemoci, zapojen do aktivit na oddělení a později zvládal i celodenní procházky s matkou.

Zůstával však anozognostický, přetrvávala výrazná religiozita a sociální stažení. K posílení compliance a rehabilitaci byl proto dohodnut s pacientem rehabilitační pobyt na doléčovací oddělení v léčebně v Havlíčkově Brodě.

Zde se pacient po dalším zvýšení olanzapinu na 30 mg p. d. a přidáním amisulpridu do ordinace zlepšil, objevily se však extrapyramidové pohyby v důsledku masivní antipsychotické medikace, pročež musel být amisulprid opět vysazen a stav se řešil navýšováním stabilizátoru nálady lamotriginu na 200 mg p. d. Stav se zlepšil co do úpravy sociálních schopností a větší aktivity. Přesto ani po 3 měsících intenzivní rehabilitace (psychoedukace, skupinové terapie, pracovní terapie, arteterapie, relaxací, socioterapie, hipoterapie) nedošlo k úplné úpravě. Část psychotických symptomů ve smyslu bludů chronifikovala. Nemocný v době, kdy uzavíráme tento článek, přestal po dvou návštěvách docházet na ambulantní kontroly. Medikaci ihned po propuštění z léčebny v Havlíčkově Brodě vysadil. Oční protězu si nevyzvedl. Zůstává v pracovní neschopnosti a dle zpráv od rodiny se u něj opět rozvíjí psychotická symptomatika. Nemocný dosud neohrožuje sebe ani jiné osoby na životě, proto není možné ho hospitalizovat bez jeho souhlasu.

## DISKUSE

### *Mechanismus provedení a možné komplikace*

Jedná se o vzácný, dobře známý typ očního těžkého sebe-poškození, popisovaného už v mytologii, později je uváděn

v lékařské literatuře 19. století. Čin bývá proveden z psychotické motivace či v rámci sebetrestání u těžké formy deprese. Dle psychoanalyticky zaměřených psychiatrů bývá asociován s kastrací úzkostí, selháním při řešení oidipovského komplexu, potlačených homosexuálních impulsů či perverzních sexuálních představ, jež pak vyvolávají potřebu sebetrestání [9].

Odstranění bulbu je vždy provedeno náhle a s mimořádnou fyzickou silou, což je typické pro jednání dekompenzovaného nebo ještě neléčeného pacienta s psychózou. V experimentálních podmínkách provedených Axenfeldem v r. 1899 snad proces trvá asi 1 minutu; častější je jednostranné odstranění oka [1]. Je popisováno vytržení oka prsty, nůžkami, nožem, násadou od kartáčku na zuby, perem, tužkou, dlátem či jinými nástroji [15, 7]. S odstraněním oka přiborovou vidličkou jsme se v odborné literatuře nesetkali. Pacienti obvykle začínají odstranění bulbu podél mediální strany očníce se zanořením nástroje do retrobulbárního prostoru a následně pákovitým pohybem protnou zrakový nerv, vytrhnou okohybné svaly a cévy. Stejný mechanismus užil i náš pacient. Obvykle se jedná o jednostranné vynětí oka, byly však popsány i případy oboustranné autoenukleace [7, 16, 22].

Nebezpečí pro nemocného tkví jednak v subarachnoidálním krvácení po protržení arteria optalmica [15], jednak v krvácení do orbity při poranění periorbity. Masivní intraorbitální krvácení v intrakonálním prostoru při neúplném pokusu o enukleaci oka může způsobit kompresi zrakového nervu s uskřutím a. c. retinae [16].

Dále může vzniknout i avulze chiazmatu při vytržení zrakového nervu s příliš dlouhým pahýlem zrakového nervu. Ta se projeví ztrátou vidění druhého – neporaněného oka [12], v podobě druhostranné hemianopsie. Supurativní meningitidu po vytržení oka popsal Nettleship [10]. Při nedokonalém pokusu může být oko přetřeno s nebezpečím následné infekce – pantoalmitidy či sympatické oftalmie.

Infekce se do očníce může dostat i zvenčí infikovaným předmětem použitým k autoenukleaci či vznikem komunikace s paranazálními dutinami. Náš pacient byl také pozorně sledován stran rozvoje infekčních komplikací, ale vzhledem k velmi rychlému ústupu zánětlivých markerů nebylo podání celkové působících antibiotik nutné.

Doporučený postup tohoto závažného stavu zahrnuje urgentní oční a psychiatrické vyšetření s psychiatrickou hospitalizací. Neodkladné oční vyšetření očního důlku je nutné zvláště při neúplné autoenukleaci pro zabránění rozvoje sympatické oftalmie [11]. Profylakticky jsou doporučována antibiotika, při výrazném intraorbitálním edému a hematomu kortikoidy. V našem případě tyto léky nebylo nutné podávat, protože jak ukazuje obr. 2, intraorbitální hematoma nebyl příliš výrazný.

Nezbytné je rovněž podrobné oční vyšetření zdravého oka včetně vyšetření zorného pole (při vytržení bulbu s dlouhým zrakovým nervem může být postiženo chiazma s temporální hemianopsií zdravého oka). Důležitá je i role včasné aplikace orbitální protězy v další rehabilitaci pacienta.

*Psychiatrické vyšetření* je nezbytné pro stanovení diagnózy a nastavení léčby, psychiatrická hospitalizace se doporučuje pro nebezpečí dalšího sebe-poškození a suicidia. Následná léčba bývá dlouhodobá a je třeba k ní pacienty opakovaně motivovat. Po proběhlé psychotické epizodě bývá větší riziko sebevraždy, než v běžné populaci, protože nezřídka nastupují dysforické až depresivní rozklady. Po takto závažném činu je riziko ještě větší a zpravidla perzistuje či se opakovaně vrací [4].

*Vyšetření CT lebky, mozku a neurologické vyšetření* má za cíl vyloučit subarachnoidální krvácení při přetřetí a. optalmica, neurologické vyšetření, je nutné ke stanovení známek meningizmu při subarachnoidálním krvácení. Při zhoršení celkového stavu je doporučováno CT zopakovat po 6 hodinách k vyloučení rozvoje subarachnoidálního krvácení [8]. CT vyšetření je nutné i k vyloučení komplikací při kompresivní frakture orbity.

*Závěrem:* Podle dostupné literatury pacienti, kteří si ublížili tímto způsobem, jsou v dalším životě velice ohroženi provedením stejného činu na druhém oku [12]. Proto je nezbytná dlouhodobá psychiatrická léčba a sledování pacienta v tomto směru.

Úzká spolupráce mezi oftalmologem, psychiatrem, všeobecným lékařem, neurologem či neurochirurgem umožní optimální péči o pacienty.

## LITERATURA

- Axenfeld, T.:** Über Luxation, Zerstörungen und Herausreissung des Augapfels als Selbstverstümmelung bei Geisteskranken. Z. Augenheilkunde, 1, 1899: 128
- Bergua, A., Sperling, W., Küchle, M.:** Self –Enucleation in Drug – Related Psychosis. Ophthalmologica, 216, 2002: 269–271
- Bible: překlad 21. století. 1. vydání. Praha Bilion, 2009, 1564 s
- Gamulescu, M. A., Serguhn, S., Signet, J. M. et al.:** Enucleation as a form of self-aggression – 2 case reports and review of the literature. Klin. Monatsbl. Augenheilkd., 218, 2001; 6: 451–454
- Goldsmith, W.:** Self-enucleation: futher views. Am. J. Psychiatry, 130, 1983: 329
- Goodhart, S. P., Savitsky, N.:** Self-mutlation in chronic encephalitis. Am. J. Med. Sci., 185, 1933: 674–684
- Jones, N. P.:** Self – enucleation and psychosis. Br. J. Ophthalmol., 74, 1990: 751-753
- Khan, J. A., Buesher, L. Ide, CH.:** Medical management of self-enucleation. Arch. Ophthalmol., 103, 1985: 386–389
- MacLean, G., Robertson, B. M.:** Self-enucleation and psychosis. Arch. Gen. Psychiatry, 33, 1970: 242
- Nettleship, E.:** Intracranial affections: On a case of meningitis after excision of the eye ball Trans. Ophthalmol. Soc. UK, 6, 1886: 445–480
- Patton, N.:** Self-inflicted eye injuries: a review. Eye, 18, 2004: 867–872
- Pérignon, S., Cornut, P. L., Boyer, F. et al.:** Bilateral oedipism: a case report. J. Fr. Ophtalmol., 31, 2008; 6: 614–617.
- Pompili, M., Lester, D., Tatarelli, R. et al.:** Incomplete oedipism and chronic suicidality in psychotic depression with paranoid delusions related to eyes. Ann. Gen. Psychiatry, 5, 2006: 18
- Shiwach, R. S.:** Autoenucleation – A culture-specific phenomenon: A case series and review. Compr. Psychiatry, 39, 1998: 318–322
- Schargus, M., Schneider, E., Klink, T.:** Autoenucleation in 84-year-old dementia patient Int. Ophthalmol., 29, 2009; 4: 281–283
- Stannard, K. Leonard, T., Holder, G.:** Oedipismus reviewed: A case of bilateral ocular self – mutilation Brit. J. Ophthalm., 68, 1984: 276–280
- Synek, S., Winklerová, S.:** Oboustranná ruptura skléry jako následek sebepoškození Čs. Oftal., 38, 1982; 2: 205–207
- Tapper, C. M., Bland, R. C., Danyluk, L.:** Self-inflicted eye injuries and self-inflicted blindness. , 168, 1979; 5: 311–314
- Waldfogel, S., Field, H. L., Wu, L.:** Oedipism in patient with frontal lobe encephalomalacia. Brain Inj., 8, 1994: 377–381
- Wilson, W. A.:** Oedipismus. Am. J. Ophthalmol., 40, 1955: 563–567
- Yang, H. K., Brown, G. C., Magargal L. E.:** Self-inflicted ocular mutilation. Am. J. Ophthalmol., 91, 1981: 658–663
- Yucel, B., Ozkan, S.:** A rare case of self-mutilation: Self-enucleation of both eyes. Gen. Hosp. Psychiatry, 17, 1995: 310–311

*Do redakce doručeno dne 13. 9. 2009  
Do tisku přijato dne 26. 10. 2009*

*Doc. MUDr. D. Hejčmanová, CSc.  
Oční klinika LF a FN v Hradci Králové  
Sokolská 10  
500 05 Hradec Králové  
e-mail: hejcmánová@lfhk.cuni.cz*

**PRODÁM oční ambulanci a Oční optiku  
v MS kraji. Tel. 731263304.**