

Imúnna cytopénia u detí po transplantácii krvotvorných buniek

Immune cytopenia after paediatric haematopoietic cell transplantation

Füssiová M.¹, Švec P.¹, Horáková J.¹, Boďová I.¹, Adamčáková J.¹, Dóczyová D.¹, Sýkora T.¹, Pozdechová M.¹, Sedláček P.², Rohoň P.³, Kolenová A.¹

¹ Transplantačná jednotka kostnej drene, Klinika detskej hematológie a onkológie, Národný ústav detských chorôb, Bratislava, Slovensko

² Klinika detskej hematológie a onkológie 2. LF UK a FN Motol, Praha

³ Ústav lekárskej genetiky a genomiky, LF MU a FN Brno

SÚHRN: Imúnna cytopénia je zriedkavou komplikáciou transplantácie krvotvorných buniek. Je výsledkom dysregulácie imunitného systému po rekonštitúcii darcovskej krvotvorby. Aktuálne odporúčania a usmernenia pre diagnostiku a liečbu choroby v pediatrickej transplantológii nie sú jednotné, vychádzajú z poznatkov o autoimúnnych cytopéniach bez transplantácie. Imúnna cytopénia spojená s transplantáciou má častejšie refraktérny a prolongovaný priebeh, čo potvrdzuje odlišnú etiopatogenézu choroby. Liečba zahŕňa široké spektrum liečebných modalít od pozorovania až po intenzívny manažment, hlavne v prípade koexistencie iných peritransplantačných komplikácií. Pacienti okrem podpornej liečby môžu vyžadovať modifikáciu imunosupresie, u niektorých je nutná liečba na odstránenie plazmocytov, prípadne auto- alebo aloprotilátok z krvného obehu. Uvádzame komplexný pohľad na patofyziológiu, liečbu a prognózu potransplantačných imúnnych cytopénií u detí, a prezentujeme aj vlastný súbor pacientov.

KEÚČOVÉ SLOVÁ: imunitne podmienená cytopénia u detí – transplantácia krvotvorných buniek – dysregulácia imunitného systému – modifikácia imunosupresie – kohorta pacientov s imúnnou cytopéniou

SUMMARY: Immune cytopenia is a rare complication of haematopoietic stem cell transplantation. It is the result of immune system dysregulation after the reconstitution of donor haematopoiesis. Current recommendations and guidelines for the diagnosis and treatment of the disease in paediatric transplantation are unclear, based on knowledge about autoimmune cytopenia not associated with transplantation. Immune cytopenia associated with transplantation is usually more refractory and runs a prolonged course, conforming the different etiopathogenesis of the disease. Treatment includes a wide spectrum of approaches from observation to intensive management, especially in the case of coexistent other peri-transplantation complications. In addition to supportive treatment, patients may require modification of immunosuppression. Some cases may need treatment focused on removing plasma cells, auto- or alloantibodies from the bloodstream. We provide a comprehensive review of the pathophysiology, treatment and prognosis of post-transplant immune cytopenia in children, and we present our cohort of such patients.

KEY WORDS: immune-mediated cytopenia in childhood – haematopoietic cell transplantation – immune dysregulation – modification of immunosuppression – cohort of patients with immune cytopenia

ÚVOD

Imúnna cytopénia (IC) je zriedkavou, potenciálne závažnou komplikáciou transplantácií krvotvorných buniek (TKB) [1–6]. Priemerná kumulatívna incidencia IC u detských pacientov podľa aktuálnych literárnych údajov je 5 % (rozmedzie: 1,5 a 10 %, u dospelých 3 %) [1–4,7–16]. Je teda významne vyššia v porovnaní s celkovým výskytom au-

toimúnnych cytopénií v bežnej detskej populácii (< 0,05 %) [4,16–20]. Môže postihovať jednu, dve alebo všetky línie krvotvorby [5,9,16]. Najčastejšou izolovanou imúnnou cytopéniou v detskom veku je autoimúnna hemolytická anémia (AIHA, kumulatívna incidencia 1–6 %, podiel medzi IC 28–80 %) a trombocytopenia (ITP, kumulatívna incidencia 0,5–2 %, podiel medzi IC 25–44 %). Vý-

skyt imúnnej neutropénie (AIN) a kombinovanej cytopénie (Evansov syndróm, t.j. AIHA + ITP +/- AIN) je nižší (kumulatívna incidencia nie je známa vzhľadom na náročnú diagnostiku a variabilné diagnostické kritériá, podiel medzi IC 3–30 % vs. 5–53 %) [5,8,14,21,22].

Imúnna cytopénia sa môže prejavovať niekoľko týždňov, mesiacov aj rokov po TKB. Odborná literatúra uvádza široké

Tab. 1. Rizikové faktory PT IC [1–5,8–11,14,15,21,22,25–27,30–32].**Predtransplantačné rizikové faktory (špecifické pre pacienta)**

nízky vek pacienta: < 15 < 10 rokov < 3 roky (44 %: < 3 mesiace)

nemalígne diagnózy – chemonaivita pred TKB: DMP, hemoglobínopatia, AID, IBMF, osteopetróza, PIDD

autoimúnnny fenomén pred TKB (hypergamaglobulinémia pred TKB)

Hodgkinov lymfóm, non-Hodgkinov lymfóm

vyšší počet lymfocytov pred prípravným režimom v periférnej krvi

vyšší počet CD138+ plazmocytov kostnej drene

Transplantačné rizikové faktory

typ TKB: alogénna TKB, MUD, haploidentická TKB

recipient/donor kompatibilita: HLA a ABO nezhoda

zdroj krvotvorných buniek: UCB > PBSC > BM, natívny alogénny štep

typ prípravného režimu a profylaxie GvHD: RIC, TBI, lymfodeplécia (alemtuzumab > ATG), CNI (CsA, tacrolimus)**Potransplantačné rizikové faktory**

dlhší časový odstup po TKB (44 %: 1 rok po TKB, 56 %: 2 roky po TKB)

porucha rekonštitúcie imunitného systému: ťažká lymfopénia (< 300–800/ μ l); T deplécia – \downarrow CD4+ (D+100: < 98 μ l, D+180: < 170/ μ l), \downarrow CD3+, \downarrow CD8+, auto/aloreaktívne T lymfocyty; \downarrow CD3-CD16+CD56+ NK bunky

hypergamaglobulinémia po TKB (IgA, IgM, IgA)

perzistencia CD138+ plazmocytov v kostnej drene po TKB

aGvHD (II–IV), cGvHD

vírusové infekcie: HHV-6, HHV-8, EBV, CMV reaktivácia s lymfoprolifériáciou

zmiešaný chimérizmus

aGvHD – akútna choroba štepu proti hostiteľovi (*acute graft versus host disease*); AID – autoimúnnna choroba (*autoimmune disease*); ATG – anti-tymocytový globulín (*anti-thymocyte globulin*); cGvHD – chronická choroba štepu proti hostiteľovi (*chronic graft versus host disease*); CMV – cytomegalovírus; CNI – kalcineurínový inhibítor; CsA – cyklosporín A; DMP – dedičná metabolická porucha; EBV – Epstein-Barrovej vírus; HHV-6 – ľudský herpes vírus 6; HHV-8 – ľudský herpes vírus 8; HLA – ľudský leukocytový antigén (*human leukocyte antigen*); IBMF – vrodený syndróm zlyhania kostnej drene (*inherited bone marrow failure syndrome*); MUD – zhodný príbuzenský darca (*matched unrelated donor*); PBSC – periférne krvotvorné kmeňové bunky (*peripheral blood stem cells*); PIDD – primárna imunodeficiencia (*primary immune deficiency disease*); RIC – redukovaný prípravný režim (*reduced intensity conditioning*); UCB – pupočníková krv (*umbilical cord blood*); TBI – celotelové ožiarenie (*total body irradiation*); TKB – transplantácia krvotvorných buniek

rozmedzie výskytu prvých prejavov IC, a to medzi 1. a 148. mesiacom po transplantácii, najčastejšie však medzi 2. a 7. mesiacom [1,2,4,9,10,12,14,23–26].

Podľa dĺžky trvania môže byť: akútna (ústup do 3 mesiacov), subakútna (trvanie 3 až 6 mesiacov) alebo prolonoovaná (pretrvávajúce príznaky aj po 6 mesiacoch) [4].

Etiológia

Etiológia potransplantačnej imúnnej cytopénie (PT IC) je multifaktoriálna. Rizikové faktory pre vznik PT IC môžu byť špecifické pre pacienta a/alebo súvisia s transplantáciou. Výskyt je významne

vyšší medzi mladšími pacientami a v prípade pacientov transplantovaných pre nemalígnu diagnózu (výskyt podľa rôznych autorov v tomto prípade je 9 až 56%) [1–4,7–14,26,27]. Choroba sa vyskytuje hlavne po alogénnej TKB s myeloablatívnym prípravným režimom. Incidencia u pacientov po autológnej TKB podľa literárnych údajov je nízka: 2 % [24,28–30]. Ďalšie prediktory PT IC sú uvedené v tab. 1.

Patofyziológia autoimunity

Patofyziológia autoimunity po alogénnej TKB je veľmi komplexná. V súčasnosti nie je dostatočne objasnená vzhľadom

na multifaktoriálnu etiopatogenézu asociovanú s transplantáciou a špecifickosť rekonštitúcie imunitného systému (konflikt dvoch imunitných systémov, medzi príjemcom a darcom) [16,26,27]. Aloimunita po alogénnej TKB (imunitná reakcia transplantátu alebo darcu voči hostiteľovi alebo príjemcovi) môže byť škodlivá (choroba štepu proti hostiteľovi [*graft versus host disease*; GvHD]), ale aj prospešná v prípade účinku transplantátu na leukemický klon hostiteľa (*graft versus leukemia* [GVL] efekt). Pre vznik autoimunity po alogénnej TKB je typická patologická imunitná rekonštitúcia (nedostatočná lymfodeplécia

pred TKB s pretrváváním intaktného antigén prezentujúceho systému, expanzia darcovských B buniek, deplécia darcovských T lymfocytov po úprave štepu použitím séroterapie a/alebo vplyvom peritransplantačných komplikácií). Výsledkom je nerovnováha medzi T a B bunkovou imunitou, a dysbalancia medzi autoregulačnými a autoreaktívnymi T lymfocytmi [16].

Autoimunitné stavy po TKB, sprostredkované primárne protilátkami na podklade alo- a/alebo autoimunity, sú raritné. Môžu byť viazané na hematopoetický kompartment (imunitne podmienené cytopénie), ale aj na iné tkanivá s imúnnymi bunkami (štítina žľaza, periférny a centrálny nervový systém, koža, oči, gastrointestinálny, genitálny trakt, pečeň, obličky a iné) [16,33]. Príčinou je dysregulácia imunitného systému a vzájomná reakcia imunitných systémov a antigénov darcu alebo príjemcu. V prípade nehematologickej autoimunity kľúčovú úlohu majú reziduálne antigén prezentujúce bunky pravdepodobne hostiteľského pôvodu aj pri plnej darcovskej krvotvorbe (reakcia adaptívnej darcovskej imunity voči darcovským antigénom). K objasneniu tejto nejasej imunitnej etiopatogenézy nehematologickej autoimunity v budúcnosti by mohlo prispieť vyšetrenie chimérizmu v imunitných bunkách postihnutých tkanív [16].

V práci sa zameriavame na imúnne cytopénie, ktoré sú jedným z najčastejších hematologických autoimunitných stavov po TKB. V porovnaní s inými autoimúnnymi cytopéniami (pacienti bez transplantácie) zvyčajne majú závažnejší priebeh, a sú viac rezistentné na prvotníovú liečbu, čo naznačuje, že patogenéza útlu krvotvorby je odlišná [14,16,26]. Presné patogenetické mechanizmy choroby nie sú presne známe. Cytopénia po transplantácii môže byť prejavom aloimunity (imunitné bunky príjemcu alebo darcu reagujú proti antigénom darcu alebo príjemcu) alebo autoimunity (imunitné bunky darcu reagujú proti vlastným, dar-

Tab. 2. Non-ABO aloimunitizácia [21].

Krvná skupina erytrocytov	Protilátky
Rh	anti-D, anti-C, anti-c, anti-E
Jk	anti-Jk ^a , anti-Jk ^b
K	anti-K, anti-Js ^a
MNS	anti-M, anti-N, anti-S, anti-s
Lewis	anti-Lu ^a , anti-Le ^b
Diego	anti-Di ^a , anti-Di ^b
Iná	anti-McC, anti-V, anti-Knop

covským antigénom) [33]. Cytopénia je výsledkom imunitnej dysregulácie: poruchy imunitnej rekonštitúcie a imunologickej tolerancie po transplantácii. Typická je oneskorená a/alebo porušená T rekonštitúcia. Príčinou môže byť: nefunkčná alebo prolongovaná tymopóza po TKB, nezrelosť týmusu u malých detí, dysfunkcia a deplécia T lymfocytov vplyvom niektorých potransplantačných komplikácií, porucha supresie auto/alo-reaktívnych, regulačných T a B lymfocytov (spôsobená tiež určitými patologickými stavmi po TKB), prenos darcovských autoprotilátok a autoreaktívnych B, T lymfocytov na príjemcu [5,7,10]. Tieto faktory spôsobujú expanziu autoreaktívnych T a B buniek a posilnenie Th2 imunitnej odpovede (Th2 riadená auto/aloimunita so zvýšenou hodnotou prozápalových cytokínov IL-4, 5, 13) s aktiváciou B lymfocytov [5,7,10]. Aktivácia a diferenciacia B lymfocytov znamená ich transformáciu na plazmatické bunky a následnú produkciu protilátok proti erytrocytom, trombocytom a/alebo granulocytom [14]. Okrem Tregs/Th2 nerovnováhy u pediatrických pacientov s PT IC bol zistený aj aberantný profil imunitnej rekonštitúcie (nižšie NK, CD3+, CD4+, CD8+ bunky a vyššie hodnoty IgM v čase nástupu IC) [2,14,28]. Tieto údaje potvrdzujú, že základom PT IC je dysfunkcia T aj B buniek, a vzhľadom na zložitú patogenézu je veľmi náročné rozlíšiť autoimunitu od aloimunity [2,3,8,9,25,34].

Mortalita PT IC je medzi 5 a 23 % (vyššia je v prípade rezistencie na liečbu a koexistencie iných potransplantačných

komplikácií). Celkové prežívanie pacientov je 83–85 % [4].

Definícia a diagnostika potransplantačných a bežných imúnných cytopénií je takmer identická. Diagnostika je náročná (variabilné diagnostické kritériá v literatúre, overlap príznakov s inými chorobnými stavmi), vyžaduje komplexný, multidisciplinárny prístup k pacientovi [5].

Autoimúnná hemolytická anémia po transplantácii krvotvorných buniek (PT AIHA)

PT AIHA je definovaná poklesom hemoglobínu o 20 % alebo o ≥ 20 g/l, retikulocytózou a potrebou transfúzií erytrocytov. O závažnej forme choroby svedčí pokles hemoglobínu pod 70 g/l.

Vyšší výskyt PT AIHA je v prípade ABO inkompatibility medzi príjemcom a darcom. Non-ABO aloimunitizácia (tab. 2) sa vyskytuje zriedkavo. Podľa odborníkov je poddiagnostikovaná, ohrození sú predovšetkým polytransfundovaní pacienti [21].

U pacientov s PT AIHA dominuje únava, slabosť, dušnosť. Môžu mať aj horúčku, bolesti brucha, nauzeu, vomitus. Objektívny nález je typický: bleďosť, žltáčka, tmavý moč, tachykardia, systolický šelest, hepatomegália, splenomegália. Náhly pokles hemoglobínu o 30 g/l môže byť spojený so závažnou hemodynamickou nestabilitou [5,35].

Pri podozrení na AIHA je potrebné vyšetriť priamy a nepriamy antiglobulínový test (PAT, NAT). PAT odhaľuje komplement (C3) a/alebo protilátku (IgM alebo IgG)

Tab. 3. Diagnostika PT AIHA podľa imúnnych protilátok [6].

AIHA	Tepelná	Chladová	Zmiešaná	Atypická
špecifické protilátky	IgG	IgM	IgG a IgM	IgA alebo IgM
PAT	IgG +/- C3	C3 +/- IgM	IgG + C3 +/- IgM	IgA alebo IgM, PAT negatívny

AIHA – autoimúnna hemolytická anémia; PAT – priamy antiglobulínový test

Tab. 4. Charakteristika a diagnostické črty jednotlivých typov PT IC [5].

	wAIHA	cAIHA	ITP	AIN
Anamnéza	únava, dyspnoe, závraty, lieková anamnéza	únava, dyspnoe, závraty, lieková anamnéza	krvácanie, lieková anamnéza	horúčka, prejavy infekcie podľa lokalizácie, lieková anamnéza
Klinické príznaky	bledosť, žltacka, tmavý moč, tachykardia, systolický šelest,	bledosť, žltacka, tachykardia, cirkulačné príznaky, livedo reticularis (cutis marmorata)	krvácanie (mukokutánne, GIT, a iné)	horúčka, špecifické príznaky podľa lokalizácie infekcie
	hepatomegália, splenomegália			
Základné vyšetrenia	krvný obraz + diferenciálny leukogram + retikulocyty; biochemická analýza hemolýzy (bilirubín, LDH, haptoglobín)	krvný obraz + diferenciálny leukogram + retikulocyty	krvný obraz + diferenciálny leukogram; biochemické parametre	krvný obraz + diferenciálny leukogram; biochemické parametre
Krvný náter	polychromázia (retikulocyty), NRBC, sférocyty, mikrosférocyty	polychromázia (retikulocyty), NRBC, aglutinované erytrocyty	izolovaná trombocytopenia	neutropénia
Imunohematologické vyšetrenia	PAT (IgG s alebo bez C3), elučné testy, adsorpčné techniky, rozšírená fenotypizácia a genotypizácia	PAT (C3 s alebo bez IgM), chladové aglutiníny vrátane tepelnej amplitúdy	NA	NA
Špecifita auto/alo-protilátok	prevažne Rhesus antigény	i-antigén a I-antigén	HPA	HNA
Deštrukcia krvných buniek	extravaskulárna (slezina a pečeň)	intravaskulárna (a pečeň)	extravaskulárna	extravaskulárna
Doplňujúce vyšetrenia	punkcia kostnej drene s biopsiou*	punkcia kostnej drene s biopsiou*	HIV, HBV, HCV; anti-HLA a anti-HPA protilátky; CCI; koagulácia; punkcia kostnej drene s biopsiou*	anti-HNA protilátky; punkcia kostnej drene s biopsiou*

* Punkcia kostnej drene s biopsiou len u vybraných pacientov na vylúčenie relapsu choroby a/alebo na vyšetrenie chimérizmu.

† Test nie diagnostický.

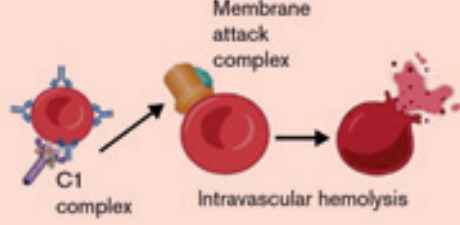
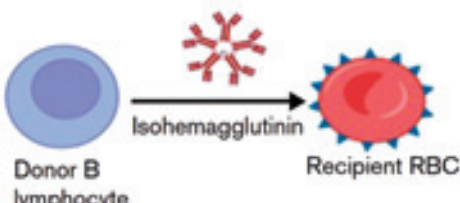
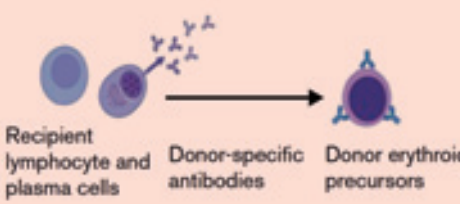
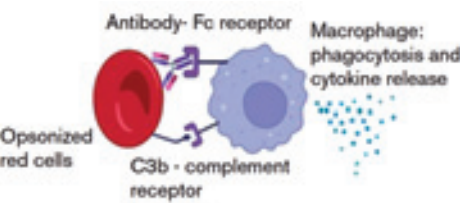
AIN – autoimúnna neutropénia; cAIHA – chladová autoimúnna hemolytická anémia (*cold autoimmune haemolytic anaemia*); CCI – korigovaný nárast počtu trombocytov (*corrected count increment*); GIT – gastrointestinálny trakt; ITP – imúnna trombocytopenická purpura; HIV – vírus ľudskej imunitnej nedostatočnosti (*human immunodeficiency virus*); HBV – vírus hepatitídy B; HCV – vírus hepatitídy C; HLA – ľudský leukocytový antigén (*human leukocyte antigen*); HPA – ľudský doštičkový antigén (*human platelet antigen*); LDH – laktátdehydrogenáza; NA – nepoužiteľné (*not applicable*); NRBC – jadrové erytrocyty (*nucleated red blood cell*); PAT – priamy antiglobulínový test; wAIHA – tepelná autoimúnna hemolytická anémia (*warm autoimmune haemolytic anaemia*)

na povrchu červených krviniek, nedeteguje IgA protilátky. Negatívny výsledok PAT diagnózu nevyklučuje [27]. Nepriamy Coombsov test potvrdzuje prítomnosť voľných protilátok proti erytrocytom

v sére pacienta. Podľa typu protilátok PT AIHA môže byť tepelná, chladová, zmiešaná alebo atypická (tab. 3). Táto klasifikácia je dôležitá pre správny výber liečby (napr. splenektómia nie je efektívna v prí-

pade chladovej AIHA pre deštrukciu erytrocytov v retikuloendotelovom systéme pečene). Súčasný výskyt tepelnej a chladovej AIHA zväčša znamená aj závažnejší priebeh choroby [16].

Tab. 5. Diferenciálna diagnostika PT AIHA [21].

Príčina	Diagnóza	Začiatok	Prevenia	Liečba
ABO nezhoda	 <p>akútna hemolytická reakcia</p>	D0 (v čase podávania TKB)	erytrodeplécia štepu pri veľkej ABO nezhode; štep zbavený plazmy pri malej ABO nezhode	podporná starostlivosť; transfúzie erytrocytov kompatibilné s príjemcom pri veľkej ABO nezhode; transfúzie erytrocytov kompatibilné s darcom pri malej ABO nezhode
Malá ABO nezhoda	 <p>syndróm prenesených lymfocytov</p>	D+4 ... -14	deplécia plazmy; <i>in vivo</i> alebo <i>in vitro</i> lymfodeplécia	podporná starostlivosť; transfúzie erytrocytov kompatibilné s darcom; výmenná transfúzia erytrocytov
Reziduálne plazmocyty u recipienta; patologická imúnna tolerancia	 <p>izolovaná aplázia červených krviniek</p>	1–3 mesiace po TKB	myeloablatívny prípravný režim (podľa možnosti)	podporná starostlivosť; v prípade refrakternosti na transfúzie: <ul style="list-style-type: none"> • lieky proti B lymfocytom: rituximab • DLI • lieky proti plazmatickým bunkám: daratumumab, bortezomib • iné imunosupresíva: IVIG, Syk inhibitory • rastové faktory: erytopoetín, agonisti trombopoetínového receptora
Tvorba nových autoprotilátok; patologická imúnna tolerancia, zmiešaný chimérizmus	 <p>alo- a autoimúnna hemolytická anémia</p>	> 3 mesiace po TKB	myeloablatívny prípravný režim (podľa možnosti)	podporná starostlivosť závažné stavy: liečiť ako AIHA bez asociácie s TKB <ul style="list-style-type: none"> • najčastejšie: kortikosteroidy, IVIG, rituximab • iné: erytopoetín, splenektómia, Syk inhibitory, lieky pôsobiace deštrukciu plazmocytov, lieky s účinkom na komplement, iné imunosupresíva

D – deň; DLI – infúzia darcovských lymfocytov (*donor lymphocyte infusion*); IVIG – intravenózne imunoglobulíny; RBC – červená krvinka (*red blood cell*); Syk inhibitor – inhibitory slezinyovej tyrozínkinázy (*inhibitors of spleen tyrosine kinase*); TKB – transplantácia krvotvorných buniek

V periférnom krvnom náteri sú sférocyty, mikrosférocyty, fragmentocyty, nukleárne erytrocyty, normoblasty, Howell-Jollyho telieska. Typická je polychromázia a absencia schistocytov. Retikulocytopenia je prítomná iba v úvode PT AIHA [27].

V biochemických parametroch sú prítomné známky hemolýzy: hyperbilirubinémia, zvýšená laktátdehydrogenáza

(nešpecifický marker), znížený haptoglobín (u detí mladších ako 18 mesiacov tvorba haptoglobínu je nedostatočná, preto u nich je odporúčané meranie voľného plazmatického haptoglobínu [14,18]), zvýšené transaminázy, hemoglobinúria.

Kostná dreň u pacientov s PT AIHA je normocelulárna alebo mierne hypo- celulárna, s možným zastúpením CD138+

plazmatických buniek [31]. K potvrdeniu diagnózy je potrebné vylúčiť iné príčiny anémie [2,3,6–10,12–15,18,21,27,34].

Imúnna trombocytopenia po transplantácii krvotvorných buniek (PT ITP)

PT ITP definuje náhly pokles trombocytov o 33–50 % po prihodení trombocytov [10,27] alebo pokles ich hodnôt pod

Tab. 6. Diferenciálna diagnostika PT IC [5,14,15,36,41,42].

	Charakteristické črty	Dôležité diagnostické kroky
ABO inkompatibilita*	akútna hemolýza (TKB s veľkou ABO inkompatibilitou), PRCA (TKB s veľkou ABO inkompatibilitou); Syndróm prenesených lymfocytov (TKB s malou ABO inkompatibilitou)	krvný obraz + retikulocyty; biochemické parametre hemolýzy (bilirubín, LDH, haptoglobín); PAT; elúcia (vrátane panelu anti non-0 protilátok proti erytrocytom) a koncentrácia izoaglutinínov; vyšetrenie kostnej drene (PRCA)
TMA†	mikroangiopatická hemolytická anémia, trombocytopenia, mikrovaskulárna trombóza s orgánovým poškodením (obličky, pľúca, mozog, GIT, srdce)	krvný obraz + schistocyty, retikulocyty; biochemické parametre hemolýzy (bilirubín, LDH, haptoglobín); proteinúria; zvýšená aktivita sC5b-9; histológia
GvHD‡	akútna GvHD (koža, GIT, pečeň); chronická GvHD (multiorgánová)	klinická diagnóza; histológia; skrining autoprotilátok
Zlyhanie štepu alebo relaps základnej choroby†	perzistujúca alebo novovzniknutá cytopénia; iné manifestácie základnej choroby	krvný obraz; chimérizmus; vyšetrenie kostnej drene
Venookluzívna choroba pečene	refraktérna trombocytopenia, hepatomegália, nárast hmotnosti, ascites, hyperbilirubinémia	krvný obraz; hemokoagulácia; CCI; ultrasonografické vyšetrenie brucha (pečeň, ascites, cievy pečene)
Infekcia†	špecifické klinické symptómy a príznaky (podľa lokalizácie infekcie)	mikrobiologické vyšetrenie (baktérie, kvasinky, vírusy a iné); zobrazovacie vyšetrenia
DIC‡	krvácanie s/bez trombózy	posúdenie súvisiacich základných stavov; koagulačné testy (protrombínový čas, aPTT, fibrinogén, koagulačné faktory, D-diméry)
Vedľajšie účinky liekov	podľa aktuálnej liečby	posúdenie súvislosti s aplikáciou daného lieku

*Diferenciálna diagnostika AIHA. †Diferenciálna diagnostika AIHA a ITP. ‡Diferenciálna diagnostika ITP.

aPTT – aktivovaný parciálny tromboplastínový čas (*activated partial thromboplastin time*); CCI – korigovaný nárast počtu trombocytov (*corrected count increment*); GIT – gastrointestinálny trakt; LDH – laktátdehydrogenáza; GvHD – choroba štepu proti hostiteľovi (*acute graft versus host disease*); PAT – priamy antiglobulínový test; PRCA – čistá aplázia červených krviniek (*pure red cell aplasia*); TKB – transplantácia krvotvorných buniek

100×10⁹/l. Absencia prihodenia trombocytov na deň +60 po transplantácii je tiež diagnostickým kritériom PT ITP [10].

U pacientov s imúnnou trombocytopeniou v klinickom obraze dominuje kožné, slizničné a/alebo orgánové krvácanie.

Pre diagnózu PT ITP svedčí nedostatočný vzostup trombocytov po podaní transfúzie trombocytov (korigovaný nárast počtu trombocytov menej ako 7 500/μl), tzv. potransfúzna refraktérna trombocytopenia [36–40].

V laboratórnom obraze je nízky počet nezrelých trombocytov (*immature platelet fraction* – IFP). V krvnom náteri chýbajú schistocyty, koagulogram je normálny. Laktátdehydrogenáza môže byť zvýšená.

Megakaryocyty v kostnej dreni u pacientov s PT ITP nechýbajú, ich počet môže byť zvýšený alebo mierne znížený. Pozitivita auto/aloprotilátok proti trombocytom (donor špecifické anti-HLA a anti-GP IIb/IIIa) nie je podmienkou dia-

gnózy vzhľadom na ich nízku senzitivitu a špecifitu. Koncentrácia trombopoetínu je v referenčnom rozmedzí alebo mierne zvýšený (rutinné testovanie pre náročnú interpretáciu sa neodporúča). Iné príčiny trombocytopenie je potrebné vylúčiť [2,3,5,8–10,14,15,21,27,41].

Autoimúnna neutropénia po transplantácii krvotvorných buniek (PT AIN)

PT AIN je definovaná náhlym poklesom absolútneho počtu neutrofilov (ANC) o 50 % oproti predchádzajúcim hodnotám [27] pod 1–1,5×10⁹/l (potrebný odstup aspoň 1 týždeň od prihodenia neutrofilov). Neutropénia môže byť ľahká (ANC < 1×10⁹/l), závažná (ANC < 0,5×10⁹/l) alebo veľmi ťažká (agranulocytóza, ANC < 0,2×10⁹/l).

Pacienti s neutropéniou trpia na rôzne závažné rekurentné infekcie, sprevádzané často teplotami. Okrem neutropénie môžu mať aj monocytózu.

Kostná dreň je zväčša normocelulárna alebo mierne hypocelulárna, s ostrovcami prekursorov neutrofilov, ale môže byť prítomná aj porucha, absencia dozrievania granulopoézy.

Pozitivita auto/aloprotilátok proti neutrofilom (anti-HNA a donor špecifické anti-HLA) podporuje diagnózu PT AIN, ale vzhľadom na nedostatočnú senzitivitu a špecifitu diagnostických testov (60–70 % v prípade metódy ELISA, 80 % pri novších cytometrických metódach; tieto hodnoty sú rovnaké aj pri vyšetreniach anti-HLA a anti-GP IIb/IIIa [14,27]) ich neprítomnosť potransplantačnú imúnnu neutropéniu nevylučuje. Treba myslieť aj na faľšnú pozitivitu testu (napr. po podaní imunoglobulínov). K potvrdeniu diagnózy je potrebné vylúčiť iné príčiny neutropénie [3,5,8–10,13–15,25,27].

Zhrnutie charakteristík a diagnostických črt jednotlivých typov PT IC je uvedené v tab. 4.

Tab. 7. Najčastejšie autoimúnne choroby asociované s TKB [16,33].

Choroba	Výskyt	Rizikové faktory	Predpokladaný mechanizmus
Autoimúnne tyroiditídy (vrátane Hashimotovej tyroiditídy a Graves-Basedowovej choroby)	zriedkavý	TKB pre nemalígne diagnózy	tvorba autoprotilátok proti antigénom štítnej žľazy (zriedkavo prenos autoprotilátok od darcu)
Neurologické komplikácie (Guillain-Barrého syndróm, myasténia gravis, periférna myozitída a polymyozitída, transversálna myelitída, CNS vaskulitída, izolovaná optická neuritída)	veľmi vzácny	TKB pre zhubné i nezhubné choroby, nepříbuzenský darca, použitie vysokých dávok cytozínarabinozidu, podanie alemtuzumabu, vírusová reaktivácia po TKB, GvHD	zosilnenie neurotoxicity cytozínarabinozidu, molekulové mimikry antigénov PNS vírusmi, tvorba protilátok proti acetylcholínovému receptoru, lymfocytová infiltrácia CNS
Gastrointestinálne choroby (autoimúnna hepatitída, biliárna cirhóza)	veľmi vzácny	GvHD	portálna eozinofília a infiltrácia darcovskými plazmatickými bunkami
Nefrologické choroby (membranózna nefropatia)	veľmi vzácny	alogénna TKB	depozity imunokomplexov (antigén, protilátka) v subendoteli glomerulov
Reumatologické choroby (artritída, spondyloartropatia, synovitída, vaskulitída, antifosfolipidový syndróm)	veľmi vzácny	alogénna TKB pre malígne aj nemalígne diagnózy (hlavne pre autoimúnne choroby)	nekontrolovaná autoimunita peritransplantačne
Kožné komplikácie (sklerodermia, vitiligo)	veľmi vzácny	TKB pre malígne a nemalígne diagnózy, GvHD	autoreaktívne B a T lymfocyty, tvorba alebo prenos autoprotilátok proti melanocytoom

CNS – centrálny nervový systém; GvHD – choroba štepu proti hostiteľovi (*graft versus host disease*); PNS – periférny nervový systém; TKB – transplantácia krvotvorných buniek

Tab. 8. Hodnotenie liečebnej odpovede pacientov s PT IC [1].

PT IC	Kompletná odpoveď	Parciálna odpoveď	Bez odpovede
AIHA	Hb > 100 g/l (bez transfúzií Ery) normalizácia biochemických markerov hemolýzy	Hb 80–100 g/l počas redukcie liečby	Hb < 80 g/l napriek liečbe
ITP	Tr > 100 000/μl (bez transfúzií Tr)	Tr 30 000–100 000/μl počas redukcie liečby	Tr < 30 000/μl napriek liečbe
AIN	ANC > 1 000/μl (bez G-CSF)	ANC 500–1000/μl počas redukcie liečby	ANC < 500/μl napriek liečbe

AIHA – autoimúnna hemolytická anémia; AIN – autoimúnna neutropénia; ANC – absolútny počet neutrofilov (*absolute neutrophil count*); G-CSF – faktor stimulujúci kolónie granulocytov (*granulocyte colony-stimulating factor*); Hb – hemoglobín; ITP – imúnna trombocytopenia; PT – potransplantačná imúnna cytopénia; Tr – trombocyty

Diferenciálna diagnostika

Vzhľadom na širokú diferenciálnu diagnostiku diagnostika PT IC je zložitá (tab. 5, 6) [6,7,36,42]. Treba vylúčiť rôzne chorobné stavy, ktoré svojim priebehom, klinickým obrazom aj laboratórnym nálezom napodobňujú jednotlivé typy PT IC. Sú to stavy asociované predovšetkým s TKB, ako napr. relaps základnej choroby, zlyhanie štepu, potransfúzna hemolytická reakcia, trombotická mikroangiopatia, choroba štepu proti hostiteľovi, venookluzívna choroba pečene, infekcie, septické stavy spojené s diseminovanou intravaskulárnou koagulopatiou a iné.

Do diferenciálnej diagnostiky PT IC patrí aj vylúčenie nehematologických autoimúnnych potransplantačných komplikácií (tab. 7), ktoré u niektorých pacientov môžu byť asociované s neimúnnou cytopéniou.

Liečba

Liečba PT IC je náročná. V súčasnosti neexistujú medzinárodné usmerenia ani odporúčania odbornými skupinami na liečbu potransplantačnej imúnnej cytopénie u detí. Základom terapie sú známe liečebné modality pre pacientov s imunitne podmienenou cytopéniou bez TKB.

Odlíšna etiológia a patogenéza choroby je príčinou, že pacienti s PT IC často vyžadujú viacliniovú terapiu (farmakorezistentná a prolongovaná cytopénia) [1,27]. Podľa literárnych údajov 25–40 % pacientov odpovedá dobre na prvolíniovú terapiu (kortikosteroidy a/alebo intravenózne imunoglobulíny) [1,8,13,14,34,43], z nich 80 % dosiahne kompletnú remisiu. Definícia odpovede na liečbu PT IC v literatúre nie je jednotná. Faraci et al. definuje kompletnú remisiu ústupom klinických príznakov a laboratórných nálezov cytopénie [25,34]. Čiastočná odpoveď na liečbu

Tab. 9. Liečba PT IC [10,44].

Podporná liečba	Špecifická, kauzálna liečba
transfúzie (erytrocyty deleukotizované, ožiarené; trombocyty z afe-rézy, ožiarené alebo patogénne inaktivované)	imunosupresia
modifikácia imunosupresie (možná asociácia CNI s PT IC)	deštrukcia plazmocytov
liečba infekcie a GvHD	stimulácia hematopoézy
vitaminoterapia, substitúcia mikroelementov	eliminácia auto/aloprotilátok

CNI – kalcineurínový inhibítor; GvHD – choroba štepu proti hostiteľovi (*graft versus host disease*); PT IC – potransplantačná imúnna cytopénia

Tab. 10. Liečba PT IC [5,9,14,27,30,31,43].

Liečba	wAIHA	cAIHA	ITP	AIN
1. línia	kortikosteroidy rituximab*† IVIg + kortikosteroidy ± rituximab*†	rituximab* rituximab + bendamustín* rituximab + fludarabín*	kortikosteroidy (metylpred-nizolón alebo prednizolón alebo dexametazón) kortikosteroidy + rituximab* IVIg v prípade závažného krvácania	G-CSF (filgrastím)
2. línia	daratumumab* bortezomib* orilanolimab* imunosupresíva DLI††	eculizumab* bortezomib*	agonisti trombopoetínové-ho receptora (eltrombopag, romiplostím) ibrutinib* fosfamatínib* daratumumab* IL-2* DLI††	kortikosteroidy kortikoste-roidy + rituximab* kortikosteroidy + IVIg + rituximab*
3. línia	kombinácia prvo- a druholí-niovej liečby imunosupresíva liečebná plazmaferéza splenektómia 2. TKB††	liečebná plazmaferéza (okamžitý, ale prechodný efekt) 2. TKB††	kombinácia prvo- a druholí-niovej liečby imunosupresíva daratumumab* splenektómia 2. TKB††	kombinácia prvo- a druholí-niovej liečby imunosupresíva DLI†† 2. TKB††
Podporná liečba	transfúzie (deleukocytova-né a ožiarené erytrocyty) (cieľová hodnota hemoglo-bínu 6–8 g/dl); hydratácia; kyselina listová	vyvarovať sa chladu; hydra-tácia; transfúzie (deleukocy-tované a ožiarené erytrocyty) (odporúčané: teplé transfúzie a infúzie); kyselina listová	transfúzie (ožiarené alebo patogénne inaktivované trombocyty); kyselina tran-e-xámová	antimikrobiálna profylaxia; liečba infekcií

*Off-label použitie. †Alternatívna dávka pre primárnu AIHA: 1 000 mg v deň 1 a 14 alebo 100 mg/m² intravenózne týždenne počas 4 týždňov. ††Zvážiiť u pacientov so zmiešaným chimérizmom (prevaha darcovskej krvotvorby) a PT IC. [5]

Dávkovanie najčastejšie používaných liekov:

- metylprednizolón alebo prednizolón 1–2 mg/kg denne 1–3 týždne podľa odpovede, potom postupná redukcia počas 6–16 týždňov
- IVIg 0,5/0,8–1 g/kg denne 1–3 dni, podľa odpovede prípadne týždenne
- rituximab 375 mg/m² týždenne, najmenej 4 dávky
- daratumumab 16 mg/kg intravenózne týždenne počas ≥ 4 týždňov podľa odpovede
- bortezomib 1,3 mg/m² subkutánne týždenne, celkovo 4 dávky
- rituximab 375 mg/m² 1. deň + bendamustín 90 mg/m² intravenózne 1. a 2. deň, potom každé 4 týždne počas 4 cyklov
- rituximab 375 mg/m² intravenózne 1. deň + fludarabín 40 mg/m² *per os* 1–5. deň, potom každé 4 týždne počas 4 cyklov
- eculizumab 600 mg intravenózne týždenne počas 4 týždňov, potom 900 mg 1 týždeň a každý druhý týždeň
- eltrombopag 25–75 mg *per os* denne
- romiplostím 1–10 µg subkutánne týždenne
- filgrastím 5–10 µg/kg subkutánne alebo intravenózne denne podľa potreby počas závažnej neutropénie
- plazmaferéza obdeň, celkovo 3–5x
- imunosupresíva: cyclosporín A, sirolimus, cyklofosfamid, mykofenolát mofetil, azatioprin, vinkristín

AIN – autoimúnna neutropénia; cAIHA – chladová autoimúnna hemolytická anémia (*cold autoimmune haemolytic anaemia*); G-CSF – faktor stimulujúci kolónie granulocytov (*granulocyte colony-stimulating factor*); ITP – imúnna trombocytopenia; IVIg – intravenózne imunoglobulíny; wAIHA – tepelná autoimúnna hemolytická anémia (*warm autoimmune haemolytic anaemia*)

znamená zlepšenie klinických symptómov, laboratórných parametrov a/alebo perzistenciu autoprotílátok. Pretrvávanie alebo zhoršenie klinických ťažkostí a laboratórných nálezov cytopénie napriek komplexnej terapii svedčí o farmakorezistentnej forme PT IC [34]. Iná definícia hodnotenia liečebnej odpovede pacientov s PT IC je uvedená v tab. 8.

Čas odpovede na liečbu PT IC je v priemere 22 dní (rozmedzie: 13–54) [1]. Čas rezolúcie cytopénie (definovaný ukončením liečby alebo podaním poslednej transfúzie) podľa literatúry je od 2,3 do 12 mesiacov (rozmedzie: 10 dní–7,5 roka) [1,3,4,8]. Čas dosiahnutia kompletnej remisie je v priemere 15,3 mesiaca (rozmedzie: 2,3–69) [1,3,4,8].

Liečba PT IC má byť promptná, delí sa na podpornú a špecifickú, kauzálnu (tab. 9) [9,44].

Kauzálna liečba potransplantačných imúnnych cytopénií u detí je bližšie uvedená v tab. 10. Kľúčovým faktorom liečby vo väčšine prípadov je modifikácia imunosupresie podľa rôznych faktorov (základná choroba, typ darcu, HLA identita, charakter a kvalita štepu, použitý prípravok režim, profylaxia GvHD, chimérizmus, typ cytopénie, autoinflamačné prejavy pred a po TKB, pridružené peritransplantačné komplikácie a iné).

Bunková terapia mezenchýmovými bunkami v budúcnosti môže byť inovatívnou liečbou PT IC [9,41]. Ďalšie lieky sú v klinickom skúšaní: Syk inhibítory (*inhibitors of spleen tyrosine kinase*) ako je fostamatinib (AIHA), inhibítory komplementu: pegcetacoplan, sutimlimab (AIHA) [21], tretia generácia agonistov trombopoetínového receptora (avatrombopag) [45], BTK inhibítory (ibrutinib) [5,46], FcRn-IgG inhibítor orilanolimab, CTLA4 inhibítor abatacept [8,22], IL-2 [14,22,47–49], antiCD52 protílátka alemtuzumab, antiCD20 ofatumumab [14].

Efektivitu liečby PT IC je vhodné hodnotiť v priemere po 1–2 týždňoch od začatia terapie (v prípade rituximabu a bortezomibu úvodná odpoveď môže trvať aj dlhšie) (tab. 11).

Tab. 11. Hodnotenie odpovede liečby PT IC [5,9,20].

	Úvodná odpoveď	Maximálna odpoveď
metylprednizolón	2–14 dní	7–28 dní
prednizón	4–14 dní	7–28 dní
dexametazón	2–14 dní	4–28 dní
intravenózne imunoglobulíny	1–3 dni	2–7 dní
rituximab	7–56 dní	14–180 dní
eltrombopag, romiplostím	5–7 dní	–
splenektómia	1–56 dní	7–56 dní

Tab. 12. Najčastejšie komplikácie PT IC a jej liečby [10,30,43].

Príčiny	Vedľajšie účinky
Cytopénia	krvácanie infekcie – hlavne vírusové (EBV, CMV, ADV, BK, HHV-6) a bakteriálne
Transfúzie	transfúzne reakcie sekundárna hemochromatóza (AIHA)
Kortikosteroidy	oportúnne infekcie adrenálna insuficiencia hypertenzia gastritída deminerilizácia kostí, avaskulárna nekróza insomnia, agitácia katarakta infekcia
Rituximab	aktivácia hepatitídy B aplázia B buniek, sekundárna hypogamaglobulinémia nedostatočná vakcinačná odpoveď
Daratumumab	bronchiálna hyperreaktivita nauzea hnačka infekcie
Splenektómia	infekcia enkapsulovými mikroorganizmami
Iné	zlyhanie štepu úmrtie

ADV – adenovírus; AIHA – autoimúnna hemolytická anémia; BKV – BK vírus; CMV – cytomegalovírus; EBV – Epstein-Barrovej vírus; HHV-6 – ľudský herpes vírus 6

Po vyhovujúcej terapeuticko-vedej odpovedi je možná postupná redukcia liekov podľa parametrov krvného obrazu a podľa potreby transfúzií (AIHA: potreba transfúzie erytrocytov > 7 dní, ITP: potreba transfúzie trombocytov > 3 dni, AIN: ANC > 500/μl, tieto kritériá môžu byť odlišné podľa rôznych autorov) [10].

Komplikácie PT IC sú podmienené cytopéniou a aj jej liečbou. Podľa časového nástupu ich delíme na akútne a chronické. Najčastejšie z nich sú uvedené v tab. 12.

V prevencii PT IC je dôležitý správny výber darcu krvotvorných buniek, úprava alogénneho štepu v prípade ABO nezhody medzi príjemcom a darcom, individualizácia séroterapie s cieľom včasnej rekonštitúcie imunitného systému po TKB, redukcia transfúzií, aplikácia ožiarených alebo patogénne inaktivovaných transfúzných derivátov, používanie deleukotizovaných trombocytov z aferézy, adekvátne a optimálne imunosupresie, prevencia vzniku a pravidelný monitoring komplikácií, vedľajších účinkov liečby [2,21,50].

Tab. 13. Charakteristika pacientov s PT IC.

Pacient	Vek v čase TKB (roky)	Pohlavie	Diagnóza	Typ	Pozitívita autoprotilátok	Čas diagnózy PT IC (dni)	Darcovská krvotvorba (%)	ALC (μl)	IgG (g/l)	Počet liekov	1. línia liečby	2. línia liečby	3. línia liečby	Transfúzie	Odpoveď na liečbu	Čas rezolúcie PT IC (dni)	Follow up
1	3,5	♀	SCN (ELANE)	ITP	anti-HPA IgM, anti-HLA I, II	49	88,1	500	14,4	3	CsA, RTX, KS	IVIG	0	RBC 5x, PLT 5x	bez odpovede	–	úmrtie D+65 po TK (IVH)
2	2	♂	DADA-2	wAIHA	anti-Ery voľné aj viazané, tepelné, polyspecifické IgG 3+, C3d 1+	162	18,5	1 700	6,23	5	KS, RTX, IVIG	Siroli-mus	Dara-tumumab	RBC 8x	KR	24	nažive
3	6	♀	B-ALL	Evansov syndróm (w/cAIHA, ITP)	anti-Ery voľné aj viazané, tepelné, polyspecifické IgG a C3d, aj chladové anti-I+i; anti-HPA IgM, IgG; anti-HLA IgM	47	81	4 140	NA	1	RTX	0	0	RBC 2x, PLT 2x	KR	94	nažive
4	8	♂	CGD	ITP	NA	195	100	640	7,05	3	CsA → MMF, IVIG, KS	0	0	PLT 1x	KR	25	nažive
5	16	♀	CML	wAIHA	anti-Ery tepelné, polyspecifické IgG 4+	97	100	370	6,46	3	CsA → MMF, IVIG, KS	0	0	RBC 12x	KR	92	nažive
6	4,5	♀	B-ALL	w/cAIHA	anti-Ery voľné aj viazané, tepelné aj chladové, polyspecifické anti-A IgG 3+ a C3d 1+	67	100	150	7,85	2	CsA, KS	RTX	0	0	KR	13	úmrtie (relaps ALL)

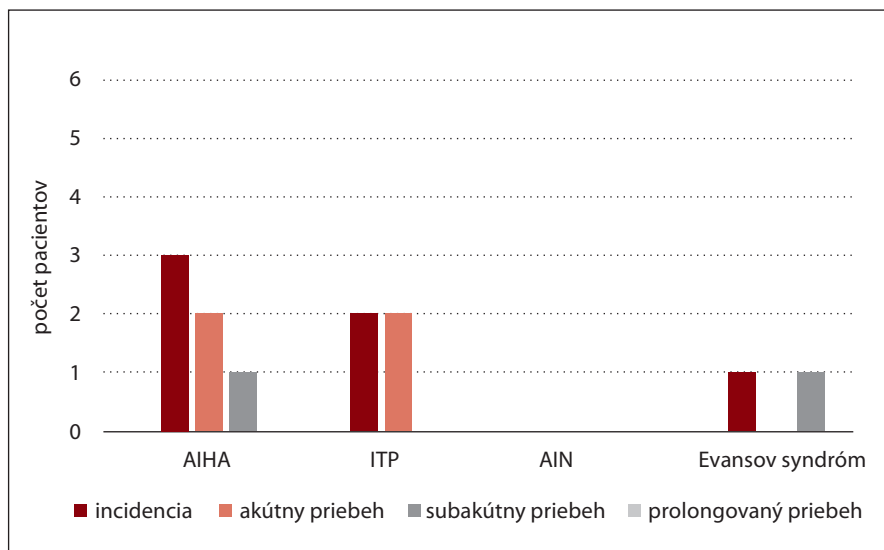
ALC – absolútny počet lymfocytov (*absolute lymphocyte count*); ALL – akútna lymfoblastová leukémia; anti-Ery – protilátky proti erytrocytom; anti-HLA – protilátka proti ľudským leukocytovým antigénom (*anti-human leukocyte antigen*); anti-HNA – protilátky proti neutrofilom; anti-HPA – protilátka proti ľudským doštičkovým antigénom (*anti-human platelet antigen*); cAIHA – chladová autoimúnna hemolytická anémia (*cold autoimmune haemolytic anaemia*); CGD – chronická granulómová choroba (*chronic granulomatous disease*); CML – chronická myeloidná leukémia; CsA – cyklosporín A; DADA2 – deficit adenosín deaminázy typu 2; IVIG – intravenózne imunoglobulíny; KR – kompletná remisia; KS – kortikosteroidy; NA – nedostupné (*not available*); PLT – trombocyty (*platelets*); PT IC – potransplantačná imúnna cytopénia; RBC – erytrocyty (*red blood cells*); RTX – rituximab; SCN – závažná vrodená neutropénia (*severe congenital neutropenia*); TKB – transplantácia krvotvorných buniek; wAIHA – tepelná autoimúnna hemolytická anémia (*warm autoimmune haemolytic anaemia*)

RETROSPEKTÍVNA ANALÝZA VLASTNÝCH VÝSLEDKOV

Analýza bola zameraná na hodnotenie incidencie, potenciálnych rizikových faktorov, času nástupu, odpovede na liečbu, mortalitu a neskoré účinky PT IC u detí liečených na Transplantačnej jednotke kostnej drene v Bratislave v období 2013 až 2023.

Do retrospektívnej analýzy bolo zaradených 243 pediatrických pacientov, u ktorých bolo vykonaných 272 transplantácií (178 alogénnych a 94 autológnych TKB). U šiestich pacientov s priemerným vekom 6,6 roka (rozmedzie: 2–16) bola diagnostikovaná PT IC (11 ročná kumulatívna incidencia 2,2 % zo všetkých transplantácií), všetci podstúpili alo-

génnu TKB (6/178) (tab. 13). Predtransplantačné prediktory IC v súbore boli nasledovné: alogénna TKB a séroterapia (6/6), vek pod 10 rokov a ženské pohlavie (5/6), nezhubné ochorenie (3/6), ABO nezhoda (2/6), periférne kmeňové krvotvorné bunky ako zdroj štepu (2/6), autoimunita pred TKB prezentovaná hypergamaglobulinémiou (1/6). Bolo zis-



Graf 1. Typ a priebeh PT IC.

tených aj niekoľko potransplantačných rizikových faktorov pre vznik PT IC: infekcie a lymfopénia < 800/μl (4/6), nárast autológnej krvotvorby (3/6) a GvHD (2/6). U troch pacientov (50 %) bola diagnostikovaná tepelná AIHA, u 2 pacientov (33,3 %) bola potvrdená ITP a u jedného pacienta (16,6 %) bol zistený Evansov syndróm (AIHA, ITP). V analyzovanej kohorte najfrekvencnejším typom PT IC boli izolovaná anémia a trombocytopenia (83,3 %) (graf 1). Nebola zistená trojlíniová IC ani imúnna neutropénia. Izolovaná AIHA a ITP u 4/6 detí (66,6 %) mali akútny priebeh. Subakútny priebeh bol pozorovaný u 2 detí s izolovanou anémiou a kombinovanou IC (graf. 1). Medián času nástupu IC bol 102,8 dňa po TKB (rozmedzie: 47–195). Liečebné modality používané na liečbu PT IC zahŕňali: kortikosteroidy (n = 5), intravenózne imunoglobulíny (n = 4), rituximab (n = 4), mykofenolát mofetil (n = 2), sirolimus (n = 1) a daratumumab (n = 1). Okrem toho 4 deti mali súbežne aj profylaxiu cyklosporínom A. Na zvládnutie IC boli používané v priemere 3 lieky (rozmedzie: 1–6). Dĺžka trvania cytopénie v súbore bola v priemere 49,6 dní (rozmedzie: 13–94) po diagnóze. Päť zo 6 pacientov dosiahlo kompletnú remisiu (83,3 %). Jedno dieťa nereagovalo na liečbu a zomrelo v dôsledku veľmi závažného intrakraniálneho krvácania (sú-

časný výskyt refraktérnej ITP a infekcie SARS-CoV-2). Úmrtnosť spojená s PT IC bola 16,7 % (1/6). Ďalší pacient zomrel neskôr v kompletnej remisii PT IC na relaps základnej choroby (B-ALL). V retrospektívnej analýze boli skúmané aj neskoré následky liečby IC. Prolongovaná hypogamaglobulinémia asociovaná podávaním rituximabu bola zaznamenaná u 50 % pacientov. Ostatné vedľajšie účinky v súbore neboli významné.

ZÁVER

Príčinou izolovanej alebo kombinovanej imúnnej cytopénie po transplantácii krvotvorných buniek je imúnna dysregulácia spôsobená poruchou imunitnej rekonštitúcie a imunologickej tolerancie po transplantácii. Diferenciálna diagnostika môže byť zložitá pre koincidenciu iných potransplantačných komplikácií. Kľúčovými princípmi liečby je modifikácia imunosupresie, prípadne deplécia plazmocytov, v určitých prípadoch aj priame odstránenie auto- alebo aloprotilátok z krvného obehu pacienta. Zlepšenie podpornej starostlivosti a nové terapeutické možnosti významne prispeli k lepšiemu prežívaniu detských pacientov s potransplantačnou imúnou cytopéniou, mortalita však naďalej zostáva významná. V budúcnosti je potrebné zjednotiť a zlepšiť diagnostiku pomocou medzinárodných usmernení,

aj liečbu predovšetkým imunitne podmienených cytopénií s prolongovaným a refraktérnym priebehom.

Literatúra

- Hwang-Bo S, Kim SK, Lee JW, et al. Treatment and response of autoimmune cytopenia occurring after allogeneic hematopoietic cell transplantation in children. *Blood Res.* 2017;52(2):119–124.
- Szanto CL, Langenhorst J, de Koning C, et al. Predictors for autoimmune cytopenias after allogeneic hematopoietic cell transplantation in children. *Biol Blood Marrow Transplant.* 2020;26(1):114–122.
- Neely JA, Dvorak CC, Pantell MS, Melton A, Huang JN, Shimano KA. Autoimmune cytopenias in pediatric hematopoietic cell transplant patients. *Front Pediatr.* 2019;7:171.
- Galvin RT, Cao Q, Miller WP, Knight-Perry J, Smith AR, Ebens CL. Characterizing immune-mediated cytopenias after allogeneic hematopoietic cell transplantation for pediatric nonmalignant disorders. *Transplant Cell Ther.* 2021;27(4):316.e1–316.e8.
- Baur K, Buser AS, Infanti L, Halter JP, Passweg JR, Holbro A. Immune cytopenia after allogeneic haematopoietic stem-cell transplantation: challenges, approaches, and future directions. *Lancet Haematol.* 2021;8(3):e229–e239.
- Styczyński J, Gągola K, Marjańska A. Autoimmune cytopenias complicating hematopoietic cell transplantation. *Acta Haematol Pol.* 2021;52(4):257–262.
- Even-Or E, Schejter YD, NaserEddin A, Zaidman I, Shadur B, Stepensky P. Autoimmune cytopenias post hematopoietic stem cell transplantation in pediatric patients with osteopetrosis and other nonmalignant diseases. *Front Immunol.* 2022;13:879994.
- Koo J, Giller RH, Quinones R, McKinney CM, Verneris MR, Knight-Perry J. Autoimmune cytopenias following allogeneic hematopoietic stem cell transplant in pediatric patients: Response to therapy and late effects. *Pediatr Blood Cancer.* 2020;67(9):e28591.
- Holbro A. Autoimmune hemolytic diseases-section 2 management of immune cytopenias after allogeneic stem cell transplantation. *HemaSphere (Educational Updates in Hematology Book).* 2020;4(52).
- Michniacki TF, Ebens CL, Choi SW. Immune-mediated cytopenias after hematopoietic cell transplantation: pathophysiology, clinical manifestations, diagnosis, and treatment strategies. *Curr Oncol Rep.* 2019;21(10):87.
- Deambrosis D, Lum SH, Hum RM, et al. Immune cytopenia post-cord transplant in Hurler syndrome is a forme fruste of graft rejection. *Blood Adv.* 2019;3(4):570–574.
- González-Vicent M, Sanz J, Fuster JL, et al. Autoimmune hemolytic anemia (AIHA) following allogeneic hematopoietic stem cell transplantation (HSCT): A retrospective analysis and a pro-

- posal of treatment on behalf of the Grupo Español De Trasplante de Medula Osea en Niños (GETMON) and the Grupo Español de Trasplante Hematopoyetico (GETH). *Transfus Med Rev.* 2018;32(3):179–185.
13. Kruizinga MD, van Tol MJD, Bekker V, et al. Risk factors, treatment, and immune dysregulation in autoimmune cytopenia after allogeneic hematopoietic stem cell transplantation in pediatric patients. *Biol Blood Marrow Transplant.* 2018;24(4):772–778.
 14. Spadea M, Saglio F, Ceolin V, et al. Immune-mediated cytopenias (IMCs) after HSCT for pediatric non-malignant disorders: epidemiology, risk factors, pathogenesis, and treatment. *Eur J Pediatr.* 2023;182(6):2471–2483.
 15. Miller PDE, Snowden JA, Peffault De Latour R, et al. Autoimmune cytopenias (AIC) following allogeneic haematopoietic stem cell transplant for acquired aplastic anaemia: a joint study of the Autoimmune Diseases and Severe Aplastic Anaemia Working Parties (ADWP/SAAWP) of the European Society for Blood and Marrow Transplantation (EBMT). *Bone Marrow Transplant.* 2020;55:441–451.
 16. Buxbaum NP, Pavletic SZ. Autoimmunity following allogeneic hematopoietic stem cell transplantation. *Front Immunol.* 2020;11:2017.
 17. Aladjidi N, Jutand MA, Beaubois C, et al. Reliable assessment of the incidence of childhood autoimmune hemolytic anemia. *Pediatr Blood Cancer.* 2017;64(12):e26683.
 18. Ware R.E. OS, AC. Autoimmune hemolytic anemia (AIHA) in children: Classification, clinical features, and diagnosis. – UpToDate. 2023. https://www.uptodate.com/contents/autoimmune-hemolytic-anemia-aiha-in-children-classification-clinical-features-and-diagnosis?search=AIHA%20in%20children&source=search_result&selectedTitle=1%7E150&usage_type=default&display_rank=1.
 19. Coates T.D. NP, Newburger P, Rosmarin A.G. Immune neutropenia. UpToDate. 2023. https://www.uptodate.com/contents/immune-neutropenia?search=autoimmune%20neutropenia%20in%20children&source=search_result&selectedTitle=1~70&usage_type=default&display_rank=1
 20. Busselj B, O'Brien S, Armsby C. Immunethrombocytopenia (ITP) in children: Initial management. UpToDate. 2024. https://www.uptodate.com/contents/immune-thrombocytopenia-ityp-in-children-initial-management?search=immune-thrombocytopenia-ityp-in-children-initial-management&source=search_result&selectedTitle=1~150&usage_type=default&display_rank=1
 21. Migdady Y, Pang Y, Kalsi SS, Childs R, Arai S. Post-hematopoietic stem cell transplantation immune-mediated anemia: a literature review and novel therapeutics. *Blood Adv.* 2022;6(8):2707–2721.
 22. Hess J, Su L, Nizzi F, et al. Successful treatment of severe refractory autoimmune hemolytic anemia after hematopoietic stem cell transplant with abatacept. *Transfusion (Paris).* 2018;58(9):2122–2127.
 23. Holbro A, Passweg JR. Management of hemolytic anemia following allogeneic stem cell transplantation. *Hematol Am Soc Hematol Educ Program.* 2015(1):378–384.
 24. Hsu WY, Chiou SS, Liao YM, et al. Successful management of multilineage autoimmune cytopenia complicated with severe infection and deep vein thrombosis in a patient with Hodgkin lymphoma post-autologous hematopoietic stem cell transplantation. *Pediatr Transplant.* 2016;20(1):168–171.
 25. Lum SH, Selvarajah S, Deya-Martinez A, et al. Outcome of autoimmune cytopenia after hematopoietic cell transplantation in primary immunodeficiency. *J Allergy Clin Immunol.* 2020;146:406–416.
 26. Neunert CE, Despotovic JM. Autoimmune hemolytic anemia and immune thrombocytopenia following hematopoietic stem cell transplant: A critical review of the literature. *Pediatr Blood Cancer.* 2019;66(4):e27569.
 27. Gupta AO, Jan Boelens J, Ebens CL, et al. Consensus opinion on immune-mediated cytopenias after hematopoietic cell transplant for inherited metabolic disorders. *Bone Marrow Transplant.* 2021;56(6):1238.
 28. Bohgaki T, Atsumi T, Koike T. Autoimmune disease after autologous hematopoietic stem cell transplantation. *Autoimmun Rev.* 2008;7(3):198–203.
 29. Hequet O, Salles G, Ketterer N, et al. Autoimmune thrombocytopenic purpura after autologous stem cell transplantation. *Bone Marrow Transplant.* 2003;32(1):89–95.
 30. Driouk L, Schmitt R, Peters A, et al. Daratumumab therapy for post-HSCT immune-mediated cytopenia: experiences from two pediatric cases and review of literature. *Molec Cell Pediatr.* 2021;8(1):1–7.
 31. Hosoba S, Jaye DL, Cohen C, Roback JD, Waller EK. Successful treatment of severe immune hemolytic anemia after allogeneic stem cell transplantation with bortezomib: report of a case and review of literature. *Transfusion (Paris).* 2015;55(2):259–264.
 32. Chewing JH, Aban I, Haines HL, Brown R, Buchanan HH, Goldman FD. Immune-mediated cytopenia in pediatric primary immune deficiency patients following HSCT. *Bone Marrow Transplantation.* 2017;52(11):1571–1574.
 33. Khalil A, Zaidman I, Bergman R, Elhasid R, Ben-Arush MW. Autoimmune complications after hematopoietic stem cell transplantation in children with nonmalignant disorders. *Sci World J.* 2014;2014:581657.
 34. Faraci M, Zecca M, Pillon M, et al. Autoimmune hematological diseases after allogeneic hematopoietic stem cell transplantation in children: an Italian multicenter experience. *Biol Blood Marrow Transplant.* 2014;20(2):272–278.
 35. Feketeová J. Autoimunitná hemolytická anémia u detí – diagnosticko-terapeutický štandard. Ministerstvo zdravotníctva Slovenskej republiky, 2020.
 36. Corbacioglu S, Kernan NA, Pagliuca A, Ryan RJ, Tappe W, Richardson PG. Incidence of anicteric veno-occlusive disease/sinusoidal obstruction syndrome and outcomes with defibrotide following hematopoietic cell transplantation in adult and pediatric patients. *Biol Blood Marrow Transplant.* 2020;26(7):1342–1349.
 37. Kleinman S, Silvergleid A, Tirnauer J S. Refractoriness to platelet transfusion therapy – UpToDate. 2021. <https://www.uptodate.com/contents/refractoriness-to-platelet-transfusion-therapy>.
 38. Mahadeo KM, Bajwa R, Abdel-Azim H, et al. Diagnosis, grading, and treatment recommendations for children, adolescents, and young adults with sinusoidal obstructive syndrome: an international expert position statement. *Lancet Haematol.* 2020;7(1):e61–e72.
 39. Rebullá P. Formulae for the definition of refractoriness to platelet transfusion. *Transfus Med.* 1993;3(1):91–92.
 40. Stanworth SJ, Navarrete C, Estcourt L, Marsh J. Platelet refractoriness-practical approaches and ongoing dilemmas in patient management. *Br J Haematol.* 2015;171(3):297–305.
 41. Bento L, Canaro M, Bastida JM, Sampol A. Thrombocytopenia and therapeutic strategies after allogeneic hematopoietic stem cell transplantation. *J Clin Med.* 2022;11(5):1364.
 42. Moosavi MM, Duncan A, Stowell SR, Roback JD, Sullivan HC. Passenger lymphocyte syndrome; a review of the diagnosis, treatment, and proposed detection protocol. *Transfus Med Rev.* 2020;34(3):178–187.
 43. Schuetz C, Hoenig M, Moshous D, et al. Daratumumab in life-threatening autoimmune hemolytic anemia following hematopoietic stem cell transplantation. *Blood Adv.* 2018;2(19):2550–2553.
 44. Seidel MG. Treatment of immune-mediated cytopenias in patients with primary immunodeficiencies and immune regulatory disorders (PIRDs). *Hematol: Am Soc Hematol Educ Program.* 2020(1):673–679.
 45. Ruan Y, Cao W, Luo T, et al. Avatrombopag for the treatment of thrombocytopenia in children's patients following allogeneic hematopoietic stem-cell transplantation: A pilot study. *Front Pediatr.* 2023;11:1099372.
 46. Miklos D, Cutler CS, Arora M, et al. Ibrutinib for chronic graft-versus-host disease after failure of prior therapy. *Blood.* 2017;130(21):2243–2250.
 47. Matsuoka KI, Koreth J, Kim HT, et al. Low-dose interleukin-2 therapy restores regulatory T cell homeostasis in patients with chro-

nic graft-versus-host disease. *Sci Transl Med.* 2013;5(179):179ra43.

48. Tahvildari M, Dana R. Low dose interleukin-2 therapy in transplantation, autoimmunity and inflammatory diseases. *J Immunol.* 2019;203(11):2749.

49. Graßhoff H, Comdühr S, Monne LR, et al. Low-dose IL-2 therapy in autoimmune and rheumatic diseases. *Front Immunol.* 2021;12:648408.

50. Worel N. ABO-mismatched allogeneic hematopoietic stem cell transplantation. *Transfusion Med Hemotherapy.* 2016;43(1):3.

PODIEL AUTOROV NA RUKOPISE

FM – príprava rukopisu

ŠP, HJ, BI, AJ, DD, ST, PM, SP, RP, KA – korekcia a revízia rukopisu

ČESTNÉ VYHLÁSENIE

Prácu podporuje Projekt Národný ústav pro výzkum rakoviny (Program EXCELES, ID: LX-22NPO5102) – Financováno Evropskou unií – Next Generation EU. Autori práce vyhlasujú, že vznik ani publikácia článku neboli podoprené žiadnou farmaceutickou firmou. Autori ne-

majú v súvislosti s témou článku žiadny konflikt záujmov.

Do redakcie doručené dne: 29. 4. 2024.

Přijato po recenzii dne: 29. 5. 2024.

*MUDr. Füssiová Mária
Transplantačná jednotka kostnej drene
KDHäO NÚDCH
Limbová 1, 831 01 Bratislava
e-mail: fussiova.maria@gmail.com*