

Diagnostika a léčba Waldenströmovy makroglobulinémie

Doporučení vypracovaná Českou myelomovou skupinou (CMG), myelomovou sekcí České hematologické společnosti ČLS JEP a Kooperativní lymfomovou skupinou, lymfomovou sekcí České hematologické společnosti ČLS JEP.

Hlavní autoři

MUDr. Michal Kaščák

Klinika hematooonkologie LF OU a FN Ostrava

prof. MUDr. Roman Hájek, CSc.

Klinika hematooonkologie LF OU a FN Ostrava

doc. MUDr. Mgr. Jiří Minařík, Ph.D.

Hemato-onkologická klinika LF UP a FN Olomouc

Spoluautoři

Na vytvoření jednotlivých kapitol doporučení se podíleli další členové České myelomové skupiny a Kooperativní lymfomové skupiny, kteří jsou uvedeni v abecedním pořadí:

doc. MUDr. David Belada, Ph.D.

IV. interní hematologická klinika FN Hradec Králové

MUDr. Tomáš Jelínek Ph.D.

Klinika hematooonkologie LF OU a FN Ostrava

MUDr. Alexandra Jungová, Ph.D.

Hematologicko onkologické oddělení, LF UK a FN Plzeň

doc. MUDr. Jakub Radocha, Ph.D.

IV. interní hematologická klinika LF UK a FN Hradec Králové

prof. MUDr. Luděk Pour, Ph.D.

Interní hematologická a onkologická klinika LF MU a FN Brno

prof. MUDr. Marek Trněný, CSc.

I. interní klinika – klinika hematologie 1. LF UK a VFN v Praze

Recenzenti

prof. MUDr. Zdeněk Adam, CSc.

Interní hematologická a onkologická klinika LF MU a FN Brno

prof. MUDr. Vladimír Maisnar, Ph.D., MBA

IV. interní hematologická klinika LF UK a FN Hradec Králové

Obsah

Souhrn závěrečných doporučení z jednotlivých kapitol

1. Metodické postupy tvorby doporučení
2. Epidemiologie
3. Diagnóza
4. Prognóza
5. Vzorový zápis diagnózy Waldenströмова makroglobulinémie
6. Doporučení pro diagnostiku Waldenströмова makroglobulinémie
7. Indikace k léčbě
8. Strategie léčby
 - 8.1. Nově léčená Waldenströмова makroglobulinémie
 - 8.2. Léčba relapsu a refrakterní Waldenströmovy makroglobulinémie
9. Hodnocení léčebných odpovědí
10. Léčba Bing-Neelova syndromu
11. Podpůrná terapie a léčba komplikací
12. Sledování po léčbě
13. Doporučení pro léčbu Waldenströмова makroglobulinémie

Souhrn doporučení 2022

A. DOPORUČENÍ PRO DIAGNOSTIKU WALDENSTRÖMOVY MAKROGLOBULINÉMIE

- Monitorování koncentrace monoklonálního imunoglobulinu (Mlg) IgM by mělo být prováděno v jedné laboratoři a za použití vždy stejné metody.
- Vyšetření chladových aglutininů a kryoglobulinu je doporučeno v době diagnózy a u pacientů s klinickými projevy poruch prokrvení a/nebo vaskulitidy či laboratorními projevy hemolýzy.
- Vyšetření kostní dřeně, nejlépe trepanobiopsie s adekvátní analýzou metodou průtokové cytometrie, je nezbytné pro stanovení diagnózy WM.
- Biopsie tkáně je doporučována u všech pacientů se suspektní histologickou transformací (u části nemocných s WM může dojít k transformaci do difuzního velkobuněčného B lymfomu (DLBCL)).
- Testování bodové mutace *L265P* v genu *MYD88* je doporučeno u všech pacientů se zvažovanou diagnózou WM. Preferovaným vyšetřením je alelově specifická PCR z aspirátu kostní dřeně.
- Pro hodnocení rizika u symptomatických pacientů slouží mezinárodní prognostický skórovací systém pro nemocné s Waldenströmovou makroglobulinémií – IPSSWM.
- U pacientů se symptomatickou periferní neuropatií je doporučováno vyšetření specifických protilátek proti glykoproteinu myelinu („MAG“) nebo proti gangliosidu M1, tedy vyšetření anti-MAG a anti-GM-1 protilátek.
- Neurofyziologické testování pomocí elektromyografie (EMG) a neurografie (kondukční studie) je doporučeno při podezření na neuropatii a slouží k určení typu nervového poškození a usměrňuje další diagnostiku.
- Provedení vyšetření výpočetní tomografií (CT) nebo nukleární magnetickou rezonancí (MRI) (hrudníku, břicha, pánve) nebo celotělovou pozitronovou emisní tomografií v kombinaci s CT (PET/CT) je doporučováno u všech symptomatických pacientů před zahájením léčby.
- Pro hodnocení rizika u symptomatických pacientů slouží mezinárodní prognostický skórovací systém pro nemocné s Waldenströmovou makroglobulinémií – IPSSWM.

B. DOPORUČENÍ PRO DIAGNOSTIKU BING-NEELOVA SYNDROMU

- K potvrzení diagnózy Bing-Neelova syndromu je potřebná: A) histologicky potvrzená infiltrace struktur centrálního nervového systému (CNS) buňkami lymfoplasmocytárního lymfomu (LPL), např. pomocí stereotaktické biopsie. Nebo B) Cytologický průkaz buněk LPL v likvoru bez klinických známek transformace v agresivnější lymfom a průkaz monoklonální B populace v likvoru pomocí metod průtokové cytometrie nebo molekulárně-genetický průkaz klonality pomocí přestavby genu pro imunoglobulin nebo průkaz mutace *L265P* v genu *MYD88*.
- Kontrastní vyšetření centrální nervové soustavy MRI s gadoliniem je doporučeno provádět před samotným vyšetřením mozkomíšního moku, z důvodu možného falešného zobrazení sycení leptomening. Rozsah MRI vyšetření má být předem zkontrolován s radiologem pro výběr vhodných sekvencí a anatomických oblastí.

C. DOPORUČENÍ PRO LÉČBU WALDENSTRÖMOVY MAKROGLOBULINÉMIE

- Pacienty s asymptomatickou formou WM je vhodné pouze sledovat. Je doporučeno aktivní pravidelné celoživotní sledování. Sledování probíhá v 3měsíčních intervalech první 3 roky, poté v půlročních intervalech následující 2 roky a poté jednou ročně při stabilním stavu (úroveň důkazu III, stupeň doporučení B).
- Koncentrace IgM samotná není indikací k zahájení léčby (úroveň důkazu IIb, stupeň doporučení B).
- U pacientů s hyperviskozitou je indikována výměnná plazmaferéza před samotným zahájením systémové léčby (úroveň důkazu III, stupeň doporučení B).
- Pacienti se symptomatickou WM by měli být léčeni režimem obsahujícím rituximab a/nebo ibrutinib (úroveň důkazu Ib, stupeň doporučení A).
- Monoterapie rituximabem je kontraindikována u pacientů s hyperviskozitou před provedením výměnné plazmaferézy. V případě vysoké koncentrace IgM (> 40 g/l) není monoterapie rituximabem vhodná (úroveň důkazu IV, stupeň doporučení C).
- Pacienty s intolerancí rituximabu, charakterizovanou zhoršujícími se závažnými reakcemi při opakovaných podáních, lze léčit alternativní anti-CD-20 monoklonální protilátkou (např. obinutuzumabem) (úroveň důkazu IV, stupeň doporučení C).
- Režim BR (bendamustin, rituximab) je preferovaným režimem pro nově léčené pacienty s velkou nádorovou masou, hyperviskozitou a potřebou rychlého nástupu léčebné odpovědi (úroveň důkazu IV, stupeň doporučení C).

- Režim DRC (dexamethason, rituximab, cyklofosfamid) je alternativou režimu BR pro nově léčené pacienty s malou nádorovou masou, bez hyperviskozity a nevyžadující rychlý nástup léčebné odpovědi, nebo v případě, že je režim BR rizikový (úroveň důkazu IV, stupeň doporučení C).
- Režim BDR (bortezomib, dexamethason, rituximab), případně B-DRC (bortezomib, dexamethason, rituximab, cyklofosfamid) je preferovaným režimem pro nově léčené pacienty s velkou nádorovou masou, hyperviskozitou a potřebou rychlého nástupu léčebné odpovědi (úroveň důkazu IV, stupeň doporučení C).
- Monoterapie ibrutinibem (nebo zanubrutinibem) je alternativou pro pacienty nevhodné k imunochemoterapii (úroveň důkazu IIa, stupeň doporučení B).
- Kombinaci ibrutinib, rituximab lze zvážit pro léčbu WM s nemutovaným (*wild-type*) genem *MYD88^{WT}*. Pro ostatní pacienty s WM toho času chybí dostatek vědeckých důkazů o jednoznačné výhodě kombinační léčby (úroveň důkazu IV, stupeň doporučení C).
- Pacienty v remisi po léčbě je vhodné pravidelně sledovat do symptomatičké progresse (úroveň důkazu IV, stupeň doporučení C).
- Udržovací léčba rituximabem po léčbě imunochemoterapii není doporučena u pacientů s WM, kteří dosáhli parciální remisi nebo lepší léčebnou odpověď a/nebo netolerovali rituximab (úroveň důkazu IIb, stupeň doporučení B).
- Léčbu purinovými analogy provází infekční a myelosupresivní komplikace a významně vyšší výskyt sekundárních malignit, a proto není vhodná pro pacienty s nově léčenou WM (úroveň důkazu IIa, stupeň doporučení B).

LÉČBA DRUHÉ A DALŠÍ LINIE

- Pacienti bez adekvátní odpovědi na režim imunochemoterapie v první linii s přetrvávajícími symptomy nebo pacienti s primárně refrakterní WM mají být léčeni ibrutinibem (nebo zanubrutinibem) (úroveň důkazu IIa, stupeň doporučení B).
- Léčba ibrutinibem je vhodná pro léčbu relapsu pacientů s WM, zejména s přítomností mutace *MYD88* (úroveň důkazu Ib, stupeň doporučení A).
- Kombinaci ibrutinib, rituximab lze zvážit pro léčbu WM s nemutovaným (*wild-type*) genem *MYD88^{WT}*. Pro ostatní pacienty s WM toho času chybí dostatek vědeckých důkazů o jednoznačné výhodě kombinační léčby (úroveň důkazu IV, stupeň doporučení C).
- Opakování režimu imunochemoterapie první linie je možné u pacientů s pozdním relapsem s dlouhým trváním remise (obvykle čas do zahájení další léčby \geq 3–4 roky) a dobrou tolerancí předchozího režimu (úroveň důkazu IIa, stupeň doporučení B).
- Pacienti se symptomatičkým pozdním relapsem by měli znovu dostat režim obsahující rituximab a/nebo ibrutinib nebo zanubrutinib (úroveň důkazu IIa, stupeň doporučení B).
- Režim obsahující bortezomib je potenciální alternativou léčby symptomatičkého relapsu WM, preferovány jsou režimy s týdenním podáváním bortezomibu v podkožní formě s cílem předejít neurologické toxicitě, doporučována je profylaxe proti reaktivaci viru pásového oparu (*herpes zoster virus* – HZV) (úroveň důkazu IIa, stupeň doporučení B).
- V léčbě relapsu jsou používány režimy obdobné jako v léčbě první linie, ale také režimy obsahující bortezomib (bortezomib rituximab +/- dexamethason), ixazomib, venetoclax, idealsib nebo kombinací obinutuzumab, idealisib. Režimy obsahující purinová analoga (např. fludarabin nebo cladribin spolu s rituximabem, případně i cyklofosfamidem; FR, FCR, CladR) je optimální používat pro léčbu opakovaného relapsu (více než 3. linie léčby) z důvodu vysoké pravděpodobnosti vzniku sekundárního nádoru. Volba režimu vyžaduje komplexní zhodnocení klinického stavu u konkrétního pacienta a také zvážení potenciální možnosti provedení transplantace krvetvorných buněk (SCT) (úroveň důkazu IIa, stupeň doporučení B).
- Pacienty s klinicky asymptomatickým relapsem projevujícím se pouze postupným vzestupem Mlg je vhodné pouze sledovat a léčbu zahájit až v případě klinicky významné progresse WM (úroveň důkazu IV, stupeň doporučení C).
- Mladší pacienti s chemosenzitivním relapsem WM jsou kandidáty pro provedení SCT a měli by být diskutováni s transplantačním centrem (úroveň důkazu III, stupeň doporučení B).

D. DOPORUČENÍ PRO LÉČBU BING-NEELOVA SYNDROMU

- Asymptomatické pacienty s Bing-Neelovým syndromem je možné jenom pečlivě sledovat (úroveň důkazu IV, stupeň doporučení C).
- Výběr vhodné léčby a její intenzita se řídí klinickým stavem pacienta, lokalizací a formou postižení, dříve použitou léčbou a schopností podstoupit autologní transplantaci. K léčebným možnostem patří vysoké dávky cytostatik s dobrým průnikem hematoencefalickou bariérou (methotrexát, cytosinarabinosid), nukleosidová analoga ve standardních dávkách (fludarabin, cladribin a bendamustin) a standardní a vyšší dávky ibrutinibu (úroveň důkazu IIb/III, stupeň doporučení B/C).

- U čistě leptomeningeálního postižení lze individuálně zvážit intrathekální chemoterapii. Vhodnější je ale její kombinace s léčbou systémovou (úroveň důkazu IV, stupeň doporučení C).
- Stereotaktická radioterapie v dávkách 30–40 Gy je možnou formou léčby lokalizovaného intraparenchymatózního postižení (úroveň důkazu IV, stupeň doporučení C).
- Intenzivní chemoterapie s konsolidací autologní transplantací by měla být vždy zvažována u mladších pacientů. Optimální přípravný předtransplantační režim není známý. Konsenzuálně jsou preferované režimy používané v léčbě primárních CNS lymfomů (např. režim BCNU/thiotepa) (úroveň důkazu IV, stupeň doporučení C).

V ČR v roce 2021 je použití rituximabu v monoterapii (nebo v kombinaci s ibrutinibem), obinutuzumabu, bortezomibu, bendamustinu, ibrutinibu, ixazomibu, venetoclaxu a idealisibu při léčbě WM možné pouze po schválení revizním lékařem příslušné zdravotní pojišťovny. Zanubrutinib je od roku 2020 registrovaný Evropskou agenturou pro léčivé přípravky (EMA) pro léčbu relabované/refrakterní Waldenströmovy makroglobulinémie po alespoň jedné linii léčby, nebo pro nově léčené pacienty nevhodné k imunochemoterapii. Zanubrutinib není v roce 2021 v České republice registrovaný.

Standardně jsou v ČR pro léčbu Waldenströmovy makroglobulinémie hrazena zatím pouze klasická cytostatika, rituximab v kombinaci s chemoterapií, kortikoidy a fludarabin.

1. METODICKÉ POSTUPY TVORBY DOPORUČENÍ

Předložené doporučení bylo vypracováno na základě medicíny založené na důkazech s cílem popsat všechny důležité oblasti diagnostiky a léčby Waldenströmovy makroglobulinémie (WM). Úrovně důkazů a stupně doporučení standardně používané v doporučeních jsou uvedeny v tab. 1.

2. EPIDEMIOLOGIE

WM je vzácně se vyskytující B lymfoproliferativní onemocnění s incidencí 3–3,8/1 milión obyvatel [Wang, 2012; Vos, 2013]. Medián věku v době diagnózy je 63–75 let [Treon, 2009; Teras, 2016; Kastiris, 2015].

3. DIAGNÓZA

Diagnóza WM vyžaduje jak průkaz lymfoplasmocytárních buněk/lymfoplasmocy-

tárního lymfomu (LPL) v kostní dřeni, tak průkaz monoklonálního imunoglobulinu (Mlg) typu IgM v séru [Owen, 2003; WHO, 2017]. WM vždy postihuje kostní dřeň, méně často současně i lymfatické uzliny a slezinu. Vyšetření kostní dřene pomocí trepanobiopsie a/nebo aspirace je proto nevyhnutelné pro stanovení diagnózy. Při imunofenotypizačním vyšetření B lymfocytů je pak pro WM typická přítomnost následujících znaků: CD19, CD20, CD22lo, CD25, CD27 a IgM, zatímco znaky CD5, CD10, CD11c, CD23 a CD103 ve většině případů exprimovány nejsou [Paiva, 2014; Owen, 2014; Jelinek, 2017]. Podpurným vyšetřením je stanovení přítomnosti mutace *L265P* v genu *MYD88*, která bývá detekována přibližně v 90 % případů WM. Samotná mutace *MYD88^{L265P}* však není specifická pro toto onemocnění [Treon, 2012; Treon, 2015]. Diagnostická kritéria shrnují tab. 2 a 3.

3.1. Příznaky nemoci

Klinické příznaky u pacientů s WM mohou být velice různorodé. Jsou způsobeny infiltrací kostní dřene s potlačením fyziologické krvetvorby (anémie, trombocytopenie, neutropenie), dále extramedulární proliferací (lymfadenopatie, organomegalie vč. splenomegalie), dále monoklonálním imunoglobulinem (periferní neuropatie, hyperviskozita, kryoglobulinémie, nemoc chladových aglutininů, asociovaná amyloidóza) a paraneoplasticky (B symptomy, kožní a krvácivé projevy) [Treon, 2015]. Příznaky WM přehledně shrnuje tab. 4 [převzato a upraveno podle Adam, 2007].

3.2. Doporučená vyšetření

Pokud je stanovena diagnóza WM, pak je doporučeno provést komplexní vyšetření, jehož cílem je zhodnotit rozsah nemoci a detekovat včas případné kompli-

Tab. 1. Úrovně důkazu a stupně doporučení používané ve směrnících (guidelines) a principech medicíny založené na důkazech (evidence based medicine).

Úroveň důkazu a její definice

Ia	Důkaz je získán z metaanalýzy randomizovaných studií
Ib	Důkaz je získán z výsledku alespoň jedné randomizované studie
Ila	Důkaz je získán alespoň z jedné dobře formulované, ale nerandomizované klinické studie, včetně studií II. fáze a takzvaných „case control study“
IIb	Důkaz je získán alespoň z jedné dobře formulované experimentální studie, ale i studií založených na pouhém pozorování
III	Důkaz je získán z dobře formulované neexperimentální popisné studie Do této kategorie jsou zahrnuty také důkazy získané z metaanalýz a z jednotlivých randomizovaných studií, které však byly zveřejněny pouze formou abstraktu a nikoliv jako publikace in extenso
IV	Důkazy založené na mínění skupiny expertů a/nebo na klinické zkušenosti respektovaných autorit

Stupně doporučení a jejich definice

A	Doporučení je založeno alespoň na jedné randomizované klinické studii, tedy založené na důkazu typu Ia nebo Ib
B	Doporučení je založeno na dobře vedené studii, která však nemá charakter randomizované studie zkoumající předmět doporučení Doporučení je tedy založeno na důkazu typu Ila, IIb, III
C	Doporučení je založené na mínění kolektivu expertů, tedy na základně důkazu typu IV

Tab. 2. Diagnostická kritéria WM [Owen, 2003].

Sérový monoklonální IgM protein jakékoliv koncentrace
Infiltrace kostní dřene malými lymfocyty, lymfoplasmocytoidními buňkami a plasmocyty
Difuzní, intersticiální, nebo nodulární infiltrace kostní dřene
Expresí znaků CD19+, CD20+, sIgM+
Expresí znaků CD5, CD10, CD23 může být v určitých případech přítomná a nevylučuje diagnózu WM

Tab. 3. Diagnostická kritéria pro MGUS s IgM, symptomatickou a asymptomatickou WM [Owen, 2003].

IgM MGUS

Sérový monoklonální IgM protein jakékoliv koncentrace a negativní vyšetření kostní dřeně

Asymptomatická forma WM

Sérový monoklonální IgM protein jakékoliv koncentrace, jakákoliv lymfoplasmocytární infiltrace kostní dřeně a nepřítomné známky poškození cílových orgánů jako anémie, konstituční symptomy, hyperviskozita, lymfadenopatie nebo hepatosplenomegalie, které mohou být důsledkem lymfoproliferativní nemoci

Symptomatická forma WM

Sérový monoklonální IgM protein jakékoliv koncentrace, jakákoliv lymfoplasmocytární infiltrace kostní dřeně a současně přítomné známky poškození cílových orgánů jako anémie, konstituční symptomy, hyperviskozita, lymfadenopatie nebo hepatosplenomegalie a jiné, které mohou být důsledkem lymfoproliferativní nemoci a vyžadují léčbu

MGUS – monoklonální gamapatie nejasného významu, WM – Waldenströмова makroglobulinémie

Tab. 4. Příznaky Waldenströmovy makroglobulinémie.

Symptomy	Frekvence výskytu
patologická únava	70 %
B-symptomy (febrilie a subfebrilie, noční pocení, úbytek hmotnosti)	20–25 %
Lymfadenopatie, hepatosplenomegalie	15–25 % v době diagnózy a až v 60 % v době relapsu [Treon, 2015]
anémie různé etiologie	40%
neutropenie a trombocytopenie	časté
klinické příznaky hyperviskozity (bolesti hlavy, zhoršení zraku, stavy zmatenosti, epistaxe)	15%
hemoragická diatéza vlivem trombocytopenie v důsledku infiltrace kostní dřeně či imunitní trombocytopenie	neudáno
hemoragická diatéza vlivem získané von Willebrandovy nemoci	2–6 % [Coucke, 2014]
polyneuropatie (IgM protilátky proti glykoproteinu myelinu – MAG nebo proti gangliosidu M1 nebo myopatie s antidecorinovými protilátkami)	20–25 % v době diagnózy, až 50 % v průběhu nemoci [Levine, 2006]
IgM asociovaná AL amyloidóza nebo AA amyloidóza	vzácně
Bing-Neelův syndrom – neurologické příznaky při infiltraci CNS lymfoplasmocytárním lymfomem	< 1 % [Simon, 2015; Castillo, 2016]
akrocyanóza a Raynaudův fenomén – může být důsledkem přítomnosti kryoglobulinu nebo chladových aglutininů	kryoglobulin u 20 % pacientů, jen 5 % má symptomy chladové aglutininy u 5–10 % pacientů
gastrointestinální problémy v důsledku případné amyloidózy nebo IgM depozit či lokální tumorózní infiltrace	vzácně
kožní příznaky – urtika, papuly, dermatitida, vaskulitida různé etiologie, Schnitzlerův syndrom [Leleu, 2008]	< 5 %
osteolytická ložiska skeletu	výjimečné
častější infekce vlivem hypogamaglobulinémie	výjimečné

kace. Rozsah těchto vyšetření je uveden v tab. 5.

3.2.1. Elektroforéza séra a moče s imunofixací, kvantitativní stanovení imunoglobulinů

Základním vyšetřením u WM je průkaz zvýšené koncentrace monoklonálního, ale i celkového imunoglobulinu typu

IgM. Stanovení Mlg slouží pro sledování léčebné odpovědi a progresu a nepřímo pro monitorování míry infiltrace kostní dřeně lymfoplasmocytárním lymfomem (LPL). Korelace mezi hladinou Mlg a mírou infiltrace kostní dřeně ale není vždy lineární [Treon, 2015]. Ve dvou třetinách případů jsou snížené koncentrace imunoglobulinů tříd IgG a IgA [Hunter, 2010].

Monitorování koncentrace Mlg IgM by mělo být prováděno vždy ve stejné laboratoři a za použití stejné metody vyšetření (densitometrie či nefelometrie) [Owen, 2013]. První vyšetření má proběhnout s odběrem vzorků do teplé lázně s vyšetřením na přítomnost kryoglobulinů. Aktivity kryoglobulinů může vést k měření řadně nižších hodnot Mlg [Stone, 2009].

Tab. 5. Vyšetření prováděná u Waldenströmovy makroglobulinémie.

Vyšetření	Poznámky
<p>Vyšetření kostní dřeně: histologické, imunohistochemické (trepanobiopsie) průtoková cytometrie (typické znaky: slg kappa/ lambda, clg kappa/lambda, slgM, CD19, CD20, CD22, CD23, CD5, CD10, CD25, CD27, FMC7, CD38, CD56, C103, CD138) molekulárně-genetické vyšetření bodové mutace <i>L265P MYD88</i> (metodou polymerázové řetězové reakce PCR nebo pomocí metod sekvenování další generace; NGS) vyšetření mutace/mutací genu <i>CXCR4</i> (metodou PCR nebo pomocí metod NGS) <i>fakultativně:</i> cytogenetické vyšetření – delece 6q- metodou fluorescenční <i>in situ</i> hybridizace (FISH)</p>	<p>cytologický aspirát obvykle neumožňuje stanovit diagnózu ve všech případech upřednostňována je průtoková cytometrie před imunohistochemií cytogenetické vyšetření pomůže rozlišit ve sporných případech mnohočetný myelom typu IgM a WM, proto je fakultativně prováděno u pacientů v rámci diagnostiky IgM gamapatií</p>
<p>Biopsie uzliny nebo ložiska s histologickým a imunohistochemickým vyšetřením</p>	<p>v případě podezření na lymfomovou transformaci v agresivnější lymfom</p>
<p>aspirace podkožního tuku, biopsie slinných žláz, biopsie jazyka, sliznice rekta, ev. cílená biopsie poškozeného orgánu s barvením „Congo“ červení a vyšetřením polarizačním mikroskopem typizace amyloidu a vyloučení hereditárních forem</p>	<p>v případě podezření na amyloidózu zejména při kardiálním a renálním selhání, rychle progredující bolestivé neuropatii, EMG známkách axonální neuropatie, zvýšených hodnotách NT-proBNP, BNP, troponin I (TnI) a GMT</p>
<p>Vyšetření mozkomíšního moku při podezření na Bing-Neelův syndrom: cytologické vyšetření včetně morfologie biochemická analýza včetně imunofixace průtoková cytometrie <i>L265P MYD88</i> (metodou PCR) <i>fakultativně:</i> průkaz klonality pomocí přestavby genu pro imunoglobulin</p>	<p>optimální je naplánovat lumbální punkci až po vyšetření magnetickou rezonancí</p>
<p>stanovení koncentrace polyklonálních imunoglobulinů IgG, IgM, IgA stanovení přítomnosti monoklonálního imunoglobulinu (imunofixace) a jeho kvantitativní (denzitometrie) a to jak v krvi, tak i v moči <i>fakultativně:</i> stanovení volných lehkých řetězců</p>	<p>při prvním vyšetření a při potvrzené přítomnosti kryoglobulinu by krev měla být odnášena do laboratoře v teplé lázni 37 °C pokud kryoglobulin není přítomen, tak při kontrolních odběrech již transport v teplé lázni není nutný</p>
<p>krevní obraz s diferenciací leukocytů a absolutním počtem neutrofilů, retikulocyty a základní koagulační vyšetření. <i>fakultativně:</i> panel vyšetření na vWCH</p>	
<p>kompletní biochemické vyšetření v rozsahu: urea, kreatinin, kyselina močová, ionty včetně vápníku, všechny jaterní enzymy, laktátdehydrogenáza, celková bílkovina, albumin, beta2-mikroglobulin. <i>fakultativně:</i> NT-proBNP nebo BNP, TnI/TnT, vyšetření moče na albuminurii, hladiny sérového železa, vitamínu B12, folátu, parametry hemolýzy</p>	
<p>protilátky proti erytrocytům – přímý antiglobulinový test (PAT)</p>	<p>průkaz tepelných protilátek – autoimunitní hemolytické anémie (AIHA) průkaz chladových protilátek – nemoc chladových aglutininů</p>
<p>vyšetření očního pozadí</p>	<p>vstupní vyšetření očního pozadí bez ohledu na koncentraci IgM a dále pravidelné vyšetřování v ročních intervalech při celkovém IgM > 30 g/l měření viskozity je fakultativní, indikace plazmaféry se nezakládá na hodnotě viskozity, ale na klinických příznacích a nálezů na očním pozadí</p>
<p>sérologie hepatitid typu B, C sérologie na lidský virus imunitní nedostatečnosti (HIV)</p>	<p>kryoglobulinémie II. typu může být asociována s hepatitidou typu C</p>
<p>klinické vyšetření zaměřené na projevy neuropatie anti-MAG protilátky, anti-GM1 protilátky magnetická rezonance mozku a míchy při podezření na Bing Neelův syndrom</p>	<p>v případě projevů neuropatie vyšetření specialistou neurologem doplněné EMG a NCS (vyšetření vodivosti nervů)</p>
<p>detekce mimokostního rozsahu nemoci pomocí CT (MRI) hrudníku, břicha a pánve anebo pomocí celotělového PET-CT vyšetření</p>	<p>zobrazovací vyšetření metodou CT (MRI) nebo PET/CT je indikované u pacientů před zahájením léčby a po jejím ukončení v případě měřitelného vstupního poškození</p>

Elektroforéza bílkovin séra by měla být vždy doplněná imunofixací, jelikož samostatné kvantitativní měření může přehlédnout nízké koncentrace paraproteinu. Vyšetřování sérových volných lehkých řetězců není rutinně doporučováno. Výjimkou jsou specifické situace, jako je např. podezření na amyloidózu z lehkých řetězců [Leleu, 2011]. Elektroforéza a imunofixace 24hodinového sběru moče může odhalit Bence Jonesovu proteinurii, odlitkovou nefropatii (agregáty volných lehkých řetězců; „free light chain“ FLC a Tamm-Horsfallův protein) či významnou selektivní nebo neselektivní proteinurii v rámci postižení ledvin [Gnemmi, 2012; Vos, 2015].

3.2.2. Cytogenetické vyšetření

Cytogenetické vyšetření není běžně vyžadováno, jelikož u WM nebyly popsány charakteristické cytogenetické aberace, které by potvrdily přítomnost onemocnění, resp. které by měly prognostický význam. Přesto jsou u WM některé cytogenetické změny obvyklé, např. delec chromosomu 6q a trisomie chromozomu 4 [Schop & Fonseca, 2003; Ocio, 2007; Braggio & Fonseca, 2013; Nguyen-Khac, 2013]. Cytogenetické vyšetření může posloužit i v diferenciální diagnostice k odlišení od jiných lymfoproliferací.

3.2.3. Molekulárně genetické vyšetření

Molekulárně genetické vyšetření mutací v genech *MYD88* a *CXCR4* významně zpřesňují diagnostiku WM. Bodová mutace *L265P* genu *MYD88* je přítomna u 90–95 % případů WM a může být přítomna i u monoklonální gamapatie nejasného významu (MGUS) s IgM přibližně v 50 % případů [Treon, 2012; Jimenez, 2013; Poulain, 2013]. Méně často (kolem 10 % případů) se vyskytuje u jiných lymfoproliferací, jako je lymfom marginální zóny či chronická lymfocytární leukemie, a nebyla popsána u mnohočetného myelomu [Chapman, 2011; Puente, 2011; Wang, 2011; Troen, 2013]. V 5–10 % případů není tato mutace přítomna (jde o tzv. „wild-type“ (WT) *MYD88*^{WT}), při-

čemž její absence je obvykle spojena s horší léčebnou odezvou (např. na ibrutinib) a nepříznivou prognózou [Treon, 2015]. Vzácně byly popsány i alternativní mutace genu *MYD88*, které se běžně nevyšetřují [Treon, 2015].

Somatické aktivační mutace v genu pro chemokinový receptor *CXCR4* provázejí 30–40 % případů WM, téměř vždy v asociaci s mutací genu *MYD88* [Treon, 2014]. Byly již popsány desítky různých mutací tohoto genu – typu frameshift (FS) nebo nonsense (NS). Nejčastějšími mutacemi jsou *S338X* (v 50 % případů) a *S338FS* (ve 21 % případů) [Lisa MK 2021]. Ve studiích pacientů léčených ibrutinibem představovala přítomnost mutace *CXCR4* faktor relativní rezistence [Treon, 2014; Treon, 2015]. Mutace v genu *CXCR4* vznikají na subklonální úrovni prakticky vždy po mutaci genu *MYD88* (> 90 %), to dává vzniknout 4 různým genotypům – *MYD88*^{L265P}/*CXCR4*^{WT} (62 %), *MYD88*^{L265P}/*CXCR4*^{NS} (27 %), *MYD88*^{L265P}/*CXCR4*^{FS} (11 %) a *MYD88*^{WT}/*CXCR4*^{WT} (< 10 %) [Lisa MK 2021]. Genotyp určuje biologické chování WM – pacienti s mutací *CXCR4* mají agresivnější onemocnění (> IgM, > infiltrace kostní dřene), pacienti s nemutovaným *MYD88* mají zase vyšší riziko transformace [Treon, 2014]. Vysoká míra shody s kostní dřenou (> 90 %) umožňuje testovat uvedené mutace *MYD88* a *CXCR4* i z periferní krve [Growková, 2017]. Za nevhodnější vstupní vyšetření pro detekci mutace *L265P* v genu *MYD88* považujeme alelově specifickou PCR (AS-PCR) ze vzorku kostní dřene. Vyšetření mutací na předem CD19-selektované populaci buněk kostní dřene nebo mononukleárních buňkách periferní krve zvyšuje citlivost metody [Treon, 2020]. Pro vyšetření mutací v genu *MYD88* a *CXCR4* lze využít i sekvenování nové generace (NGS). V případech negativního výsledku AS-PCR (*MYD88*^{WT}) může NGS vyloučit alternativní mutace genu *MYD88* (*non-L265P* mutace) [Xu L, 2013].

3.2.4. Zobrazovací vyšetření

Infiltrace kostní dřene u WM je typicky difuzní. Osteolýza obdobná jako u myelomu se vyskytuje raritně. Bývá ale při-

tomno extramedulární postižení v podobě doprovodné lymfadenopatie, hepatosplenomegalie a výpotků. Mimosvalní postižení bývá zjištěno přibližně u 15 % případů v době diagnózy a až v 60 % případů v období relapsu [Treon, 2009]. K dokumentaci extramedulárního postižení je doporučeným vyšetřením kontrastní CT krku, hrudníku, břicha a pánve. Alternativním doporučeným zobrazovacím vyšetřením je PET/CT. PET/CT je navíc velmi vhodným vyšetřením při podezření na lymfomovou transformaci [Banwait, 2011; Castilo, 2016].

3.3. Speciální vyšetření

Unikátní biochemické a imunologické vlastnosti molekuly monoklonálního imunoglobulinu IgM a biologické chování WM mohou vést k neobvyklým projevům a komplikacím. V následující části upozorňujeme na specifické situace a indikovaná speciální vyšetření ve snaze o jejich časnou detekci a pro výběr správné léčby.

3.3.1. Vyšetření při anémii

Cytopenie a speciálně anémie jsou častým projevem a důvodem k zahájení léčby u pacientů s WM [Adam, 2007]. Příčina anémie u WM je multifaktoriální a mimo přímou infiltraci kostní dřene buňkami LPL, může být způsobena hemodilucí v rámci hyperviskozity, hemolýzou nebo sideropenií. Pacienti s WM a anémií s velmi nízkou saturací transferrinu (< 10 %) nereagující na orální léčbu železem, mohou profitovat z parenterální suplementace železa [Treon, 2013]. Mezi méně časté příčiny anémie patří autoimunitní hemolýza. I když je výsledek přímého antiglobulinového testu pozitivní až u 10 % pacientů s WM, klinicky významná hemolýza se rozvíjí v méně než 5 % [Poulain, 2006]. Mimo standardní vyšetření přímým a nepřímým antiglobulinovým testem je důležité doplnit i vyšetření chladových aglutininů. Nemoc chladových aglutininů (CAD) vede k mírné chronické hemolýze exacerbované chladem, nicméně vzácně může způsobit i těžkou anémii

s hladinou hemoglobinu < 70 g/l. CAD se vyskytuje u < 10 % pacientů s WM a bývá asociována s vysokými titry protilátek (obvykle > 1 : 1 000), typicky u izotypu IgM kappa reagujícím s antigenem I/i [Ghobrial, 2012].

3.3.2. Vyšetření při hyperviskózním syndromu a kryoglobulinémii

Biochemické vlastnosti molekuly IgM a vysoké koncentrace Mlg typické pro WM významně zvyšují viskozitu séra a vedou k reologickým poruchám v podobě symptomatické hyperviskozity (HVS) u < 15 % pacientů v době diagnózy [Gustine, 2017]. Současně přítomná aktivita kryoglobulinu může ještě více zhoršit projevy HVS. Proto by měla být přítomnost kryoglobulinu vyšetřena vždy v případě HVS. Snaha o korekci anémie podáním transfuzních přípravků může obdobně vést ke zhoršení viskozity. Ke klinickým projevům HVS patří spontánní epistaxe, nové nebo zhoršené bolesti hlavy, rozmazané vidění nejlepší se korekční pomůckou, zhoršení sluchu, tinitus a vertigo [Stone, 2012]. HVS se prakticky nevyskytuje při hodnotách celkového IgM pod 30 g/l [Gustine, 2017; Ghobrial, 2012]. Medián času do rozvoje symptomatického HVS se zkracuje s narůstajícími hodnotami celkového IgM. Při hodnotách v rozmezích 30–40 g/l, 40–50 g/l a 50–60 g/l byl pozorován medián 156, 36 a 32 měsíců do rozvoje symptomatického HVS. Při extrémně vysokých hodnotách celkového IgM > 60 g/l dochází k rozvoji HVS velice časně (medián 3 měsíce) [Gustine, 2017]. Viskozita plazmy nemusí vždy korelovat s klinickými projevy HVS [Castilo, 2016]. Proto je doporučeno vyšetření očního pozadí, které může napomoci k odhalení i časných a bezpříznakových fází hyperviskozity. První změny lze pozorovat v periferních okrajích sítnice v podobě mikrokrvácení a změn vinutí retinálních cév [Menke, 2006]. Změny na sítnici z důvodu HVS jsou indikací k plazmaferéze a časnému zahájení systémové léčby [Castilo, 2016]. Pravidelné vyšetření očního pozadí v intervalu 12 měsíců

je doporučeno u pacientů s hodnotami celkového sérového IgM > 30 g/l.

Kryoglobulinémie I. typu je způsobena Mlg typu IgM, který v chladu gelifikuje, a tak způsobuje poruchu prokrvení malých cév. Porucha prokrvení vede k projevům podobným Raynaudovu fenoménu. Laboratorně jsou kryoglobuliny (typu I) detekovány až u 20 % pacientů sWM, symptomy se objeví u méně než 5 % [Ghobrial, 2012].

3.3.3. Vyšetření při periferních a centrálních neurologických projevech

Periferní neuropatie (PNP) je u pacientů s WM velice častá. Již v době diagnózy má 20 % pacientů určité projevy PNP a téměř polovinu postihne v průběhu nemoci [Levine, 2006]. Etiologie PNP může být velice různorodá od autoimunitního poškození, depozice imunoglobulinu, amyloidózy a kryoglobulinémie způsobené Mlg až po přímou lymfoplasmocytární infiltraci nervů. Jelikož se PNP vyskytuje u 2–8 % běžné populace, je vždy nutné zvážit i nenádorovou etiologii, jako jsou diabetes mellitus, alkohol, deficit kobalaminu a thiaminu, infekce, radikulopatie, vaskulitidy a chronická demyelinizační polyneuropatie [Martyn and Huges, 1997]. Úzká spolupráce se specialistou neurologem je velice důležitá. Nejtypičtější forma PNP asociované s WM je chronická, měsíce až léta pomalu progredující, symetrická, distální a převážně senzorká nebo bolestivá demyelinizační PNP s dominujícími projevy v podobě nestability, nerovnováhy, zhoršené citlivosti, třesem a slabostí dolních končetin [Baehring, 2008].

V případě klinického obrazu PNP je vhodné doplnit elektromyografii (EMG) a neurografii (kondukční studie – vyšetření vodivosti nervů). Obvyklý je obraz demyelinizace. Rychle progredující neuropatie s EMG známkami axonálního poškození u pacienta s WM je podezřelá z asociované amyloidózy [D'Sa, 2017]. Dalším diagnostickým krokem je odběr protilátek proti nervovým strukturám, tzv. anti-MAG protilátek. Anti-MAG proti-

látky v séru bývají pozitivní až v 50 % případů [Baldini, 1994]. Klinicky významné jsou vysoké titry protilátek nebo silně pozitivní výsledky [Nobile-Orazio, 1989]. Protilátky proti gangliosidům anti-GM-1 jsou asociovány s motorickou neuropatií [Vlam, 2015]. Diagnostika PNP u pacientů s WM je velice komplexní, a proto odkazujeme na podrobné mezinárodní konsenzuální doporučení pracovní skupiny IWWM-8 [D'Sa, 2017].

Infiltrace centrálního nervového systému buňkami LPL je velice vzácným projevem WM. Odhadovaný výskyt podle retrospektivních analýz je kolem 1 % pacientů s WM [Simon, 2015; Castillo, 2016]. Na Bing-Neelův syndrom (BNS) je nutné myslet vždy v případě vzniku centrálních neurologických deficitů, bolestí hlavy, při záchvatech, kvantitativních, kvalitativních poruchách vědomí a kognitivních a psychiatrických změnách. BNS může ale probíhat i pod obrazem atypické neuropatie s dominujícím senzorkým deficitem [Simon, 2015]. Nutno upozornit, že klinický průběh může být velice variabilní a až u pětiny pacientů trvá více než rok od prvních neurologických projevů ke stanovení diagnózy [Simon, 2015]. V rámci BNS může být přítomná jak leptomeningeální, tak intraparenchymatózní infiltrace CNS, nebo jejich kombinace. Pro ustanovení diagnózy BNS je doporučena bioptická verifikace CNS kompartmentu vždy, když je to možné. V případě rizikové lokalizace léze nebo při nebiopovatelném postižení je alternativou lumbální punkce. Pro potvrzení diagnózy pomocí lumbální punkce je nutný cytologický průkaz LPL v kombinaci s adekvátní analýzou výsledku vyšetření průtokovou cytometrií s nálezem monoklonálních B lymfocytů nebo molekulárně-genetický průkaz klonality pomocí přestavby genu pro imunoglobulin nebo průkaz mutace L265P v genu MYD88 v likvoru [Minnema, 2017]. Kontrastní magnetická rezonance (MRI) mozku a míchy je zásadní pro lokalizaci postižení, které je přítomné ve většině případů BNS, a k odlišení od jiných procesů [Simon,

Tab. 6. Mezinárodní prognostický skórovací systém pro nemocné se symptomatickou Waldenströmovou makroglobulinémií – IPSSWM [Morel, 2009].

Rizikové faktory	Skóre		
věk > 65 let	1		
hemoglobin ≤ 115 g/l	1		
trombocyty ≤ 100×10 ⁹ /l	1		
beta2-mikroglobulin > 3 mg/l	1		
IgM > 70 g/l	1		

skóre	0–1 (věk do 65 let)	2 nebo věk > 65 let	≥ 3
5leté celkové přežití	nízké	intermediární	vysoké
(%)	87	68	36
medián přežití (měsíce)	143	99	44

2015; Castillo, 2016]. Obvyklým obrazem je difúzní infiltrace leptomeningeálních a perivaskulárních prostor nebo izolovaný, eventuálně multifokální, intraparenchymatózní tumor [Kim, 2009; Drappatz, 2008]. Negativní nález na MRI ale diagnózu BNS nevylučuje [Minnema, 2017]. Kontrastní vyšetření centrální nervové soustavy MRI s gadoliniem je doporučeno provádět před samotným vyšetřením mozkomíšního moku, z důvodu možného falešného zobrazení sycení leptomening. Rozsah MRI vyšetření má být předem konzultován s radiologem pro výběr vhodných sekvencí a anatomických oblastí [Minnema, 2017].

3.3.4. Vyšetření při asociované amyloidóze

Amyloidóza je vzácnou komplikací WM, ale s potenciálně závažnými důsledky. Časná a přesná diagnóza je nevyhnutelná pro zlepšení prognózy pacientů. Dominantně převažující formou u WM je amyloidóza z depozice lehkých řetězců (AL amyloidóza). V méně než 5 % případů může jít o formu AA amyloidózy z depozice cirkulujícího sérového amyloidu s odlišnou formou léčby [Terrier, 2008].

V případě systémové formy AL amyloidózy dochází k ukládání amyloidogenních řetězců a tvorbě nerozpustných fibril amyloidu v tkáních a orgánech. Typickými cílovými orgány jsou ledviny, srdce, játra a periferní nervy.

Zásadní je odhalení amyloidózy před rozvojem nezvratného orgánového po-

škození. Citlivými ukazateli orgánového poškození jsou natriuretický peptid B (BNP) nebo N-terminální fragment BPN (NT-proBNP) a troponin I pro srdce, albuminurie pro ledviny, zvýšení alkalické fosfatázy (ALP) a glutamyltransferázy (GMT) pro játra [Merlini, 2013]. Monitorování těchto ukazatelů lze využít v rámci pravidelného skreeningu. Rychle se zhoršující bolestivá polyneuropatie tenkých vláken dolních končetin provázená vegetativní neuropatií nebo EMG známky axonálního poškození jsou podezřelé z přítomnosti amyloidózy [Rajkumar, 1998].

3.3.5. Vyšetření při krvácivých projevech

V případě spontánního krvácení nebo při časném krvácení po operaci nebo úrazu u pacienta s WM je nutno mimo trombocytopenii a hyperviskozitu pomyslet i na diagnózu získané von Willebrandovy choroby (vWCH). U pacientů s WM s vysokými hodnotami IgM, hyperviskozitou a kryoglobulinémií je riziko vWCH vyšší [Hivert, 2012]. V případě klinického podezření na získanou vWCH se vyšetřují plazmatické hladiny von Willebrandova faktoru (vWf), fVIII a funkční aktivita ristocetin kofaktoru (vWf:RCo).

4. PROGNÓZA

Waldenströmova makroglobulinémie je nemoc s poměrně příznivou prognózou. Podle dat Evropského registru v letech 2000 až 2014 bylo 10leté celkové přežití 69 % [Buske, 2018]. Tato práce navíc

nereflektuje dostupnost nových vysoce účinných léků a jejich kombinací [Treon, 2015; Treon, 2018; Treon, 2019; Buske 2021, Tam, 2018].

4.1. Riziko progresse asymptomatické Waldenströmovy makroglobulinémie

Jedna třetina pacientů s WM je v době diagnózy asymptomatických. Medián doby do progresse se pohybuje od 5–10 let [Kyle 2012, Dhodapkar 2009, Pophali 2019].

Riziko progresse do symptomatické nemoci lze odhadnout podle nového modelu rozdělovacího pacienty do tří rizikových skupin. Podle tohoto modelu jsou IgM ≥ 45 g/l, infiltrace kostní dřene LPL ≥ 70 %, beta2-mikroglobulin ≥ 4 mg/l a albumin ≤ 35 g/l nezávislé prediktory progresse. U pacientů vysokého rizika je medián doby do progresse 1,8 roku, u středního rizika 4,8 roku a nízkého 9,3 roku. Pro výpočet je k dispozici webová aplikace (www.awmrisk.com) [Bustoros 2019]. Model může pomoci identifikovat vysoce rizikové asymptomatické pacienty, kteří mohou vyžadovat čtenější sledování. Další nezávislý prediktor progresse je přítomnost nemutované WT formy genu MYD88^{WT} [Bustoros 2019].

4.2. Prognóza symptomatické Waldenströmovy makroglobulinémie

Osud nemocných s WM jevelmi různorodý a více informací o prognóze

u konkrétního pacienta nám mohou poskytnout prognostické indexy. Nejvýznamnějším z nich je Mezinárodní prognostický skórovací systém pro WM (IPSSWM), který je založen na hodnocení 5 klíčových parametrů, kterými jsou: věk, hodnota hemoglobinu, počet trombocytů, sérové koncentrace beta2-mikroglobulinu (B2-M) a Mlg [Morel, 2009], podrobnosti jsou uvedeny v tab. 6. Skórovací systém IPSSWM je určený pro symptomatickou formu WM. Kombinace vysokého rizika podle IPSSWM a zvýšené laktát dehydrogenázy může pomoci identifikovat podskupinu vysoce rizikových pacientů s celkovým přežitím < 3 roky [Kastritis, 2009]. Nový revidovaný skórovací systém z roku 2019 stratifikuje symptomatickou WM do 5 prognostických skupin na základě věku (≤ 65 let, 66–75 let, ≥ 76 let), B2-M ≥ 4 mg/l, albuminu < 35 g/l a LDH ≥ 250 IU/l. Seřazeně od nejnižšího k nejvyššímu riziku je v jednotlivých skupinách frekvence úmrtí v souvislosti s WM ve 3 letech 0, 10, 14, 38 a 48 % ($p < 0,001$) a 10 leté přežití 84, 59, 37, 19 a 9 % ($p < 0,001$) [Kastritis, 2019]. Tento systém bude vyžadovat další validaci před rutinním klinickým využitím.

5. VZOROVÝ ZÁPIS DIAGNÓZY WM

Doporučený zápis diagnózy WM by měl být v následujícím formátu: C88.0 Morbus Waldenström / Waldenströmova makroglobulinémie; datum diagnózy, riziko dle IPSSWM nízké/intermediární/vysoké (v případě symptomatické nemoci); gen *MYD88* mutovaný/nemutovaný (doporučeně, popis mutace např. *L265P*); gen *CXCR4* mutovaný/nemutovaný (volitelně, popis mutace např. *S338X*); rozsah postižení (CT, MRI nebo PET/CT trupu v případě symptomatické nemoci); indikace k léčbě (hyperviskozita, nemoc chladových aglutininů, symptomatická kryoglobulinémie, IgM mediovaná neuropatie, lymfadenopatie, organomegalie, anémie s hemoglobinem < 100 g/l, trombocytopenie < $100 \times 10^9/l$).

6. DOPORUČENÍ PRO DIAGNOSTIKU WM

- Monitorování koncentrace Mlg IgM by mělo být prováděno v jedné laboratoři a za použití vždy stejné metody.
- Vyšetření chladových aglutininů a kryoglobulinu je doporučeno v době diagnózy a u pacientů s klinickými projevy poruch prokrvení a/nebo vaskulitidy či laboratorními projevy hemolýzy.
- Vyšetření kostní dřeně, nejlépe trepanobiopsie s adekvátní analýzou metodou průtokové cytometrie, je nezbytné pro stanovení diagnózy WM.
- Biopsie tkáně je doporučována u všech pacientů se suspektní histologickou transformací (u části nemocných s WM může dojít k transformaci do DLBCL).
- Testování bodové mutace *L265P* v genu *MYD88* je doporučeno u všech pacientů se zvažovanou diagnózou WM. Preferovaným vyšetřením je alelově specifická PCR z aspirátu kostní dřeně.
- U pacientů se symptomatickou periferní neuropatií je doporučováno vyšetření specifických protilátek proti glykoproteinu myelinu nebo proti gangliosidu M1 (anti-MAG a anti-GM-1 protilátek).
- Neurofyziologické testování pomocí EMG a neurografie (kondukční studie) je doporučeno při podezření na neuropatii a slouží k určení typu nervového poškození a usměrňuje další diagnostiku.
- Provedení CT nebo MRI vyšetření (hrudníku, břicha, pánve) nebo celotělového PET/CT je vhodné zvážit u všech symptomatických pacientů před zahájením léčby.
- Pro hodnocení rizika u symptomatických pacientů slouží mezinárodní prognostický skórovací systém pro nemocné s Waldenströmovou makroglobulinémií – IPSSWM

6.1. DOPORUČENÍ PRO DIAGNOSTIKU BING-NEELOVA SYNDROMU

- K potvrzení diagnózy Bing-Neelova syndromu je potřebná: A) histologicky potvrzená infiltrace struktur centrálního nervového systému (CNS) buň-

kami lymfoplasmocytárního lymfomu (LPL), např. pomocí stereotaktické biopsie. Nebo B) Cytologický průkaz buněk LPL v likvoru bez klinických známek transformace v agresivnější lymfom a průkaz monoklonální B populace v likvoru pomocí metod průtokové cytometrie nebo molekulárně-genetický průkaz klonality pomocí přestavby genu pro imunoglobulin nebo průkaz mutace *L265P* v genu *MYD88*.

- Kontrastní vyšetření centrální nervové soustavy MRI s gadolinem je doporučeno provádět před samotným vyšetřením mozkomíšního moku, z důvodu možného falešného zobrazení syčení leptomening. Rozsah MRI vyšetření má být předem zkontrolován s radiologem pro výběr vhodných sekvencí a anatomických oblastí.

LITERATURA PRO DIAGNOSTICKOU ČÁST

- Adam Z, Šmardová J, Ščudla V. Waldenströmova makroglobulinémie – klinické projevy, diferenciální diagnostika a prognóza nemoci. *Vnitřní Lék.* 2007;53:1325–1337.
- Baehring JM, Hochberg EP, Raje N, et al. Neurological manifestations of Waldenström macroglobulinemia. *Nat Clin Pract Neurol.* 2008;4(10):547–556.
- Baldini L, Nobile-Orazio E, Guffanti A, et al. Peripheral neuropathy in IgM monoclonal gammopathy and Waldenström's macroglobulinemia: a frequent complication in elderly males with low MAG-reactive serum monoclonal component. *Am J Hematol.* 1994;45:25–31.
- Banwait R, O'Regan K, Campigotto F, et al. The role of 18F-FDG PET/CT imaging in Waldenström macroglobulinemia. *Am J Hematol.* 2011;86(7):567–572.
- Braggio E, Fonseca R. Genomic abnormalities of Waldenström macroglobulinemia and related low-grade B-cell lymphomas. *Clin Lymphoma Myeloma Leuk.* 2013;13(2):198–201.
- Buske C, Sadullah S, Kastritis E, et al. Treatment and outcome patterns in European patients with Waldenström's macroglobulinemia: a large, observational, retrospective chart review. *Lancet Haematol.* 2018;5(7):e299–e309.
- Buske C, Tedeschi A, Trotman J, et al. Ibrutinib plus rituximab versus placebo plus rituximab for Waldenström's macroglobulinemia: final analysis from the randomized phase III iNNOVATE study. *J Clin Oncol.* 2022;40(1):52–62.
- Bustoros M, Sklavenitis-Pistofidis R, Kapoor P, et al. Progression risk stratification of asymptomatic Waldenström macroglobulinemia. *J Clin Oncol.* 2019;37(16):1403–1411.

- Castillo JJ, D'Sa S, Lunn MP, et al. Central nervous system involvement by Waldenström macroglobulinaemia (Bing-Neel syndrome): a multi-institutional retrospective study. *Br J Haematol.* 2016;172(5):709–715.
- Castillo JJ, Garcia-Sanz R, Hatjiharissi E, et al. Recommendations for the diagnosis and initial evaluation of patients with Waldenström macroglobulinaemia: a task force from the 8th International Workshop on Waldenström macroglobulinaemia. *Br J Haematol.* 2016;175(1):77–86.
- Coucke L, Marcelis L, Deeren D, et al. Lymphoplasmacytic lymphoma exposed by haemoptysis and acquired von Willebrand syndrome. *Blood Coagul Fibrinolysis.* 2014;25(4):395–397.
- Chapman MA, Lawrence MS, Keats JJ, et al. Initial genome sequencing and analysis of multiple myeloma. *Nature.* 2011;471(7339):467–472.
- Dhodapkar MV, Hoering A, Gertz MA et al.; Long-term survival in Waldenstrom macroglobulinemia: 10-year follow-up of Southwest Oncology Group-directed intergroup trial S9003. *Blood.* 2009;113(4):793–796.
- D'Sa S, Kersten MJ, Castillo JJ, et al. Investigation and management of IgM and Waldenström-associated peripheral neuropathies: recommendations from the IWWW-8 consensus panel. *Br J Haematol.* 2017;176(5):728–742.
- Drappatz J, Akar S, Fisher DC, et al. Imaging of Bing-Neel syndrome. *Neurology.* 2008;70(16):1364.
- Ghobrial IM. Are you sure this is Waldenstrom macroglobulinemia? *Hematology Am Soc Hematol Educ Program.* 2012;2012:586–594.
- Gnemmi V, Leleu X, Provot F, et al. Cast nephropathy and light-chain deposition disease in Waldenström macroglobulinemia. *Am J Kidney Dis.* 2012;60(3):487–491.
- Growková K, Kuřová Z, Ševčíková T, et al. Diagnostické přístupy u Waldenströmovy makroglobulinemie – nevhodnější dostupné možnosti neinvazivního a dlouhodobého monitorování nemoci. *Klin Onkol.* 2017;30(Suppl 2):81–91.
- Gustine JN, Meid K, Dubeau T, et al. Serum IgM level as predictor of symptomatic hyperviscosity in patients with Waldenström macroglobulinaemia. *Br J Haematol.* 2017;177(5):717–725.
- Hivert B, Caron C, Petit S, et al. Clinical and prognostic implications of low or high level of von Willebrand factor in patients with Waldenstrom macroglobulinemia. *Blood.* 2012;120(16):3214–3221.
- Hunter ZR, Manning RJ, Hanzis Ch, et al. IgA and IgG hypogammaglobulinemia in Waldenström's macroglobulinemia. *Haematologica.* 2010;95(3):470–475.
- Jelinek T, Bezdekova R, Zatopkova M, et al. Current applications of multiparameter flow cytometry in plasma cell disorders. *Blood Cancer J.* 2017;7(10):e617.
- Jiménez C, Sebastián E, Chillón MC, et al. *MYD88 L265P* is a marker highly characteristic of, but not restricted to, Waldenström's macroglobulinemia. *Leukemia.* 2013;27(8):1722–1728.
- Kaiser LM, Hunter ZR, Treon SP, et al. *CXCR4* in Waldenström's Macroglobulinemia: chances and challenges. *Leukemia.* 2021;35:333–345.
- Kastritis E, Zervas K, Repoussis P, et al. Prognostication in young and old patients with Waldenström's macroglobulinemia: importance of the International Prognostic Scoring System and of serum lactate dehydrogenase. *Clin Lymphoma Myeloma.* 2009;9(1):50–52.
- Kastritis E, Kyrtsionis MCH, Morel P, et al. Competing risk survival analysis in patients with symptomatic Waldenström macroglobulinemia: the impact of disease unrelated mortality and of rituximab-based primary therapy. *Haematologica.* 2015;100(11):e446–e449.
- Kastritis E, Morel P, Duhamel A, et al. A revised international prognostic score system for Waldenström's macroglobulinemia. *Leukemia.* 2019;33:2654–2661.
- Kim HJ, Suh S, Kim JH, et al. Brain magnetic resolution imaging to diagnose Bing-Neel syndrome. *J Korean Neurosurg Soc.* 2009;46:588–591.
- Kyle RA, Benson JT, Larson DR et al. Progression in smoldering Waldenström macroglobulinemia: long-term results. *Blood.* 2012;119(19):4462–4466.
- Leleu X, Roccaro AM, Moreau AS, et al. Waldenstrom macroglobulinemia. *Cancer Lett.* 2008;270(1):95–107.
- Leleu X, Xie W, Bagshaw M, et al. The role of serum immunoglobulin free light chain in response and progression in Waldenström macroglobulinemia. *Clin Cancer Res.* 2011;17(9):3013–3018.
- Levine T, Pestronk A, Florence J, et al. Peripheral neuropathies in Waldenström's macroglobulinaemia. *J Neurol Neurosurg Psychiatry.* 2006;77(2):224–228.
- Martyn CN, Hughes RA. Epidemiology of peripheral neuropathy. *J Neurol Neurosurg Psychiatry.* 1997;62(4):310–318.
- Menke MN, Feke GT, McMeel JW, et al. Hyperviscosity-related retinopathy in Waldenström macroglobulinemia. *Arch Ophthalmol.* 2006;124(11):1601–1606.
- Merlini G, Wechalekar AD, Palladini G. Systemic light chain amyloidosis: an update for treating physicians. *Blood.* 2013;121:5124–5130.
- Minnema MC, Kimby E, D'Sa S, et al. Guideline for the diagnosis, treatment and response criteria for Bing-Neel syndrome. *Haematologica.* 2017;102(1):43–51.
- Morel P, Duhamel A, Gobbi P, et al. International prognostic scoring system for Waldenström macroglobulinemia. *Blood.* 2009;113(18):4163–4170.
- Nguyen-Khac F, Lambert J, Chapiro E, et al. Chromosomal aberrations and their prognostic value in a series of 174 untreated patients with Waldenström's macroglobulinemia. *Haematologica.* 2013;98(4):649–654.
- Nobile-Orazio E, Francomano E, Daverio R, et al. Anti-myeelin-associated glycoprotein IgM antibody titers in neuropathy associated with macroglobulinemia. *Ann Neurol.* 1989;26(4):543–550.
- Owen RG, Kyle RA, Stone MJ, et al. Response assessment in Waldenström macroglobulinaemia: update from the Vth International Workshop. *Br J Haematol.* 2013;160(2):171–176.
- Ocio EM, Schop RFJ, Gonzalez B, et al. 6q deletion in Waldenström macroglobulinemia is associated with features of adverse prognosis. *Br J Haematol.* 2007;136:80–86.
- Owen RG. Developing diagnostic criteria in Waldenstrom's macroglobulinemia. *Semin Oncol.* 2003;30:196–200.
- Owen RG, Pratt G, Auer RL, et al. Guidelines on the diagnosis and management of Waldenström macroglobulinaemia. *Br J Haematol.* 2014;165(3):316–333.
- Paiva B, Montes MC, García-Sanz R, et al. Multiparameter flow cytometry for the identification of the Waldenström's clone in IgM-MGUS and Waldenström's macroglobulinemia: new criteria for differential diagnosis and risk stratification. *Leukemia.* 2014;28(1):166–173.
- Poulain S, Dervite I, Leleu X, et al. Autoimmune hemolytic anemias and IgG antierythrocyte autoantibodies in Waldenström's macroglobulinemia: association with FcγR3a polymorphism. *Leukemia.* 2006;20:1179–1181.
- Poulain S, Roumier C, Decambron A, et al. *MYD88 L265P* mutation in Waldenstrom macroglobulinemia. *Blood.* 2013;121(22):4504–4511.
- Pophali PA, Bartley A, Kapoor P, et al. Prevalence and survival of smouldering Waldenström macroglobulinaemia in the United States. *Br J Haematol.* 2019;184(6):1014–1017.
- Puente XS, Pinyol M, Quesada V, et al. Whole-genome sequencing identifies recurrent mutations in chronic lymphocytic leukaemia. *Nature.* 2011;475(7354):101–105.
- Rajkumar SV, Gertz MA, Kyle RA. Prognosis of patients with primary systemic amyloidosis who present with dominant neuropathy. *Am J Med.* 1998;104:232–237.
- Schop RFJ, Fonseca R. Genetics and cytogenetics of Waldenstrom's macroglobulinemia. *Semin Oncol.* 2003;30:142–145.
- Simon L, Fitsiori A, Lemal R, et al. Bing-Neel syndrome, a rare complication of Waldenström macroglobulinemia: analysis of 44 cases and review of the literature. A study on behalf of the French Innovative Leukemia Organization (FILO). *Haematologica.* 2015;100(12):1587–1594.
- Stone MJ. Waldenström's macroglobulinemia: hyperviscosity syndrome and cryoglobulinemia. *Clin Lymphoma Myeloma.* 2009;9(1):97–99.

- Stone MJ, Bogen SA. Evidence-based focused review of management of hyperviscosity syndrome. *Blood*. 2012;119:2205–2208.
- Tam CS, LeBlond V, Novotny W et al. A head-to-head Phase III study comparing zanubrutinib versus ibrutinib in patients with Waldenström macroglobulinemia. *Future Oncol*. 2018;14(22):2229–2237.
- Teras LR, DeSantis CE, Cerhan JR, et al. US lymphoid malignancy statistics by World Health Organization subtypes. *CA Cancer J Clin*. 2016;66(6):443–459.
- Terrier B, Jaccard A, Harousseau JL, et al. The clinical spectrum of IgM-related amyloidosis: a French nationwide retrospective study of 72 patients. *Medicine (Baltimore)*. 2008;87(2):99–109.
- Treon SP. How I treat Waldenström macroglobulinemia. *Blood*. 2009;114(12):2375–2385.
- Treon SP, Xu L, Yang G, et al. *MYD88 L265P* somatic mutation in Waldenström's macroglobulinemia. *N Engl J Med*. 2012;367:826–833.
- Treon SP, Tripsas CK, Ciccarelli BT, et al. Patients with Waldenström macroglobulinemia commonly present with iron deficiency and those with severely depressed transferrin saturation levels show response to parenteral iron administration. *Clin Lymphoma Myeloma Leuk*. 2013;13(2):241–243.
- Treon SP, Cao Y, Xu L, et al. Somatic mutations in *MYD88* and *CXCR4* are determinants of clinical presentation and overall survival in Waldenström macroglobulinemia. *Blood*. 2014;123:2791–2796.
- Treon SP, Xu L, Hunter Z. *MYD88* Mutations and response to ibrutinib in Waldenström's macroglobulinemia. *N Engl J Med*. 2015;373(6):584–586.
- Treon SP, Tripsas CK, Meid K et al. Ibrutinib in previously treated Waldenström's macroglobulinemia. *Engl J Med*. 2015;372(15):1430–1440.
- Treon SP. How I treat Waldenström macroglobulinemia. *Blood*. 2015;126(6):721–732.
- Treon SP, Gustine J, Meid K et al. Ibrutinib monotherapy in symptomatic, treatment-naïve patients with Waldenström macroglobulinemia. *Clin Oncol*. 2018;36(27):2755–2761.
- Treon SP, Meid K, Gustine J, et al. Ibrutinib monotherapy produces long-term disease control in previously treated Waldenström's macroglobulinemia: Final report of the Pivotal trial (NCT01614821). *Hematol Oncol*. 2019;37(Suppl):184–185(abstr 135).
- Treon SP, Xu L, Guerrero ML, et al. Genomic landscape of Waldenström macroglobulinemia and its impact on treatment strategies. *J Clin Oncol*. 2020;38(11):1198–1208.
- Trøen G, Warsame A, Delabie J. *CD79B* and *MYD88* mutations in splenic marginal zone lymphoma. *ISRN Oncol*. 2013;252318.
- Vlam L, Piepers S, Sutedja NA, et al. Association of IgM monoclonal gammopathy with progressive muscular atrophy and multifo-

- cal motor neuropathy: a case-control study. *J Neurol*. 2015;262(3):666–673.
- Vos JMI, Minnema MC, Wijermans PW, et al. Guideline for diagnosis and treatment of Waldenström's macroglobulinaemia. *Neth J Med*. 2013;71:54–62.
- Vos JM, Manning RR, Meid K, et al. Defining the incidence, pathology and clinical outcomes of kidney disease related to Waldenström's macroglobulinemia and IgM MGUS. *Blood*. 2015;126:3926.
- Wang, L, Lawrence MS, Wan Y, et al. *SF3B1* and other novel cancer genes in chronic lymphocytic leukemia. *N Engl J Med*. 2011;365:2497–2506.
- Wang H, Chen Y, Li F, Delasalle K, et al. Temporal and geographic variations of Waldenström macroglobulinemia incidence: a large population-based study. *Cancer*. 2012;118(15):3793–3800.
- WHO classification of tumours of haematopoietic and lymphoid tissues. Vol. 2 (Ed Revised 4th Edition). Geneva: WHO Press 2017.
- Xu L, Hunter ZR, Yang G, et al. *MYD88 L265P* in Waldenström macroglobulinemia, immunoglobulin M monoclonal gammopathy, and other B-cell lymphoproliferative disorders using conventional and quantitative allele-specific polymerase chain reaction. *Blood*. 2013;121(11):2051–2058.

7. INDIKACE K LÉČBĚ

Současné léčebné možnosti mají potenciál dosáhnout dlouhotrvající léčebné odpovědi (remise nemoci) u velkého počtu pacientů. U většiny pacientů však není možná úplná eliminace maligního klonu. Nemoc obvykle po dosažení remise, trvající řádově měsíce či roky, opět recidivuje a vyžaduje další léčbu. Proto se u Waldenströmovy makroglobulinémie v současné době doporučuje asymptomatické nemocné pouze sledovat a se zahájením léčby vyčkat až do naplnění konsenzuálních kritérií uvedených níže [Leblond, 2016; D'Sa, 2017; Minnema, 2017].

Kritéria pro zahájení léčby:

- Klinické indikace pro zahájení léčby:
 - opakované teploty, noční poty a necílený úbytek hmotnosti > 10 % během 6 měsíců a patologická únava
 - hyperviskozita (vč. asymptomatických změn na očním pozadí)
 - symptomatická či bulky (≥ 5 cm v největším průměru) lymfadenopatie

- symptomatická hepato/splenomegalie
- symptomatická organomegalie či infiltrace tkání/orgánů (vč. symptomatické formy Bing-Neelova syndromu)
- periferní neuropatie způsobená WM (symptomatická a progredující)
- symptomatická kryoglobulinémie

Laboratorní indikace pro zahájení léčby:

- nemoc chladových aglutininů (chladová hemolytická anémie)
- autoimunitní hemolytická anémie či trombocytopenie
- nefropatie způsobená WM
- amyloidóza způsobená WM
- koncentrace hemoglobinu pod 100 g/l nebo počet trombocytů pod $100 \times 10^9/l$

Koncentrace monoklonálního imunoglobulinu IgM není sama o sobě indikací k zahájení léčby, nicméně pokud by koncentrace dosáhla 50 g/l, doporučuje se pátrat po možných projevech hyperviskozity (krvácení z nosu a z dásní, zhoršení vizu, bolesti hlavy, závratě, ataxie a změny psychiky). Vždy je nutné provést vyšetření očního pozadí. Pokud jsou přítomny klinické příznaky hyperviskozity, je akutně indikována plazmaferéza.

8. STRATEGIE LÉČBY

Skutečnost, že WM je velmi vzácným onemocněním s relativně dlouhým přežitím nemocných, limituje organizování velkých klinických studií. Proto informace o účinnosti léčby máme z menších studií, které obvykle hodnotí pouze počet léčebných odpovědí a délku remise, zatímco studie fáze III, které by srovnávaly vliv léčebných postupů na délku celkového přežití, jsou ojedinělé. Přehled vybraných publikovaných studií je uveden v tab. 7.

Strategie léčby v moderní hematologii respektuje, že WM je zpravidla neagresivní pozvolné onemocnění s dlouhodobým přežitím (10leté celkové přežití 69 %) při použití dostupné léčby (tato data nereflktují recentní dostupnost ibrutinibu) [Buske, 2018]. Lze tedy pozorovat trend ke zvýšení bezpečnosti re-

žimů modulací intenzity léčby s ohledem na celkový stav nemocného. Ibrutinib je např. lékem, který má velmi akceptovatelný toxický profil, jde o monoterapii

s perorální cestou aplikace. Onemocnění dlouhodobě stabilizuje, přestože počet kompletních remisí je limitovaný. Rovněž postupně dochází k vyloučení

léků, které způsobují závažné nežádoucí účinky nebo způsobují vyšší četnost sekundárních nádorů, což je např. případ fludarabinu.

Tab. 7. Přehled režimů u nově léčené a relabované/refrakterní Waldenströmovy makroglobulinémie (WM).

Klinická studie	Fáze/ Počet pacientů	Indikace	ORR/≥PR/CR (%)	medián TTP (měsíce)	medián PFS (měsíce)	medián OS
Rituximab [Dimopoulos et al. 2002]	II/27	nově léčená a RR WM	–	16	–	–
Rituximab (4 aplikace) [Gert zet al. 2009]	II/34 II/35	nově léčená WM RR WM	53/35/0 51/20/0	30 32	51 % ve 2 letech 46 % ve 2 letech	85 % v 5 letech 48 % v 5 letech
Rituximab (8 aplikací) [Trean et al. 2005]	II/29	R/R WM	66/–/0	14	–	–
Ofatumumab [Furman et al. 2011]	II/37	nově léčená a RR WM	59/–/–	–	–	–
R+CHOP vs CHOP [Buske et al. 2009]	III/23 vs. 25	nově léčená WM	91/91/9 60/60/4	63 (TTF) 22 (TTF)	– –	NR
DRC [Dimopoulos et al. 2007]	II/72	nově léčená WM	83/74/7	35	67 % ve 2 letech	95
Bendamustin/R vs R-CHOP [Rummel et al. 2013]	III/22 vs. 19	nově léčená WM	95/–/– 95/–/–	– –	70 28	– –
Chlorambucil vs Fludarabine [Leblond et al. 2013]	III/169 vs. 170	nově léčená WM	–/36/– –/46/–	21 39	27 38	70 NR
Fludarabin/Cyklofosamid [Dimopoulos et al. 2003]	II/11	RR WM	–/55/–	24	–	70 % ve 2 letech
Fludarabin/R [Trean et al. 2009]	II/27 II/16	nově léčená WM RR WM	96/89/– 94/81/–	78 38	67% 38 % ve 2 letech	– –
FCR [Tedeschi et al. 2012]	II/43	nově léčená a R/R WM	79/74/12	–	NR	69
Cladribine/Rituximab [Laszlo et al. 2011]	II/29	nově léčená a RR	90/–/25	–	–	–
Bortezomib [Chen et al. 2007]	II/27	nově léčená a R/R	–/44/0	NR	16	NR
Bortezomib [Trean et al. 2007]	II/27	nově léčená a R/R	85/48/0	7	–	–
Bortezomib/R [Ghobrial et al. 2010]	II/26	nově léčená WM	89/66/4	NR	NR	96 % v 1. roce
Bortezomib/R [Ghobrial et al. 2010]	II/37	RR WM	81/51/3	16	16	94 % v 1. roce
Bortezomib +/- Dex po 2 cyklech [Leblond et al. 2017]	II/34	RR WM	43 po 2 cyklech 63 po 6 cyklech	–	15,3	–
BDR [Trean et al. 2009]	II/23	nově léčená WM	96/83/13	NR /–	–	–
BDR [Dimopoulos et al. 2013]	II/59	nově léčená WM	85/68/3	–	42	82 % ve 3 letech
Everolimus/bortezomib/R [Ghobrial et al. 2015]	I/II/36	RR WM	89/56/–	–	21	–
CaRD [Trean et al. 2014]	II/31	nově léčená a R/R WM	87/67/3	NR	NR	–

CR – kompletní remise, NR – neuvedeno, ORR – celkový podíl odpovědí, OS – celkové přežití, PFS – přežití bez progresu, PR – parciální remise, RR, R/R – refrakterní nebo relabující, TTF – čas do selhání léčby, TTP – čas do progresu, WM – Waldenströmová makroglobulinémie

8.1. Nově léčená Waldenströmova makroglobulinémie

Hlavním cílem léčby je dlouhodobá kontrola symptomů nemoci při zachování kvality života. Anti-CD20 protilátka rituximab a její kombinace tvoří nadále pilíř léčby pacientů s WM [Buske, 2013; Leblond, 2016; Kapoor, 2017; Kastritis, 2018; Castillo 2020, Kaščák, 2019]. Při-

dání rituximabu k chemoterapii významně zvyšuje procento léčebných odpovědí a jejich trvání [Buske, 2009]. Několik retrospektivních analýz potvrdilo pozitivní vliv rituximabu na délku bezpříznakového období a celkové přežití [Buske, 2018; Olszewski, 2017; Castillo, 2017]. Monoterapie alkylačními cytostatiky a purinovými analogy je málo

účinná a s ohledem na dostupnost nových účinných a bezpečnějších léků není vhodná. Ibrutinib jak v monoterapii, tak v kombinaci s rituximabem představuje vysoce účinnou léčebnou alternativu k imunochemoterapii [Treon, 2015; Treon, 2018; Treon, 2019; Buske 2021]. Léčba ibrutinibem se zdá být méně vhodná u pacientů s IgM asociovanou

Tab. 7 – pokračování. Přehled režimů u nově léčené a relabované/refrakterní Waldenströmovy makroglobulinémie (WM).

Klinická studie	Fáze/ Počet pacientů	Indikace	ORR/≥PR/CR (%)	medián TTP (měsíce)	medián PFS (měsíce)	medián OS
Oprozomib [Ghobrial et al. 2016]	I/II/17	RR WM	59/29/-	-	-	-
Ixazomib/R/Dex [Castillo et al. 2018; Castillo et al. 2020]	II/26	nově léčená WM	96/77/19 (VGPR)	-	90 % v 18 měsících medián 40 měsíců	-
Ixazomib, Dex, R (podkožní) [Kersten et al. 2019, Kersten et al. 2020]	II/50	RR WM	74/52/16 (≥ VGPR)	-	24měsíční PFS: 56 %	24měsíční OS: 88 %
Thalidomide +R [Treon et al. 2008]	II/25	nově léčená a R/R WM	72/64/-	38	-	-
Lenalidomide+R [Treon et al. 2009]	II/16	nově léčená a R/R WM	50/25/0	18,9	-	-
Everolimus [Ghobrial et al. 2010]	II/60	RR WM	73/50/0	25	21	NR
Ibrutinib [Treon et al. 2015 et 2019]	II/63	RR WM	91/77,7/0 (16% VGPR)	-	5leté PFS: 54 %	5leté OS: 87 %
Ibrutinib [Treon et al. 2018, Castillo et al. 2021]	II/30	nově léčená WM	100/87/0 (30% VGPR)	-	82 % v 30 měsících 4leté PFS 76 %	NR
Ibrutinib (rameno C) [Dimopoulos et al. 2015]	III/31	RR WM	84/65/0	-	-	-
Ibrutinib + rituximab versus rituximab [Dimopoulos et al. 2018, Buske et al. 2020]	III/150	nově léčená a RR WM	92 vs. 44/76 vs. 31/1 vs. 1	-	NR vs 20,3 měs. při mediáně sledování 50 měsíců (54 měs. PFS 68 vs. 25 %)	NR v obou ramenech
Zanubrutinib [Trotman et al. 2020]	I/II/77	nově léčená a RR WM	96/82/ 45 (VGPR + CR)	-	81 % ve 24 měsících	85 % v 36 měsících
Zanubrutinib versus Ibrutinib [Tam et al. 2020]	III/201	nově léčená a RR WM	94 vs. 93/77 vs. 78/28 vs. 19 (VGPR/CR)	-	85 vs. 84 % v 18 měsících	97 vs. 94 % v 36 měsících
Acalabrutinib [Owen et al. 2020]	II/92 II/14	RR WM nově léčená WM	93/78/33 (VGPR + CR) 93/779/7 (VGPR + CR)	-	82 % ve 24 měsících 90 % ve 24 měsících	89 ve 24 měsících 90 ve 24 měsících
Idealisib + obinutuzumab [Tomowiak et al. 2021]	II/48	RR WM	71,4/65,3/10,4 (VGPR)	-	25,4	NR
Venetoclax [Castillo et al. 2018, Castillo IMW 2019]	II/30	RR WM	87/80/17 (VGPR)	-	30	

CR – kompletní remise, NR – neuváděno, ORR – celkový podíl odpovědí, OS – celkové přežití, PFS – přežití bez progresu, PR – parciální remise, RR, R/R – refrakterní nebo relabující, TTF – čas do selhání léčby, TTP – čas do progresu, WM – Waldenströmova makroglobulinémie

amyloidózou [Pika, 2018]. Kombinace bortezomibu s dexamethasonem a rituximabem nebo dexamethasonem, rituximabem a cyklofosfamidem můžou být další léčebnou alternativou a jsou experty doporučovány v případě sekundární amyloidózy [Gavriatopolou, 2017; Buske, 2020; Treon, 2020]. Léčbu na bázi bortezomibu je ale nutno rozvážit u pacientů s preexistující neuropatií.

Určující pro výběr vhodné léčby je rozsah a charakter nádorového postižení, požadovaná rychlost dosažení léčebné

odpovědi, věk pacienta a mutační status v genech *MYD88* a *CXCR4*. Mutační status určuje rychlost nástupu léčebné odpovědi, její hloubku a přežití bez progresu, nejvýznamněji v případě léčby ibrutinibem v monoterapii [Treon, 2015; Dimopoulos 2017; Treon, 2018; Treon, 2019]. V přehledné tabulce jsou uvedeny publikovaná data o efektu mutací na výsledky léčby pomocí inhibitorů Brutonovy tyrosinkinázy, proteasomových inhibitorů a kombinace rituximabu a alkylačních cytostatik tab. 8. Léčebný algoritmus pro

nově léčenou symptomatickou WM je uveden ve schématu 1.

8.1.1. Monoterapie rituximabem

Monoterapií rituximabem je dosaženo do 40 % celkových léčebných odpovědí po 4 aplikacích a 65 % po 8 aplikacích s trváním odpovědi od 8 do 29 měsíců [Gertz, 2004; Treon, 2005; Dimopoulos, 2002]. Nástup léčebné odpovědi je velice pozvolný (medián 7 měsíců) [Treon, 2005]. Monoterapie rituximabem tedy není vhodná pro pa-

Tab. 8. Efekt mutací v genech *MYD88* a *CXCR4* na výsledky léčby Waldenströmovy makroglobulinémie.

	MYD88^{L265P}/CXCR^{WT}	MYD88^{L265P}/CXCR4^{MUT}	MYD88^{WT}
BTK inhibitory			
Ibrutinib v monoterapii u RR WM [Treon SP et al. 2019]	ORR/≥PR/VGPR: 100/97/44 % medián času do ≥MR/≥PR: 1/2 měs. 5leté PFS/mPFS: 71 %/NR	ORR/≥PR/VGPR: 86/63/9 % medián času do ≥MR/≥PR: 1/6 měs. 5leté PFS/mPFS: 34 %/42més.	ORR/≥PR/VGPR: 50/0/0 % medián času do ≥MR/≥PR: 1/NA 5leté PFS/mPFS: 0 %/5més.
Ibrutinib v monoterapii u nové WM [Treon SP et al. 2018; Castillo et al. 2021]	ORR/≥PR/VGPR: 100/94/31 % medián času do MR 0,9 měs. a ≥PR: 1,9 měs. 18 měs. odhadované PFS: 92 % pro celou kohortu (2 progresu u CXCRMUT)	ORR/≥PR/VGPR: 100/71/7 % medián času do MR 1,7 měs. a ≥PR: 7,3 měs. 18 měs. odhadované PFS: 92 % pro celou kohortu (2 progresu u CXCRMUT)	Všichni pacienti v této studii byli MYD88 ^{L265P}
Ibrutinib plus rituximab versus rituximab u nové a RR WM [Dimopoulos et al. 2018]	ORR/≥PR/VGPR/CR: 94/78/28/6 % 30 měs. odhadované PFS: 86 % 4leté PFS: 92 %	ORR/≥PR/VGPR/CR: 100/73/19/0 % 30 měs. odhadované PFS: 80 % 4leté PFS: 59 %	ORR/≥PR/VGPR/CR: 81/63/27/0 % 30 měs. odhadované PFS: 80 %
Zanubrutinib u nové a RR WM [Trotman J et al. 2020]	ORR/VGPR/CR: 96/45 % (všechny genotypy) 3leté PFS: 81 % (všechny genotypy)	ORR/VGPR: 100/27 %	ORR/VGPR: 80/25 %
Zanubrutinib versus Ibrutinib u nové a RR WM [Trotman J et al. 2020]	ORR/≥PR/VGPR/CR: 94/77/30 % (MYD88 ^{L265P} kohorta léčená zanubrutinibem) 1leté PFS: 90 % (MYD88 ^{L265P} kohorta léčená zanubrutinibem)	ORR/≥PR/VGPR/CR: 94/77/30 % (MYD88 ^{L265P} kohorta léčená zanubrutinibem) 1leté PFS: 90 % (MYD88 ^{L265P} kohorta léčená zanubrutinibem)	ORR/≥PR/VGPR: 81/50/27 % (kohorta 2: MYD88 ^{WT}) 1leté PFS: 72 % (kohorta 2: MYD88 ^{WT})
Acalabrutinib u nové a RR WM [Owen et al. 2020]	ORR/≥PR/VGPR: 94/80/11 % (MYD88 ^{L265P} kohorta)	nehodnoceno	ORR/≥PR/VGPR: 79/64/0 %

Komentář k BTKi a jejich kombinacím:

Ibrutinib u pacientů s WM s genotypem MYD88^{L265P}/CXCR^{WT} má lepší léčebné výsledky v podobě rychlosti nástupu léčebné odpovědi, její hloubky a PFS. Pacienti s WM s genotypem MYD88^{L265P}/CXCR4^{MUT} mají prodlevu 4–5 měsíců do dosažení hluboké odpovědi (≥ PR).

U pacientů s WM s MYD88^{WT} nejsou dosažované hluboké léčebné odpovědi a trvání odpovědi je krátké (PFS < 5 měsíců).

Zdá se že kombinace ibrutinibu a rituximabu dosahuje u pacientů s WM s MYD88^{WT} významné aktivity a má potenciál překonat její negativní prognostický dopad.

Zanubrutinib má větší protinádorovou aktivitu a vede k hlubším léčebným odpovědím u MYD88^{WT} a CXCR4^{MUT} ve srovnání s ibrutinibem.

Acalabrutinib má významnou protinádorovou aktivitu u MYD88^{WT}.

BR – bendamustin, rituximab, BTKi – inhibitory Brutonove tyrosinkinázy, CR – kompletní remise, DRC – dexamethason, rituximab, cyklofosfamid, MUT – mutovaný, ORR – celkové léčebné odpovědi, NR – nedosaženo, OS – celkové přežití, PFS – bezpříznakové přežití, TTNT – čas do další léčby, PFS – bezpříznakové přežití, R – rituximab, R/R – relaps, refrakterní nemoc, SD – stabilní choroba, WT – *wild-type* = nemutovaný

Tab. 8 – pokračování. Efekt mutací v genech MYD88 a CXCR4 na výsledky léčby Waldenströmovy makroglobulinémie.

	MYD88 ^{L265P} /CXCR ^{WT}	MYD88 ^{L265P} /CXCR4 ^{MUT}	MYD88 ^{WT}
Proteasomové inhibitory			
Bortezomib, rituximab u nové a RR WM [Pistofidis et al. 2018]	CXCR stav neměl dopad na ORR CXCR stav neměl dopad na PFS a OS (log-rank, p = 0,994)	CXCR stav neměl dopad na ORR CXCR stav neměl dopad na PFS a OS (log-rank, p = 0,994)	(95 % MYD88 L265P) jenom 2 pacienti MYD88 ^{WT}
DRC + bortezomib versus DRC u nové WM [Buske et al. 2020]	ORR/≥PR/≥VGPR: 91,2/79,1/18,7 % medián času do první odpovědi: 3 měs. 24 měs. odhadované PFS: 80,6% výsledky pro kohortu DRC + B	CXCR stav neměl dopad na ORR a PFS	MYD88 stav neměl dopad na ORR a PFS
Carfilzomib, dexamethason, rituximab [Treon et al. 2014]	ORR/≥PR: 85/65 % (MYD88 ^{L265P} /CXCR ^{WT}) ORR/≥PR/≥VGPR: 87/68/36 % (celá kohorta)	ORR/≥PR: 91/73 %	(> 96 % MYD88 L265P) jenom 1 pacient MYD88 ^{WT} : VGPR
Ixazomib, dexamethason, rituximab u nové WM [Treon et al. 2018]	ORR/≥PR/VGPR: 96/77/15 % (celá kohorta) SD, MR/PR/VGPR: 27/55/18 % (MYD88 ^{L265P} /CXCR ^{WT}) medián času do léčebné odpovědi: 8 týdnů	SD, MR/PR/VGPR: 7/67/27 % medián času do léčebné odpovědi: 12 týdnů	(všichni MYD88 L265P)

Komentář k léčbě na bázi proteasomových inhibitorů:

CXCR mutační stav neměl dopad na ORR, PFS a OS u pacientů léčených kombinacemi s bortezomibem, karfilzomibem u ixazomibu neměl dopad na ORR a PFS.

MYD88^{WT} neměl dopad na ORR a PFS při léčbě kombinací DRC + B, u ostatních kombinací proteasomových inhibitorů není dopad této mutace jasný.

Alkylační cytostatika

Bendamustin, rituximab (BR) u nové WM (retrospektivní studie) [Laribi et al. 2019]	kumulativní ORR/≥PR/VGPR/CR: 97/96/37/19 % (pro celou kohortu) 24 měs. PFS: 87 % (pro celou kohortu)	CXCR mutace neměli dopad na ORR a PFS (p = 0,22).	bez efektu na ORR ale trend k časné progresi (p = 0,041)
BR versus DRC u nové a RR WM (retrospektivní studie) [Paludo et al. 2018]	ORR/≥PR/VGPR/CR: 93/86/29 %/ (pro novou WM léčenou BR) ORR/≥PR/VGPR/CR: 96/87/17 %/ (pro novou WM léčenou DRC) 24 měs. PFS: 88 vs. 61 % (BR vs. DRC) medián PFS: NR vs. 34 měs. (BR vs. DRC)	dopad CXCR4 mutací nehodnocen	ORR u MYD88 ^{L265P} vs MYD88 ^{WT} : 92 vs. 100 % (p = 1,0) medián PFS u MYD88 ^{L265P} vs MYD88 ^{WT} : 45 vs 34més (p = 0,30) Medián TTNT u MYD88 ^{L265P} vs. MYD88 ^{WT} : 56 vs. 36 měs (p = 0,14)
DRC versus DRC + bortezomib u nové WM [Buske et al. 2020]		CXCR stav neměl dopad na ORR a PFS	MYD88 stav neměl dopad na ORR a PFS

Komentář k léčbě na bázi alkylačních cytostatik:

CXCR mutační stav neměl dopad na ORR, PFS u pacientů léčených režimy BR a DRC.

MYD88 stav neměl dopad na ORR. U pacientů s MYD88 WT byl pozorován trend ke kratšímu PFS ve dvou retrospektivních studiích, nicméně v jedné prospektivní studii tento trend pozorován nebyl.

BR – bendamustin, rituximab, BTKi – inhibitory Brutonove tyrosinkinázy, CR – kompletní remise, DRC – dexamethason, rituximab, cyklofosfamid, MUT – mutovaný, ORR – celkové léčebné odpovědi, NR – nedosaženo, OS – celkové přežití, PFS – bezpříznakové přežití, TTNT – čas do další léčby, PFS – bezpříznakové přežití, R – rituximab, R/R – relaps, refrakterní nemoc, SD – stabilní choroba, WT – *wild-type* = nemutovaný

cienty vyžadující urychlenou kontrolu nemoci. Až u poloviny pacientů dochází v prvních měsících léčby k přechod-

nému nárůstu IgM (≥ 25 %), takzvanému vzplanutí „IgM flare“ [Treon, 2005]. Toto může vést vzácně až k projevům hyper-

viskozity, zhoršit neuropatii, kryoglobulinémii nebo nemoc chladových aglutinínů [Treon, 2004]. Proto se u pacientů

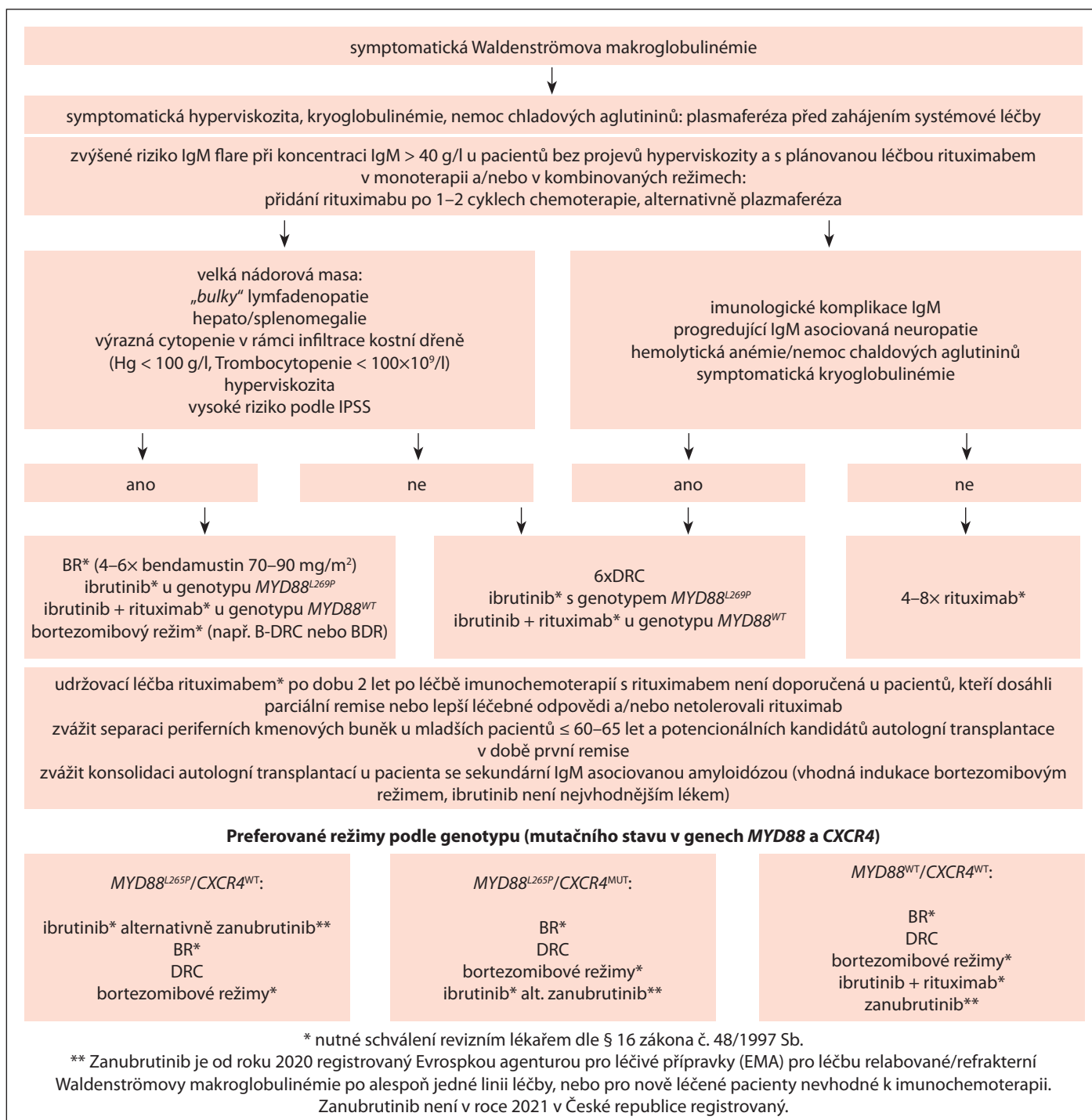


Schéma 1. Nově léčená Waldenströмова makroglobulinémie.

s vysokými koncentracemi IgM > 40 g/l doporučuje provést plasmaferézu před prvním podáním rituximabu. Obecně u pacientů s hodnotami celkového IgM > 40 g/l není monoterapie rituximabem vhodná. Až u 7 % pacientů s WM léčených rituximabem jak v monoterapii, tak v kombinační léčbě byly zaznamenány významné infuzní reakce vedoucí k předčasnému ukončení léčby. Intole-

rance rituximabu je charakterizována horšícími se infuzními reakcemi. Část pacientů netolerujících rituximab byla posléze bezpečně léčená ofatumumabem [Castillo, 2015]. Ofatumumab ale již není dostupný na evropském trhu. Alternativou s nižším rizikem reakcí může být subkutánní rituximab (ve studii podán úspěšně u dvou pacientů s rozvojem infuzní reakce po intravenózním

rituximabu) [Kersten, 2021]. V prospektivní studii fáze 2 u pacientů s WM léčených kombinačním režimem s obinutuzumabem nebyly zaznamenány žádné závažné infuzní reakce, celkově byl výskyt infuzních reakcí (všechny lehkého stupně, ≤ 2) velmi nízký (5 %) [Tomowiak, 2021]. Pozitivní zkušenosti s obinutuzumabem v kombinaci s chemoterapií u pacientky s anamnézou život

ohrožující reakce při léčbě rituximabem dokladuje i recentní původní práce kolektivu Adam et al. 2021 [Adam, 2021]. U pacientů s intolerancí rituximabu lze zvážit léčbu obinutuzumabem. Monoterapii rituximabem lze zvážit pro specifické případy léčby imunologických komplikací IgM, jako je symptomatická kryoglobulinemie, na kortikoidy rezistentní významná hemolytická anemie, IgM asociovaná progredující neuropatie [Kastritis, 2018; Leblond, 2016; Kapoor, 2017]. U pacientů s rychle progredující těžší formou demyelinizační IgM asociované polyneuropatie, kteří mohou profitovat z rychlejšího nástupu léčebné odpovědi a její hloubky, má být alternativně zvážena léčba imunochemoterapií (např. režim bendamustin, rituximab alternativně dexamethason, rituximab, cyklofosfamid), nebo ibrutinibem v monoterapii či v kombinaci s rituximabem [Treon, 2016; Castellani 2020].

8.1.2. Kombinované režimy imunochemoterapie

Nebyl doposud stanoven jednotný optimální režim léčby a při jejím výběru jsou důležité rozdíly v profilu nežádoucích účinků. Predispozice k neuropatickým komplikacím u pacientů s WM brání léčbě thalidomidem, vinca-alkaloidy a za méně vhodné lze považovat i intenzifikované podání bortezomibu. Léčba antracyklinovými režimy je zatížena vyšším výskytem infekčních komplikací a má kardiotoxické účinky. Bez rizik není ani léčba purinovými analogy, kterou provází infekční, myelosupresivní komplikace a vyšší výskyt sekundárních malignit. U nově léčených pacientů jsou doporučovány režimy s akceptovatelným poměrem účinnosti a profilem nežádoucích účinků režim rituximab, cyklofosfamid, dexamethason (DRC) a kombinace bendamustin, rituximab (BR) [Kaščík, 2016].

Pomocí režimu dexamethason, rituximab a cyklofosfamid u pacientů s nově léčenou WM bylo dosaženo 83 % léčebných odpovědí, z toho 7 % kompletních remisí. Medián do nástupu léčebné odpovědi byl 4 měsíce. Tolerance režimu

byla velmi dobrá [Dimopoulos, 2007]. Medián do zahájení další léčby byl až 51 měsíců. Medián celkového přežití 95 měsíců. [Kastritis, 2015]. Pravděpodobnost celkového přežití v 8 letech pro skupinu nízkého, středního a vysokého rizika podle IPSSWM byla 100 %, 55 % a 27 % ($p = 0,005$) [Dimopoulos, 2007; Kastritis, 2015].

Režim bendamustin (90 mg/m^2), rituximab byl srovnán s režimem R-CHOP ve studii fáze 3. V obou ramenech bylo dosaženo shodně 95 % léčebných odpovědí. Medián přežití bez progresu v trvání téměř 70 měsíců vyšel ve prospěch režimu BR [Rummel, 2013]. Snížení počtu cyklů ze šesti na čtyři s redukcí dávky bendamustinu na $70 \text{ mg/m}^2/\text{den}$ nemělo negativní vliv na procento a hloubku léčebných odpovědí v jedné retrospektivní analýze [Castillo, 2016]. Ve dvou retrospektivních pracích byl zaznamenán trend delšího bezpříznakového přežití u režimu BR ve srovnání s DRC u neléčené WM. Tento trend ale nevedl k delšímu nemoc specifickému přežití [Castillo 2018, Paludo 2018].

Při výběru vhodného režimu je doporučeno řídit se klinickými projevy, rozsahem nádorového postižení a požadavkem na rychlost dosažení léčebné odpovědi. Velkou nádorovou masou lze předpokládat u pacientů s těžkými cytopeniemi, s masivní organomegalii, lymfadenopatií anebo hyperviskozitou. Režim DRC je vhodný pro symptomatické pacienty s menším nádorovým postižením nevyžadující urychlený nástup léčebné odpovědi. Pro pacienty s větší nádorovou zátěží vyjádřenou vysokým rizikem podle IPSSWM (významná anémie, trombocytopenie, vysoké IgM a zvýšený B2M) se jeví režim DRC jako méně vhodný. Režim BR je vhodnou volbou pro pacienty s větším nádorovým postižením a potřebou rychlého nástupu léčebné odpovědi [Leblond, 2016; Kapoor, 2017; Kastritis, 2018]. Dávku bendamustinu a/nebo počet cyklů BR je vhodné přizpůsobit podle individuálních charakteristik pacienta a tolerance léčby [Castillo, 2016; Kastritis, 2018].

8.1.3. Kombinované režimy proteasomového inhibitoru a rituximabu

V prospektivních klinických studiích byly hodnocené kombinace bortezomibu, ixazomibu a karfilzomibu v kombinaci s rituximabem nebo imunochemoterapií u nově léčené WM [Treon, 2009; Ghobrial, 2018; Dimopoulos, 2013; Treon 2014; Castillo, 2018; Buske, 2020]. Ve studiích s bortezomibem podávaným 2x týdně a intravenózně byl zaznamenán významný výskyt závažné periferní neuropatie (stupně ≥ 3), která vedla k ukončení léčby u významného počtu pacientů ($> 60\%$) [Treon, 2009]. Týdenní podávání bortezomibu a podkožní aplikace vedly k výraznému snížení výskytu závažné neuropatie [Ghobrial, 2010; Dimopoulos, 2013; Buske, 2020]. V recentní prospektivní randomizované klinické studii fáze 2 u nově léčené WM byla srovnávána účinnost režimu DRC s přidáním subkutánního bortezomibu (B-DRC) jednou týdně s režimem DRC [Buske, 2020]. Rozdíl v odhadovaném přežití bez progresu ve 24 měsících sice nedosáhl statistické významnosti, ale výskyt významné toxicity (stupně ≥ 3) byl identický v obou ramenech a výskyt závažné neuropatie (stupně ≥ 3) byl pouze 2 % v experimentálním ramenu. Kombinace s karfilzomibem a ixazomibem představují režimy bez rizika rozvoje závažné neuropatie [Treon, 2014; Castillo, 2018]. Zvýšená pozornost je vyžadována v případě karfilzomibu a jeho kardiovaskulárních nežádoucích účinků. Pomocí režimů s proteasomovými inhibitory jsou léčebné odpovědi dosahovány rychle (medián času do první odpovědi 2–3 měsíce) [Dimopoulos, 2013; Castillo, 2018; Buske, 2020]. Pro vybrané pacienty s potřebou rychlejší kontroly nemoci nebo specifickými komplikacemi jako asociovaná amyloidóza může být léčba proteasomovými režimy výhodná.

8.1.4. Inhibitory Brutonovy tyrosinkinázy

V současné době jsou registrovány pro léčbu WM dva inhibitory Brutonovy ty-

rosinkinázy, ibrutinib jako představitel první generace a zanubrutinib představitel druhé generace inhibitorů. Ibrutinib a zanubrutinib v monoterapii je indikován k léčbě pacientů s WM, kteří již podstoupili alespoň jednu předchozí terapii, nebo i v první linii u pacientů, u nichž není vhodná immunochemoterapie. Ibrutinib v kombinaci s rituximabem je indikován pro léčbu pacientů s nově diagnostikovanou i dříve léčenou WM. Registrace ibrutinibu v monoterapii u WM proběhla na základě výsledků studie fáze 2 u dříve léčených pacientů [Treon, 2015]. Finální analýza této studie ukázala dlouhotrvající léčebné výsledky s 5letým bezpříznakovým přežitím (PFS) 54 % a celkovým přežitím (OS) 87 % [Treon, 2015, Treon 2019]. V navazující studii s ibrutinibem u nově léčené WM byla léčebná odpověď dosažena u 100 % léčených, z toho 87 % \geq PR a 4letým PFS 76 % a OS 100 % [Treon, 2018; Castillo, 2021]. Ibrutinib zvyšuje riziko krvácení, hypertenze a arytmie. Zvýšená pozornost je proto nutná u pacientů s preexistující arytmií a zvýšeným rizikem krvácení (např. antikoagulační léčba). Ibrutinib je nutné vysadit 3–7 dní před plánovaným operačním zákrokem. Přerušeni léčby ibrutinibem běžně provází přechodný vzestup IgM a až u 20 % pacientů projevy syndromu z vysazení (únava, teploty a noční pocení). Projevy syndromu lze zmírnit podáváním prednisonu v dávce 10 mg 2 \times denně [Castillo, 2018].

Mutační status v genech *MYD88* a *CXCR4* je nezávislým prediktorem odpovědi při léčbě ibrutinibem v monoterapii [Treon, 2015, Treon 2019, Treon 2018]. Pacienti s genotypem *MYD88*^{L265P}/*CXCR4*^{WT} ve srovnání s pacienty s genotypem *MYD88*^{L265P}/*CXCR4*^{MUT} dosahují hlubší léčebné odpovědi (ORR/ \geq PR 100/97 % vs. 86/63 %) o 4–5 měsíců dříve a s delším trváním odpovědi (5leté PFS 71 vs. 34 %) [Treon 2019]. V případě nemutované varianty genu *MYD88* (*wild-type MYD88*) je při léčbě ibrutinibem dosaženo podstatně méně léčebných odpovědí (ORR 50 %), nejsou dosahovány

hluboké léčebné odpovědi (\geq PR: 0 %) a jejich trvání je krátké (medián PFS: 5 měsíců) [Treon, 2015; Dimopoulos, 2017 Treon 2019].

Ibrutinib je nově registrován pro léčbu symptomatické WM v kombinaci s rituximabem. Registrace proběhla na základě výsledku studie fáze 3 u dříve léčené i neléčené WM [Dimopoulos, 2018]. Klíčovým kritériem pro kohortu RR WM byla senzitivita k předchozímu režimu s rituximabem. Proti kontrolnímu ramenu rituximab, placebo byly kombinací rituximab, ibrutinib dosažené hluboké léčebné odpovědi nezávislé na předchozí léčbě nebo genotypu. U prognosticky nepříznivého genotypu *MYD88*^{WT}/*CXCR4*^{WT} bylo dosaženo 82 % léčebných odpovědí s benefitem bezpříznakového přežití proti ramenu rituximab, placebo (HR [95% CI]: 0,29) [Buske, 2020]. Kombinační léčba nezvyšuje toxicitu léčby.

Registrace zanubrutinibu v monoterapii u WM proběhla na základě výsledků studie fáze 3 u dříve léčených a neléčených pacientů s *MYD88*^{L265P} WM [Tam, 2020]. Ve srovnání s ibrutinibem bylo v ramenu se zanubrutinibem stejné zastoupení léčebných odpovědí (93 % a 94 %) a hlubokých léčebných odpovědí (\geq PR 77 % a 78 %). V ramenu se zanubrutinibem bylo vyšší zastoupení VGPR/CR ve srovnání s ibrutinibem (28,4 vs. 19,2 %), nedosáhlo ale statistické významnosti při mediánu sledování 19,4 měsíce ($p = 0,09$). Nebyl rozdíl ani při jednoletém bezpříznakovém a celkovém přežití. Nejdůležitějším výstupem studie bylo potvrzení nižší toxicity zanubrutinibu. Léčba zanubrutinibem byla ve srovnání s ibrutinibem provázena nižším výskytem nehematologických nežádoucích účinků (všech stupňů/stupeň ≥ 3), jako jsou fibrilace síní (2 vs. 15 % / 0 vs. 4 %), hypertenze (11 vs. 17 % / 6 vs. 12 %), krvácení (49 vs. 58 % / 6 vs. 8%), periferní otoky, průjmy a pneumonie. Výskyt neutropenie byl nižší u pacientů léčených ibrutinibem, ale celkový výskyt infekcí byl stejný [Garcia-Sanz, 2020]. Dalším klíčovým zjiš-

těním byla demonstrace účinnosti zanubrutinibu u pacientů s nemutovaným *MYD88*^{WT} (hodnoceno v samostatné kohortě). U této prognosticky nepříznivé skupiny bylo dosaženo 81 % léčebných odpovědí, z toho 50 % hlubokých (\geq PR), 27 % VGPR a s 12měsíčním bezpříznakovým přežitím 72,4 % [Garcia-Sanz, 2020]. V pokročilých fázích klinického testování je druhá generace inhibitorů Brutonovy tyrosinkinázy (acalabrutinib, tirabrutinib).

8.1.5. Kandidát autologní transplantace

Autologní transplantace (ASCT) představuje důležitou léčebnou alternativu v léčbě opakovaného relapsu mladších pacientů s WM [Kaščák, 2016]. Včasný sběr v době nejmenšího nádorového postižení může snížit počet mobilizačních pokusů [Gertz, 2012]. V důsledku dostupných vysoce účinných a bezpečných léků pro WM je role ASCT v léčbě méně jasná. Expertní mezinárodní doporučení řadí ASCT až po předchozím selhání inhibitorů Brutonovy tyrosinkinázy [Castillo, 2020]. Výjimkou může být sekundární IgM asociovaná amyloidóza, při které je vhodné zvážit ASCT jako časnou konsolidaci [Sidiqi, 2019]. U všech pacientů vhodných k transplantaci krvetvorných buněk se nedoporučuje léčba purinovými analogy pro riziko selhání sběru kmenových buněk. U všech pacientů vhodných k transplantaci krvetvorných buněk doporučujeme zvážit mobilizaci a separaci periferních kmenových buněk po první dosažené léčebné odpovědi.

8.1.6. Udržovací rituximab

Na základě pozitivních výsledků několika retrospektivních analýz u pacientů s WM, několika prospektivních studií u indolentních B lymfoproliferací (vč. pacientů s WM) a části expertních doporučení byla od roku 2019 v českých léčebných doporučeních zavedena udržovací léčba rituximabem u všech pacientů v remisi po předchozí léčbě režimem s rituximabem (mimo monoterapie) [Treon, 2011, Castillo, 2017, Hochster, 2009; Salles, 2011;

Barta, 2016]. Výjimkou byli pacienti ne-reagující na léčbu imunochemoterapií, pacienti s těžkou sekundární hypogamaglobulinémií nebo netolerující rituximab [Kanan, 2014; Castillo, 2016; Castillo, 2017]. Aktualizované doporučení upravuje indikace udržovací léčby rituximabem na základě předběžných výsledků prospektivní randomizované studie fáze 3 – MAINTAIN (NCT00877214). Ve studii byla hodnocena udržovací léčba subkutánním rituximabem co 2 měsíce po dobu 2 let u pacientů s nově léčenou WM po indukční léčbě bendamustin, rituximab. V této studii nebyli randomizováni pacienti, kteří dosáhli po indukční léčbě minimální léčebnou odpověď. Medián bezpříznakového přežití v udržovací kohortě byl 101 měsíců a v observační skupině 83 měsíců, tento rozdíl nebyl hodnocen jako statisticky významný [Rummel, 2019]. U pacientů starších 65 let a pacientů s vysokým rizikem podle IPSS bylo ale zaznamenáno delší celkové přežití v ramenu s udržovací léčbou.

8.2. Léčba relapsu a refrakterní Waldenströmovy makroglobulinémie

Léčbu není obvykle nutné zahájit bezprostředně po zjištění laboratorní progresse. Symptomatickou progresi splňující indikace k zahájení léčby obvykle předchází o desítky měsíců progresse laboratorní [Kastritis, 2015].

8.2.1. Výběr vhodné léčby

Určujícími faktory při výběru vhodné léčby jsou typ předchozího použitého režimu, dosažená léčebná odpověď (zejména refrakterita k rituximabu) a délka jejího trvání, tolerance předchozí léčby, limitující komorbidity, mutační status genu *MYD88* a schopnost podstoupit vysokodávkovanou chemoterapii s autologní transplantací krvinek. Léčebný algoritmus pro léčbu relapsu či refrakterní WM je uveden ve schématu 2.

8.2.2. Opakování režimu první linie

Zopakování režimu první linie lze zvážit u pacientů s dlouhým trváním léčebné

odpovědi vyžadujících další léčbu po více než 3–4 letech od zahájení léčby předchozí (v případě léčby režimem s fixním trváním). Podmínkou je ale dobrá tolerance poslední léčby [Kastritis, 2015, mSMART Waldenstrom macroglobulinemia guidelines v5, Jan 2021]. S ohledem na efektivitu nových léků zaváděných do léčby relapsu WM se tento názor neustále vyvíjí.

8.2.3. Alternativní režimy

V případě intervalu kratšího než 3–4 roky do zahájení další léčby je nutno zvolit alternativní režim, než byl režim původní. V případě rituximab refrakterních pacientů je vhodná léčba ibrutinibem (v případě dostupnosti alternativně zanubrutinibem). Všeobecně akceptovanou definicí refrakterity je nedostatečná léčebná odpověď (stabilní choroba) nebo progresse do 6 měsíců po ukončení léčby režimem obsahujícím rituximab [Rezvani, 2011]. Před použitím režimu s kombinací rituximabu je vhodné ověřit CD20 pozitivitu imunofenotypizačním vyšetřením kostní dřeně. Za preferované režimy považujeme režim bendamustin, rituximab, režim DRC, režim bortezomib, rituximab bez (VR) nebo s přidáním dexamethasonu (BDR) [Treon, 2011; Tedeschi, 2015; Paludo, 2016; Paludo, 2017; Treon, 2007; Chen, 2007; Dimopoulos, 2005; Ghobrial, 2010]. S cílem snížení výskytu neuropatických komplikací bortezomibu doporučujeme jeho podkožní podání, preferenčně v týdenních intervalech [Kastritis, 2018]. Další generace proteasomových inhibitorů, jako je carfilzomib, ixazomib a oprozomib, prokázaly smysluplnou léčebnou aktivitu u RRWM [Treon, 2014; Vesole, 2018; Ghobrial, 2016; Kersten, 2019; Kersten, 2021]. Pomocí kombinace ixazomib, dexamethason, rituximab bylo u RR WM dosaženo 74 % léčebných odpovědí, 52 % hlubokých odpovědí (\geq PR) a při mediánu sledování 24 měsíců bylo bezpříznakového přežití 56 % a celkové přežití 88 % [Kersten, 2019; Kersten, 2021]. Monoterapie inhibitorem fosfatidyldil-3-kinázy idealisibem u pacientů s RR

WM ve studiích fáze 1/2 vedla k smysluplné protinádorové aktivitě s ORR 80 % a mediánem bezpříznakového přežití 22 měsíců. Nejčastější významná toxicita (\geq stupně 3), která léčbu provázela, byla neutropenie (28 %), průjem (28 %) a hepatopatie (16 %) [Gopal, 2014; Wagner-Johnston, 2019]. Jiná studie fáze 2 u pacientů s RR WM léčených idealisibem v monoterapii musela být předčasně ukončena z důvodu závažné hepatopatie [Castillo, 2017]. Ve studii fáze 2 hodnotící kombinaci idealisibu s obinutuzumabem u RRWM bylo dosaženo 90 % léčebných odpovědí vč. 76 % hlubokých odpovědí (\geq PR). Léčba byla ale opět provázána významnou toxicitou a polovina léčených musela léčbu ukončit předčasně [Tomowiak, 2021]. Idealisib v monoterapii či v kombinaci s obinutuzumabem lze zvážit v případě opakovaného relapsu, ideálně po vyčerpání méně toxických léčebných alternativ.

Léčbu kombinací rituximabu s purinovými analogy (fludarabin, cladribine) je nutné indikovat s opatrností. Důvodem jsou obavy spojené se zvýšeným výskytem sekundárních malignit vč. transformací v agresivnější lymfom (4,7–8 %), sekundární myelodysplastický syndrom a akutní myeloidní leukemie [Tedeschi, 2012; Tam, 2006; Souchet-Compain, 2013; Souchet-Compain, 2016; Leleu, 2009;]. V případě použití FCR v léčbě relapsu WM byl výskyt sekundárních malignit vč. myelodysplastického syndromu a akutní myeloidní leukemie až 32 % ve srovnání s 8 % ve skupině léčených režimem BR ($p = 0,004$) [Tedeschi, 2015]. K dalším léčebným možnostem léčby opakovaně relabované, refrakterní WM patří mTOR inhibitor everolimus v monoterapii či v kombinaci s rituximabem a bortezomibem [Ghobrial, 2014; Ghobrial, 2015].

8.2.4. Inhibitory Brutonovy tyrosinkinázy

Ibrutinib v monoterapii je schválený pro léčbu WM po minimálně jedné předchozí linii léčby. Léčebné odpovědi nejsou negativně ovlivněny počtem

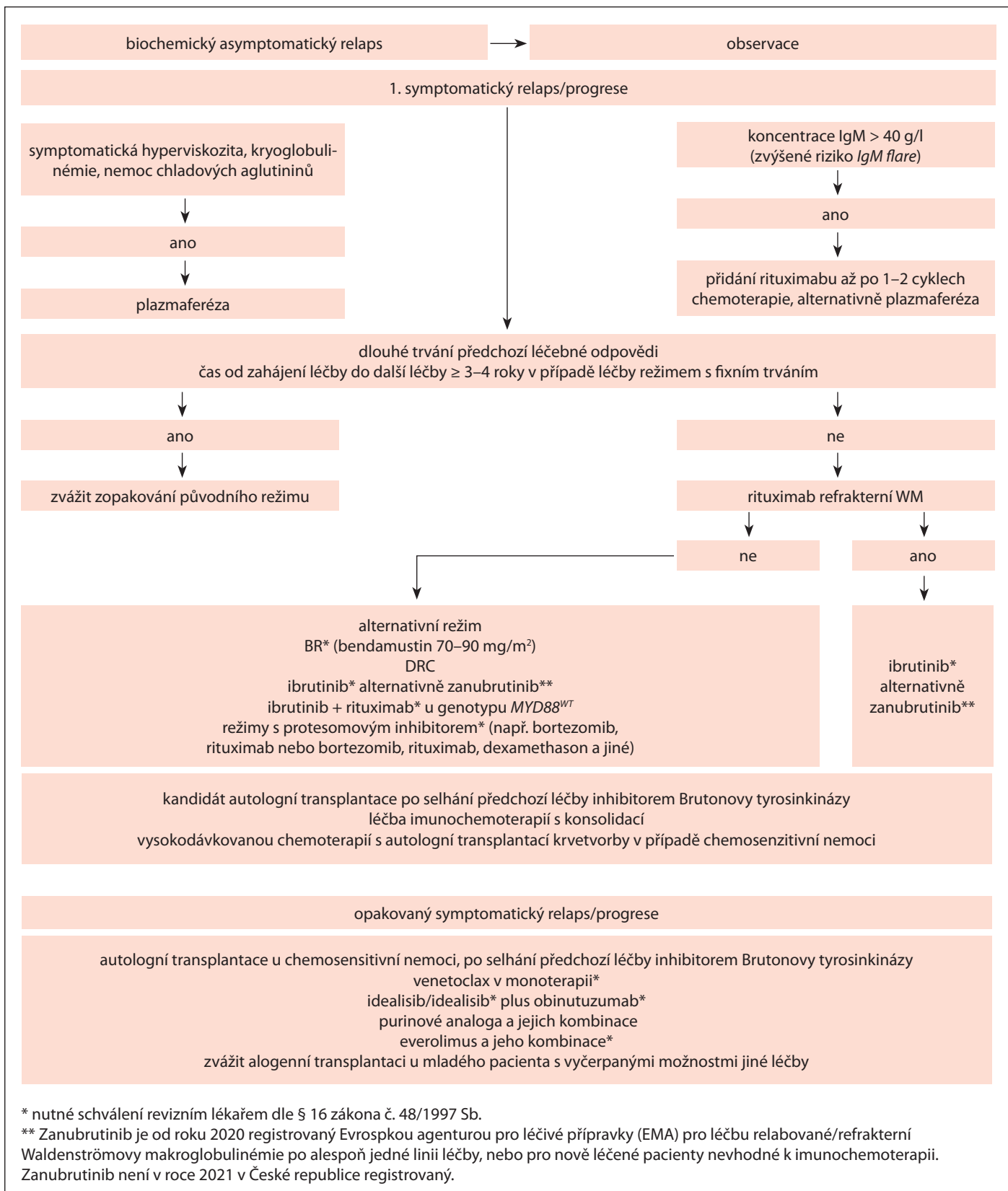


Schéma 2. Léčba relapsu/refrakterní Waldenströmovy makroglobulinémie.

předchozích linií léčby či refrakteritou k poslední léčbě vč. rituximabu [Treon, 2015; Dimopoulos, 2017]. Při monoterapii ibrutinibem nelze u většiny léčených

pacientů očekávat navození hlubších léčebných odpovědí (≥ velmi dobrá partiální remise), nicméně zpravidla dojde k dlouhodobé, léta trvajícím stabilizaci

onemocnění (5leté PFS: 54 %) [Treon, 2015; Treon, 2017; Dimopoulos, 2017; Treon, 2019]. Ibrutinib je vhodný k léčbě časného relapsu WM s trváním léčebné

odpovědi < 1 rok a k léčbě rituximab refrakterních pacientů. Monoterapie ibrutinibem probíhá nepřetržitě do selhání nebo nezvladatelné toxicity. Její přerušování je vhodné minimalizovat na co nejkratší dobu pro rizika rebound fenoménu a selhání léčby [Gustine, 2017].

Alternativou k monoterapii je kombinace ibrutinibu s rituximabem ideálně pro pacienty, kteří nejsou refrakterní k rituximabu a u nichž od poslední léčby uplynulo > 12 měsíců (podle vstupních kritérií registrační studie INNOVATE) [Dimopoulos, 2018]. Podle expertních doporučení a našeho názoru ale pro preferenci kombinace ibrutinibu s rituximabem před monoterapii ibrutinibem chybí dostatek vědeckých důkazů. Výjimkou může být pacient s *MYD88^{WT}* genotypem. [Castillo, 2020]. Zanubrutinib má příznivější profil nežádoucích účinků a vysokou protinádorovou aktivitou i u nepříznivého *MYD88^{WT}* genotypu [Garcia-Sanz, 2020].

8.2.5. Venetoclax

Preklinické studie prokázaly vysokou expresi antiapoptotického regulačního proteinu BCL-2 v buňkách WM [Cao, 2015]. Venetoclax je první BCL-2 antagonist, který byl hodnocený u pacientů s RR WM. Ve studii fáze 2 byla více než polovina pacientů dříve léčených inhibitory Brutonovy tyrosinkinázy [Castillo, 2018]. Venetoclax byl podáván ambulantně s postupným navyšováním do dávky 800 mg a u žádného pacienta nedošlo ke klinicky významnému syndromu nádorového rozpadu. Léčba probíhala kontinuálně po dobu 2 let. Celkově na léčbu odpovědělo 87 % léčených, z toho 81 % dosáhlo hluboké léčebné odpovědi (\geq PR) a 19 % VGPR. Nástup léčebné odpovědi byl rychlý s mediánem 1,9 měsíce. Nejčastějším nežádoucím účinkem byla neutropenie, anemie a průjem. U žádného pacienta nebyla ukončena léčba z důvodu toxicity. Přežití bez progresu ve 2 letech bylo 76 %. Venetoclax tedy představuje účinnou a bezpečnou léčbu u pacientů s opakovaně léčenou WM.

8.2.6. Autologní transplantace kostní dřeně

Indikace a správné načasování myeloablativní vysokodávkované chemoterapie s autologní transplantací krvetvorby (ASCT) u pacientů s relabovanou WM nebyly zkoumány v prospektivních studiích. Údaje o její efektivitě a bezpečnosti jsou čerpány z kooperativních a nadnárodních transplantacních registrů [Munshi, 2003; Kyriakou, 2010; Kyriakou, 2007; Tournilhac, 2003; Anagnostopoulos, 2006; Gillece, 2008; Anagnostopoulos, 2002; Dhedin, 2007]. Většina pacientů podstoupila transplantaci v chemosenzitivní fázi nemoci. Podle konsenzuálních expertních doporučení je ASCT vhodná v léčbě chemosenzitivní WM s agresivním klinickým průběhem a preferenčně po selhání léčby inhibitory Brutonovy tyrosinkinázy [Kyriakou, 2017; Castillo, 2020].

8.2.7. Alogenní transplantace kostní dřeně

Vysoká peritransplantační mortalita alogenní SCT významně limituje její širší uplatnění v léčbě WM. Její použití lze zvažovat jenom u vybraných mladých pacientů s agresivní nemocí a vyčerpanými možnostmi jiné léčby [Kyriakou, 2010; Bachanova, 2012; Kyriakou, 2017].

9. HODNOCENÍ LÉČEBNÝCH ODPOVĚDÍ

Hodnocení účinku léčby u WM vychází z posuzování vývoje koncentrace Mlg a celkové koncentrace IgM, klinických parametrů, měřitelného extramedulárního postižení a morfologického hodnocení kostní dřeně. Hodnocení kategoričkových odpovědí může probíhat jak pomocí kvantifikace Mlg densitometrií, tak prostřednictvím měření celkové koncentrace sérového IgM pomocí nefelometrie. Obě metody serologického hodnocení vykazují podobnou míru korelace s odpovědí pozorovanou v kostní dření [Tripsas, 2012]. Při hodnocení je nutno upozornit na očekávanou biologickou variabilitu měření pomocí nefelometrie (13 %) a densitometrie

(8 %) [Katzmann, 2011]. Dynamika nástupu léčebných odpovědí se může významně lišit v závislosti na použitém režimu. Proto se doporučuje vyšetření pravidelně opakovat po ukončení léčby. Kompletní remisi je nutno potvrdit druhou imunofixací. Obdobně se vyžaduje opakovat vyšetření pro potvrzení progresu. V případě, že by byl nárůst koncentrace IgM jediným kritériem pro potvrzení progresu, musí být o nejméně 5 g/l. Může docházet k významným diskrepancím mezi poklesem IgM a mírou infiltrace kostní dřeně. Toto je patrné zejména při monoterapii anti-CD20 protilátkou s cílenou CD20 B-buněčnou deplecí nebo monoterapií proteasomovým inhibitorem s výraznějším efektem na plasmocelulární komponentu WM. Vyšetření kostní dřeně je doporučeno provádět 4–6 týdnů po ukončené léčbě. Ke splnění podmínek definice kompletní remise postačuje morfologické vymizení infiltrace, hodnocené cytologií aspirátu a histologickým vyšetřením biopsie kostní dřeně. Nicméně se doporučuje při vyšetřování kostní dřeně současně provádět i imunofenotypizační a imunohistochemické vyšetření k posouzení zbytkové klonální populace [Owen, 2013]. Do budoucna lze očekávat vyšetřování minimální reziduální nemoci inkorporací průtokové cytometrie a testování *MYD88* pomocí PCR [Treon, 2013]. V případě vstupního extramedulárního postižení je nutné zopakovat po dokončení léčby zobrazovací vyšetření (CT nebo MRI nebo PET/CT).

Kritéria pro hodnocení léčebných odpovědí byla naposledy revidována v roce 2013 v rámci 6. mezinárodního workshopu (tab. 9).

10. LÉČBA BING-NEELOVA SYNDROMU

Bing-Neelův syndrom (BNS) je extrémně vzácnou manifestací WM, typicky se vyskytující v období relapsu [Malkani, 2010]. BNS je způsoben nádorovou infiltrací centrálního nebo periferního nervového systému buňkami LPL. V roce 2017 byla publikována první meziná-

Tab. 9. Definice léčebných odpovědí u Waldenströmovy makroglobulinémie [Owen, 2013].

Kompletní remise (CR)	vymizení Mlg typu IgM – negativní imunofixace ^a normální celková sérová koncentrace imunoglobulinu typu IgM vymizení případné extramedulární choroby, lymfadenopatie či splenomegalie, pokud byly při zahájení léčby přítomné normální morfologie aspirátu a trepanobiopsie kostní dřeně ^b
Velmi dobrá parciální remise (VGPR)	Mlg typu IgM je prokazatelný pokles sérové koncentrace IgM ≥ 90 % oproti hodnotě před léčbou ^c extramedulární projevy nemoci přítomné při zahájení léčby kompletně vymizely nejsou přítomny žádné nové známky aktivního onemocnění
Parciální remise (PR)	Mlg typu IgM je prokazatelný pokles sérové koncentrace IgM ≥ 50 %, ale < 90 % oproti hodnotě přítomné před zahájením léčby ^c zmenšení případné lymfadenopatie či organomegalie, pokud byla přítomna na počátku léčby nejsou přítomny žádné nové známky aktivního onemocnění
Minimální odpověď (MR)	Mlg typu IgM je prokazatelný pokles sérové koncentrace IgM ≥ 25 % a < 50 % oproti hodnotě před zahájením léčby ^c nejsou přítomny žádné nové známky aktivního onemocnění
Stabilní nemoc (SD)	Mlg typu IgM je prokazatelný imunofixací < 25 % redukce a < 25 % nárůst koncentrace sérového IgM oproti hodnotě před zahájením léčby ^c bez progresu lymfadenopatie a organomegalie, pokud byly přítomny před zahájením léčby bejsou přítomny žádné nové známky aktivního onemocnění
Progrese nemoci (PD)	vzestup koncentrace sérového IgM ≥ 25 % ^c nejnížší naměřené hodnoty – nadir (nutno ověřit dalším měřením) a/nebo progrese klinicky důležitých příznaků souvisejících s aktivitou onemocnění

^a nutno potvrdit druhou imunofixací, ^b vyšetření kostní dřeně je doporučeno provádět 4–6 týdnů po ukončené léčbě (poznámka: ke splnění podmínek definice kompletní remise postačuje morfologické vymizení infiltrace, hodnoceno cytologií aspirátu a histologií trepanobiopsie kostní dřeně; nicméně se doporučuje současně provádět i imunofenotypizační a imunohistochemické vyšetření), ^c hodnocení kategorických odpovědí může probíhat jak pomocí kvantifikace Mlg densitometrií, tak prostřednictvím měření celkové koncentrace sérového IgM pomocí nefelometrie

rodní doporučení o diagnostice, léčbě a hodnocení léčebných odpovědí Bing-Neelova syndromu [Minnema, 2017]. Doporučení byla vypracována na základě retrospektivních analýz malých souborů a kazuistických sdělení. Pacienti s BNS byli efektivně léčeni vysokými dávkami cytostatik s dobrým průnikem přes hematoencefalickou bariéru, jako je methotrexát a cytosinarabinosid [Hoang-Xuan, 2015]. Intenzivní indukční režimy byly u některých pacientů zakončeny vysokodávkovanou chemoterapií s autologní transplantací krvetvorby [Simon, 2015; Castillo, 2016; Abdallah, 2013]. S efektem byla použita i nukleosidová analoga fludarabin, cladribin a bendamustin ve standardních dávkách [Simon, 2015; Castillo, 2016; Varretoni, 2015]. Prvotní práce ukázaly, že standardní a vyšší dávky ibrutinibu, 480–560 mg/den, pronikají hematoencefalickou bariérou a vedly u několika pacientů k parciálnímu i kompletnímu remisím [Castillo, 2016; Cabannes-Hamy, 2016; Mason, 2017].

Recentní velká retrospektivní práce hodnotila monoterapii ibrutinibem v léčbě nově (39 %) a dříve (61 %) léčeného BNS v dávkách 420 mg (54 % léčených) a 560 mg (46 % léčených) [Castillo, 2019]. Po 3 měsících léčby došlo k symptomatickému a radiologickému zlepšení u 85 % a 60 % pacientů a u 58 % k negativní cytologii likvoru. Po 2 letech od zahájení léčby ibrutinibem byla 80% pravděpodobnost přežití bez progresu, úmrtí nebo neakceptovatelné toxicity. Role rituximabu v léčbě BNS není jasná, otázkou je její dostatečný průnik hematoencefalickou bariérou [Minnema, 2017]. Intrathekální chemoterapie samotná nevede k dlouhodobým remisím a je vhodné ji kombinovat se systémovou léčbou zejména u leptomeningeální formy BNS [Van Cauwenberge, 2015; Minnema, 2017]. V léčbě BNS lze použít i radioterapii [Abbi, 2013; Shimizu, 1993; Imai, 1995]. Stereotaktická radioterapie v dávkách 30–40 Gy je preferovanou formou léčby zejména

lokalizovaného intraparenchymatózního postižení [Minnema, 2017]. Nicméně i u cílené radioterapie CNS je velmi častá oddálená neurotoxicita v podobě neurokognitivních deficitů [Saad, 2015].

Výběr vhodné léčby a její intenzita se řídí klinickým stavem pacienta, lokalizací a formou postižení, dříve použitou chemoterapií a schopností podstoupit autologní transplantaci. Asymptomatického pacienta s BNS je možné jenom pečlivě sledovat [Minnema, 2017; Castillo, 2019]. Na základě recentně publikovaných prací o aktivitě ibrutinibu u BNS je podle některých expertů u nově diagnostikovaného onemocnění preferovanou léčbou ibrutinib [Castillo, 2019]. U čistě leptomeningeálního postižení lze individuálně zvážit intrathekální chemoterapii. Lepší kontroly nemoci lze dosáhnout systémovou léčbou. Pro riziko transformace a negativní vliv na separaci kmenových buněk se obecně nedoporučuje opakovat léčbu nukleosido-

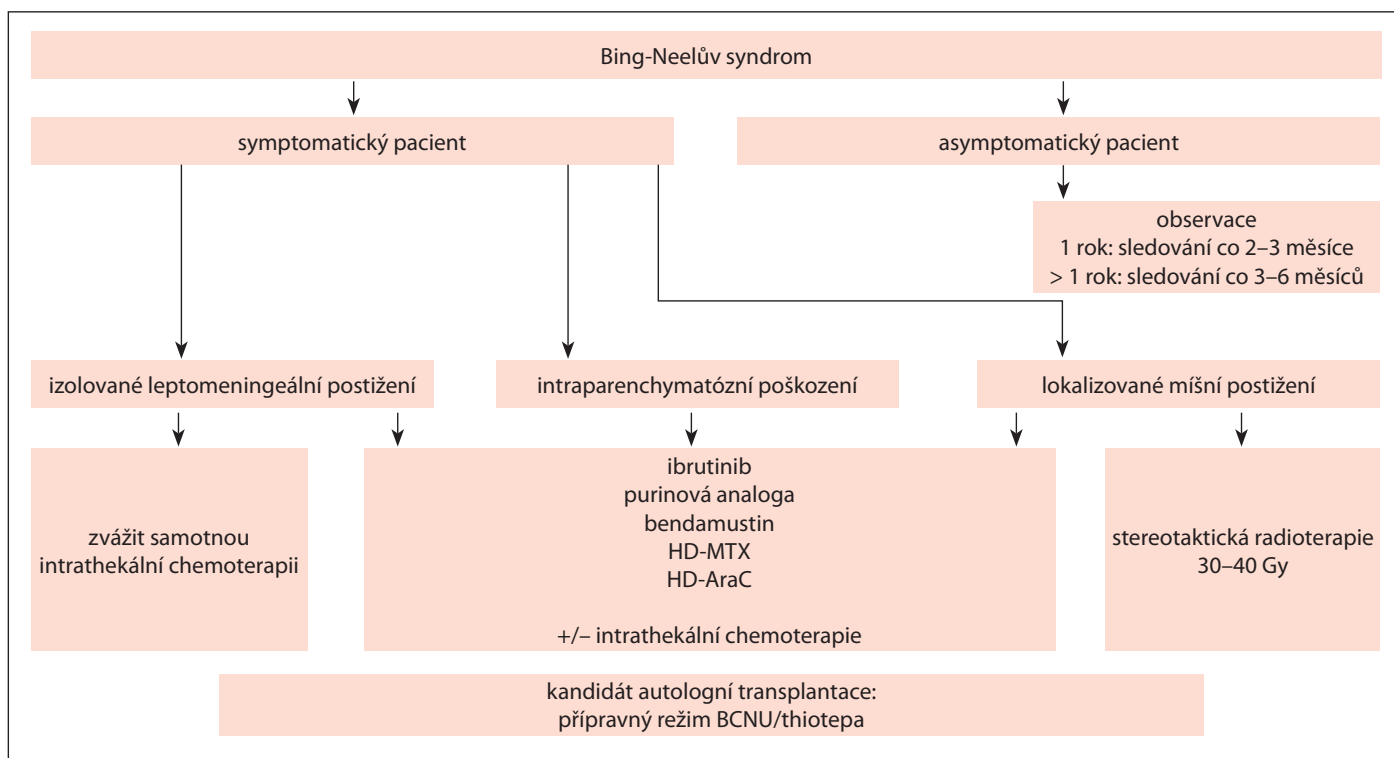


Schéma 3. Konsenzuální doporučení léčby Bing-Neelův syndromu – upraveno podle [Minnema, 2017].

Tab. 10. Hodnocení léčebných odpovědí u BNS [Minnema, 2017].

Kompletní remise (CR)	normalizace všech reverzibilních symptomů normalizace mozkomíšního moku normalizace obrazu magnetické rezonance minimální reziduální abnormality v T2 váženém obraze nebo FLAIR zobrazení
Parciální remise (PR)	inkompletní zlepšení všech reverzibilních symptomů nebo normalizace všech reverzibilních symptomů s přetrvávajícími MRI abnormalitami s výjimkou minimálních reziduálních abnormalit v T2 váženém obraze a FLAIR zobrazení normalizace mozkomíšního moku
Non-response	přetrvávání nebo progresse neurologických, radiologických či likvorologických nálezů
Relaps	rekurence nových symptomů v rámci BNS nebo cytologicky a/nebo pomocí průtokové cytometrie, a/nebo molekulárně-geneticky potvrzený relaps BNS, nebo progresse či nový nález na MRI mozku a/nebo míchy

vými analogy. Intenzivní chemoterapie s konsolidací autologní transplantací by měla být vždy zvažována u mladších pacientů. Evropská neuro-onkologická asociace preferuje v léčbě primárních CNS lymfomů režim BCNU/thiotepa [Hoang-Xuan, 2015]. Optimální předtransplantační režim u BNS ale není známý.

Konsenzuální doporučení léčby BNS je uvedeno ve schématu 3.

10.1. Hodnocení léčby

Hodnocení efektu léčby u BNS sestává z kombinace klinického hodnocení, vy-

šetření magnetickou rezonancí, a v případě leptomeningeální formy postižení, vyšetření mozkomíšního moku. Jednotlivá vyšetření je nutné pravidelně opakovat, nejméně jednou v průběhu léčby a po ukončení léčby. Efekt kontinuální léčby se doporučuje monitorovat pravidelně ve 3–4měsíčních intervalech a později co 12 měsíců. Hodnocení efektu léčby BNS má probíhat nezávisle na hodnocení WM [Minnema, 2017]. Konsenzuální kritéria hodnocení efektu léčby jsou uvedena v tab. 10. a přehled doporučených léčebných režimů u WM v tab. 11.

11. PODPŮRNÁ TERAPIE A LÉČBA KOMPLIKACÍ

11.1. Léčba hyperviskozity a další indikace plazmaferézy

Plazmaferéza je indikována u pacientů s klinicky závažnými příznaky hyperviskozity, samotná fyzikální hodnota naměřené viskozity přitom není indikací pro plazmaferézu.

Výměna 1–1,5 plazmatického objemu sníží viskozitu asi o 60–75 %. U pacientů s klinicky závažnými projevy hyperviskozity se proto doporučuje provést 1–2 plazmaferézy [Mahmood, 2006; Clark, 1999; Stone, 2012].

Tab. 11. Přehled doporučených léčebných režimů u WM (obsahuje jen vybrané režimy).**Režim DRC** [Dimopoulos, 2007]

Složení: rituximab 375 mg/m² inf. i.v. den 1.;
cyklofosfamid 100 mg/m² p.o. 2× denně den 1.–5.,
dexametazon 20 mg i.v. den 1. před aplikací rituximabu
Opakování cyklu: à 3 týdny, doporučený počet cyklů 6–8

Režim DRC (verze CMG junior – do 65 let věku)

Složení: rituximab 375 mg/m² inf. i.v. den 1.;
cyklofosfamid 500 mg/m² inf. i.v. den 1. a 15.,
dexametazon 20 mg p.o. den 1.–4. a den 15.–18.
Opakování cyklu: à 4 týdny, doporučený počet cyklů 6–8

Režim DRC (verze CMG senior – nad 65 let věku)

Složení: rituximab 375 mg/m² inf. i.v. den 1.;
cyklofosfamid 600 mg inf. i.v. den 1. a 15. nebo cyklofosfamid
50 mg tbl p.o. denně,
dexametazon 20 mg p.o. den 1.–4. a den 15.–18.
Opakování cyklu: à 4 týdny, doporučený počet cyklů 6–8

Režim BR (rituximab + bendamustin) [Rummel, 2013]

Složení: rituximab 375 mg/m² i.v. infuze den 1.,
bendamustin 70–90 mg /m² i.v. infuze den 1. a den 2.;
Opakování cyklu: à 4 týdny, doporučený počet cyklů 4–6

Režim BR (bortezomib + rituximab) [Ghobrial, 2010]

Složení: bortezomib 1,6 mg /m² s.c. den 1., den 8. a den 15.,
rituximab 375 mg/m² i.v. inf. den 1., den 8., den 15. a den 22.
jenom v 1. a 4. cyklu,
Opakování cyklu: à 4 týdny, doporučený počet cyklů 6

Režim BDR (bortezomib + dexametazon + rituximab)

[Dimopoulos, 2013]

Složení: bortezomib 1,3 mg /m² s.c. den 1., den 4., den 8. a den
11. v 1. cyklu,
bortezomib 1,6 mg /m² s.c. den 1., den 8., den 15. a den 22.
v cyklu 2.–5.,
dexametazon 40 mg i.v. inf. den 1., den 8., den 15. a den 22.
jenom v 2. a 5. cyklu (celkem 8 aplikací),
rituximab 375 mg/m² i.v. inf. den 1., den 8., den 15. a den 22.
jenom v 2. a 5. cyklu (celkem 8 aplikací),
Opakování cyklu: 1. cyklus à 4 týdny, od 2. cyklu à 35 dní, doporučený počet cyklů 5

Režim B-DRC (bortezomib + dexamethason + rituximab + cyklofosfamid) [Buske, 2020]

Složení: bortezomib 1,6 mg/m² inj. s.c. den 1., den 8. a den 15.
rituximab 375 mg/m² inf. i.v. den 1. v 1. cyklu/rituximab 1 400 mg
s.c. den 1 cyklu 2–5
cyklofosfamid 100 mg/m² p.o. 2× denně den 1.–5.,
dexametazon 20 mg i.v. den 1. před aplikací rituximabu
Opakování cyklu: à 4 týdny, doporučený počet cyklů 6

Režim FR (rituximab + fludarabin) [Treon, 2009]

Složení: rituximab 375 mg/m² i.v. infuze den 1.;
fludarabin 25–30 mg/m² i.v. infuze den 1.–5.;
Opakování cyklu: à 4 týdny, doporučený počet cyklů 4–6

Režim FCR (rituximab + cyklofosfamid + fludarabin)

[Tedeschi, 2012]

Složení: rituximab 375 mg/m² i.v. infuze den 1.;
fludarabin 25 mg/m² i.v. infuze den 1.–3.;
cyklofosfamid 250 mg/m² inf. i.v. den 1.–3.;
Opakování cyklu: à 4 týdny, doporučený počet cyklů 4–6

Režim rituximab v monoterapii [Treon, 2005]

Složení: rituximab 375 mg/m² inf. i.v. – aplikace v týdenních
intervalech 4× po sobě;
alternativou je podání 1., 2., 3., 4., a pak 9., 10., 11.
a 12. týden.

Udržovací rituximab v monoterapii [van Oers, 2004]

Složení: rituximab 375 mg/m² inf. i.v. – aplikace co 3 měsíce po
dobu 2 let alternativně rituximab 1 400 mg podkožně
(fixní dávka)

Ibrutinib v monoterapii [Treon, 2015; Treon, 2017]

Složení: ibrutinib 480 mg/den – 3× 160 mg orálně v jedné denní
dávce kontinuálně do progresu či intolerance

Ibrutinib, rituximab [Dimopoulos, 2018]

Složení: ibrutinib 480 mg/den – 3× 160 mg orálně v jedné denní
dávce kontinuálně do progresu či intolerance
rituximab 375 mg/m² inf. i.v. den 1 týdně 1–4 a 17–20
(8 aplikací)

Zanubrutinib v monoterapii [Tam, 2018]

Složení: zanubrutinib 320 mg/den – 2× denně 160 mg orálně
kontinuálně do progresu či intolerance

Obinutuzumab, idealisib [Tomowiak, 2021]

Složení: idealisib 300 mg/den – 150mg orálně 2× denně po dobu
6 cyklů s obinutuzumabem poté udržovací léčba idealisibem
v monoterapii po dobu 2 let
obinutuzumab inf. i.v. v 1. cyklu 100 mg den 1, 900 mg den 2,
1 000 mg den 8 a den 15; ve 2–6 cyklu 1 000 mg den 1
Opakování cyklu: à 4 týdny, doporučený počet cyklů 6 poté udržovací léčba po dobu 2 let

Venetoclax v monoterapii [Castillo, 2018]

Složení: venetoclax orálně v jedné denní dávce
v ramp-up fázi 200 mg denně den 1–7, 400 mg denně den 8 až
den 14, poté 800 mg denně kontinuálně do progresu či intolerance

Opakované plazmaferézy s cílem udržení viskozity v přijatelných mezích jsou doporučovány jednak pro nemocné, jejichž nemoc je rezistentní na medikamentózní léčbu, a také pro nemocné, kteří nejsou schopni podstoupit účinnou medikamentózní léčbu. Efekt plazmaferézy nastupuje rychle a trvá 4–6 týdnů [Ansell, 2010; Menke, 2009; Drew, 2002].

Dle omezených zkušeností je plazmaferéza léčebnou alternativou u nemocí

způsobených monoklonálním imunoglobulinem (*IgM-related disorders*), jako jsou závažná neuropatie nebo symptomatická kryoglobulinémie. Může být využita i jako iniciální krok před podáním cytoredukční léčby, která utlumí aktivitu nemoci.

Při plánování léčby si lékař musí být vědom možnosti dočasného zvýšení koncentrace monoklonálního IgM vlivem rituximabu a jeho podání napláno-

vat tak, aby nedošlo k tomuto jevu (*flare efekt*).

11.2. Léčba periferní neuropatie způsobené monoklonálním imunoglobulinem IgM

Při pomalu progredující neuropatii není léčba vždy nevyhnutelná. U pacientů s progredující neuropatií je doporučena léčba. Při agresivním průběhu se středně těžkou a těžkou neuropatií je vhodná

vstupně léčebná plazmaferéza (obvykle týdenní plazmaferézy po dobu 2–3 měsíců) následovaná konsolidací imunochemoterapií nebo ibrutinibem. Při pomalejším průběhu a mírné neuropatii lze zvážit monoterapii rituximabem.

Při výrazných projevech senzorycké neuropatie je v průběhu chemoterapie doporučena i symptomatická léčba s použitím gabapentinu, pregabalínu a duloxetinu, tyto léky indikuje a předepisuje neurolog.

12. SLEDOVÁNÍ PO LÉČBĚ

Součástí pravidelných kontrol sledování nemocného je anamnéza, fyzikální vyšetření, kontrolní panel odběrů vč. kvantifikace IgM každé 3 měsíce po dobu 2 let, každých 4–6 měsíců po dobu dalších 3 let, a následně v ročních intervalech se speciálním zaměřením na transformaci nemoci, sekundární malignity. Zobrazovací vyšetření (CT nebo PET/CT) je vhodné zopakovat po dokončení léčby v případě vstupního extramedulárního postižení a eventuálně i v jejím průběhu při podezření na nereagující či progredující onemocnění [Castillo, 2016]. U části pacientů s WM může dojít k transformaci do lymfomu vyššího stupně malignity, typicky do difúzního velkobuněčného B lymfomu (DLBCL), v těchto případech je doporučována biopsie tkáně (nejčastěji lymfatické uzliny) a histologická verifikace.

13. DOPORUČENÍ PRO LÉČBU WM

- Pacienty s asymptomatickou formou WM je vhodné pouze sledovat. Je doporučeno aktivní pravidelné celoživotní sledování. Sledování probíhá v tříměsíčních intervalech první 3 roky, poté v půlročních intervalech následujících 2 roky a poté jednou ročně při stabilním stavu (úroveň důkazu IIa, stupeň doporučení B).
- Koncentrace IgM samotná, není indikací k zahájení léčby (úroveň důkazu IIb, stupeň doporučení B).
- U pacientů s hyperviskozitou je indikována výměnná plazmaferéza

před samotným zahájením systémové léčby (úroveň důkazu III, stupeň doporučení B).

- Pacienti se symptomatickou WM by měli být léčeni režimem obsahujícím rituximab a/nebo ibrutinib nebo zanubrutinib (úroveň důkazu Ib, stupeň doporučení A).
- Monoterapie rituximabem je kontraindikována u pacientů s hyperviskozitou před provedením výměnné plazmaferézy. V případě vysoké koncentrace IgM (> 40 g/l) není monoterapie rituximabem vhodná (úroveň důkazu IV, stupeň doporučení C).
- Režim BR (bendamustin, rituximab) je preferovaným režimem pro nově léčené pacienty s velkou nádorovou masou, hyperviskozitou a potřebou rychlého nástupu léčebné odpovědi (úroveň důkazu IV, stupeň doporučení C).
- Režim BDR (bortezomib, dexamethason, rituximab), případně B-DRC (bortezomib, dexamethason, rituximab, cyklofosfamid) je preferovaným režimem pro nově léčené pacienty s velkou nádorovou masou, hyperviskozitou a potřebou rychlého nástupu léčebné odpovědi (úroveň důkazu IV, stupeň doporučení C).
- Režim DRC (dexamethason, rituximab, cyklofosfamid) je alternativou režimu BR pro nově léčené pacienty s malou nádorovou masou, bez hyperviskozity a nevyžadující rychlý nástup léčebné odpovědi, nebo v případě, že je režim BR rizikový (úroveň důkazu IV, stupeň doporučení C).
- Monoterapie ibrutinibem (nebo zanubrutinibem) je alternativou pro pacienty nevhodné k imunochemoterapii (úroveň důkazu IIa, stupeň doporučení B).
- Kombinaci ibrutinib, rituximab lze zvážit pro léčbu WM s nemutovaným (*wild-type*) genem *MYD88^{WT}*. Pro ostatní pacienty s WM toho času chybí dostatek vědeckých důkazů o jednoznačné výhodě kombinační léčby (úroveň důkazu IV, stupeň doporučení C).
- Pacienty v remisi po léčbě je vhodné pravidelně sledovat do symptomatické progresy (úroveň důkazu IV, stupeň doporučení C).

- Udržovací léčba rituximabem po léčbě imunochemoterapií není doporučena u pacientů s WM, kteří dosáhli parciální remisi nebo lepší léčebnou odpověď a/nebo netolerovali rituximab (úroveň důkazu IIb, stupeň doporučení B).
- Léčbu purinovými analogy provází infekční a myelosupresivní komplikace a významně vyšší výskyt sekundárních malignit, a proto není vhodná pro pacienty s nově léčenou WM (úroveň důkazu IIa, stupeň doporučení B).

Léčba druhé a další linie

- Pacienti bez adekvátní odpovědi na režim imunochemoterapie v první linii s přetrvávajícími symptomy nebo pacienti s primárně refrakterní WM mají být léčeni ibrutinibem (zanubrutinibem) (úroveň důkazu IIa, stupeň doporučení B).
- Léčba ibrutinibem je vhodná pro léčbu relapsu pacientů s WM, zejména s přítomností mutace *MYD88* (úroveň důkazu Ib, stupeň doporučení A).
- Kombinaci ibrutinib, rituximab lze zvážit pro léčbu WM s nemutovaným (*wild-type*) genem *MYD88^{WT}*. Pro ostatní pacienty s WM toho času chybí dostatek vědeckých důkazů o jednoznačné výhodě kombinační léčby (úroveň důkazu IV, stupeň doporučení C).
- Opakování režimu imunochemoterapie první linie je možné u pacientů s pozdním relapsem s dlouhým trváním remise (obvykle čas do zahájení další léčby ≥ 3–4 roky) a dobrou tolerancí předchozího režimu (úroveň důkazu IIa, stupeň doporučení B).
- Pacienti se symptomatickým pozdním relapsem by měli znovu dostat režim obsahující rituximab a/nebo ibrutinib nebo zanubrutinib (úroveň důkazu IIa, stupeň doporučení B).
- Režim obsahující bortezomib je potenciální alternativou léčby symptomatického relapsu WM, preferovány jsou režimy s týdenním podáváním bortezomibu v podkožní formě s cílem předejít neurologické toxicitě, doporučována je profylaxe proti reaktivaci HZV (úroveň důkazu IIa, stupeň doporučení B).

- V léčbě relapsu jsou používány režimy obdobné jako v léčbě první linie, ale také režimy obsahující bortezomib (bortezomib rituximab +/- dexamethason), ixazomib, venetoclax idealisib nebo kombinací obinutuzumab, idealisib. Režimy obsahující purinová analoga (např. FR, FCR, CladR) je optimální používat pro léčbu opakovaného relapsu (> 3. linie léčby). Volba režimu vyžaduje komplexní zhodnocení klinického stavu u konkrétního pacienta a také zvážení potenciální možnosti provedení SCT (úroveň důkazu IIa, stupeň doporučení B).
- Pacienty s klinicky asymptomatickým relapsem projevujícím se pouze postupným vzestupem Mlg je vhodné pouze sledovat a léčbu zahájit až v případě klinicky významné progresy WM (úroveň důkazu IV, stupeň doporučení C).
- Mladší pacienti s chemosenzitivním relapsem WM jsou kandidáty pro provedení transplantace (SCT) a měli by být diskutováni s transplantacím centrem (úroveň důkazu III, stupeň doporučení B).

DOPORUČENÍ PRO LÉČBU BING-NEELOVA SYNDROMU

- Asymptomatické pacienty s Bing-Neelovým syndromem je možné jenom pečlivě sledovat (úroveň důkazu IV, stupeň doporučení C).
- Výběr vhodné léčby a její intenzita se řídí klinickým stavem pacienta, lokalizací a formou postižení, dříve použitou léčbou a schopností podstoupit autologní transplantaci. K léčebným možnostem patří vysoké dávky cytostatik s dobrým průnikem hematoencefalickou bariérou (methotrexát, cytosinabinosid), nukleosidová analoga ve standardních dávkách (fludarabin, cladribin a bendamustin) a standardní a vyšší dávky ibrutinibu (úroveň důkazu IIb/III, stupeň doporučení B/C).
- U čistě leptomeningeálního postižení lze individuálně zvážit intratekální chemoterapii. Vhodnější je ale její kombinace s léčbou systémovou (úroveň důkazu IV, stupeň doporučení C).
- Stereotaktická radioterapie v dávkách 30–40 Gy je možnou formou léčby lo-

kalizovaného intraparenchymatózního postižení (úroveň důkazu IV, stupeň doporučení C).

- Intenzivní chemoterapie s konsolidací autologní transplantací by měla být vždy zvažována u mladších pacientů. Optimální přípravný předtransplantační režim není známý. Konsenzuálně jsou preferované režimy používané v léčbě primárních CNS lymfomů (např. režim BCNU/thiotepa) (úroveň důkazu IV, stupeň doporučení C).

V ČR v roce 2021 je použití rituximabu v monoterapii (nebo v kombinaci s ibrutinibem), obinutuzumabu, bortezomibu, bendamustinu, ibrutinibu, ixazomibu, venetoclaxu a idealisibu při léčbě WM možné pouze po schválení revizním lékařem příslušné zdravotní pojišťovny. Zanubrutinib je od roku 2020 registrovaný Evropskou agenturou pro léčivé přípravky (EMA) pro léčbu relabované/refrakterní Waldenströmovy makroglobulinémie po alespoň jedné linii léčby, nebo pro nově léčené pacienty nevhodné k imunochemoterapii. Zanubrutinib není v roce 2021 v České republice registrovaný.

Standardně jsou v ČR pro léčbu Waldenströmovy makroglobulinémie hrazena zatím pouze klasická cytostatika, rituximab v kombinaci s chemoterapií, kortikoidy a fludarabin.

LITERATURA PRO LÉČEBNOU ČÁST

- Abbi KKS, Muzaffar M, Gaudin D, et al. Primary CNS lymphoplasmacytic lymphoma: a case report and review of literature. *Hematol Oncol Stem Cell Ther.* 2013;6(2):76–78.
- Abdallah AO, Atrash S, Muzaffar J, et al. Successful treatment of Bing-Neel syndrome using intrathecal chemotherapy and systemic combination chemotherapy followed by BEAM auto-transplant: a case report and review of literature. *Clin Lymphoma Myeloma Leuk.* 2013;13(4):502–506.
- Adam Z, Krejčí M, Pour L, et al. Obinutuzumab v léčbě pacientky s Waldenströmovou makroglobulinémií netolerující rituximab: popis případu. *Transfuzie Hematol Dnes.* 2021;27(2):160–165.
- Anagnostopoulos A, Giral S. Stem cell transplantation (SCT) for Waldenström's

macroglobulinemia (WM). *Bone Marrow Transplant.* 2002;29:943–947.

- Anagnostopoulos A, Hari PN, Pérez WS, et al. Autologous or allogeneic stem cell transplantation in patients with Waldenström's macroglobulinemia. *Biol Blood Marrow Transplant.* 2006;12(8):845–854.
- Ansell SM, Kyle RA, Reeder CB, et al. Diagnosis and management of Waldenström macroglobulinemia: Mayo stratification of macroglobulinemia and risk-adapted therapy (mSMART) guidelines. *Mayo Clin Proc.* 2010;85:824–833.
- Bachanova V, Burns LJ. Hematopoietic cell transplantation for Waldenström macroglobulinemia. *Bone Marrow Transplant.* 2012;47(3):330–336.
- Barta SK, Li H, Hochster HS, et al. Randomized phase 3 study in low-grade lymphoma comparing maintenance anti-CD20 antibody with observation after induction therapy: A trial of the ECOG-ACRIN Cancer Research Group (E1496). *Cancer.* 2016;122(19):2996–3004.
- Buske C, Hoster E, Dreyling M, et al. The addition of rituximab to front-line therapy with CHOP (R-CHOP) results in a higher response rate and longer time to treatment failure in patients with lymphoplasmacytic lymphoma: results of a randomized trial of the German Low-Grade Lymphoma Study Group (GLSG). *Leukemia.* 2009;23(1):153–161.
- Buske C, Leblond V. How to manage Waldenström's macroglobulinemia. *Leukemia.* 2013;27:762–772.
- Buske C, Sadullah S, Kastiris E, et al. Treatment and outcome patterns in European patients with Waldenström's macroglobulinemia: a large, observational, retrospective chart review. *Lancet Haematol.* 2018;5(7):e299–e309.
- Buske C, Dimopoulos MA, Grunenberg A, et al. Bortezomib in combination with dexamethasone, rituximab and cyclophosphamide (B-DRC) as first-line treatment of Waldenström's macroglobulinemia: results of a prospectively randomized multicenter European phase II trial. *Blood.* 2020;136(Supplement 1):26.
- Buske C, Tedeschi A, Trotman J, et al. Ibrutinib plus rituximab versus placebo plus rituximab for Waldenström's macroglobulinemia: final analysis from the randomized phase III iNNOVATE study. *J Clin Oncol.* 2022;40(1):52–62.
- Cabannes-Hamy A, Lemal R, Goldwirt L, et al. Efficacy of ibrutinib in the treatment of Bing-Neel syndrome. *Am J Hematol.* 2016;91(3):e17–e19.
- Cao Y, Yang G, Hunter ZR, et al. The BCL2 antagonist ABT-199 triggers apoptosis, and augments ibrutinib and idelalisib mediated cytotoxicity in *CXCR4* Wild-type and *CXCR4* WHIM mutated Waldenström macroglobulinemia cells. *Br J Haematol.* 2015;170:134–138.
- Castellani F, Visentin A, Campagnolo M et al.; The Bruton tyrosine kinase inhibitor ibrutinib improves anti-MAG antibody polyneuropathy. *Neurol Neuroimmunol Neuroinflamm.* 2020;7(4):e720.

- Castillo JJ, Kanan S, Meid K, et al. Rituximab intolerance in patients with Waldenström macroglobulinaemia. *Br J Haematol.* 2016;174(4):645–648.
- Castillo JJ, D'Sa S, Lunn MP, et al. Central nervous system involvement by Waldenström macroglobulinaemia (Bing-Neel syndrome): a multi-institutional retrospective study. *Br J Haematol.* 2016;172(5):709–715.
- Castillo JJ, Gustine JN, Meid K, et al. Idelalisib in Waldenström macroglobulinaemia: high incidence of hepatotoxicity. *Leuk Lymphoma.* 2017;58:1002–1004.
- Castillo JJ, Gustine J, Meid K, et al. Bendamustine and bortezomib-containing regimens produce higher response rates and more durable responses versus cyclophosphamide-based therapy in frontline Waldenström macroglobulinemia. *Blood.* 2017;130:1488.
- Castillo JJ, SP. Toward personalized treatment in Waldenström macroglobulinemia. *Hematology Am Soc Hematol Educ Program.* 2017;365–370.
- Castillo JJ, Meid K, Gustine JN, et al. Prospective clinical trial of ixazomib, dexamethasone, and rituximab as primary therapy in Waldenström macroglobulinaemia. *Clin Cancer Res.* 2018;24:3247–3252.
- Castillo JJ, Gustine JN, Meid K, et al. Response and survival for primary therapy combination regimens and maintenance rituximab in Waldenström macroglobulinaemia. *Br J Haematol.* 2018;181:77–85.
- Castillo JJ, Gustine JN, Meid K, Dubeau T, Severns P, Treon SP. Ibrutinib withdrawal symptoms in patients with Waldenström macroglobulinaemia. *Haematologica.* 2018;103:e307–e310.
- Castillo JJ, Gustine JN, Meid K, et al. Multicenter prospective phase II study of venetoclax in patients with previously treated Waldenström macroglobulinaemia. *Blood.* 2018;132(Suppl):2888 (abstr).
- Castillo JJ, Itchaki G, Paludo J, et al. Ibrutinib for the treatment of Bing-Neel syndrome: a multicenter study. *Blood.* 2019;133:299–305.
- Castillo JJ, Treon SP. How we manage Bing-Neel syndrome. *Br J Haematol.* 2019;187:277–285.
- Castillo JJ, Advani RH, Branagan AR, et al. Consensus treatment recommendations from the tenth International Workshop for Waldenström Macroglobulinaemia 2020. *Lancet Haematol.* 2020;7(11):e827–e837.
- Castillo JJ, Meid K, Flynn CA, et al. Ixazomib, dexamethasone, and rituximab in treatment-naive patients with Waldenström macroglobulinemia: long-term follow-up. *Blood Adv.* 2020;4(16):3952–3959. doi:10.1182/bloodadvances.2020001963.
- Castillo JJ, Meid K, Gustine JN, et al. Long-term follow-up of ibrutinib monotherapy in treatment-naive patients with Waldenström macroglobulinemia. *Leukemia; publikováno elektronicky 16. září 2021.* doi:10.1038/s41375-021-01417-9.
- Chen CI, Kouroukis CT, White D, et al. Bortezomib is active in patients with untreated or relapsed Waldenström's macroglobulinemia: a phase II study of the National Cancer Institute of Canada Clinical Trials Group. *J Clin Oncol.* 2007;25(12):1570–1575.
- Clark WF, Rock GA, Buskard N, et al. Therapeutic plasma exchange: an update from the Canadian Apheresis Group. *Ann Intern Med.* 1999;131:453–462.
- D'Sa S, Kersten M J, Castillo JJ, et al. Investigation and management of IgM and Waldenström associated peripheral neuropathies: recommendations from the IWWW8 consensus panel. *Br J Haematol.* 2017;176:728–742.
- Dhedin N, Tabrizi R, Bulabois PE, et al. Hematopoietic stem cell transplantation (HSCT) in Waldenström macroglobulinemia (WM): update of the French experience in 54 cases. *Haematologica.* 2007;92(5):228.
- Dimopoulos MA, Zervas C, Zomas A, et al. Treatment of Waldenström's macroglobulinemia with rituximab. *J Clin Oncol.* 2002;20(9):2327–2333.
- Dimopoulos MA, Hamilos G, Efstathiou E, et al. Treatment of Waldenström's macroglobulinemia with the combination of fludarabine and cyclophosphamide. *Leuk Lymphoma.* 2003;44(6):993–996.
- Dimopoulos MA, Anagnostopoulos A, Kyrtsolis MC, et al. Treatment of relapsed or refractory Waldenström's macroglobulinemia with bortezomib. *Haematologica.* 2005;90(12):1655–1658.
- Dimopoulos MA, Anagnostopoulos A, Kyrtsolis MC, et al. Primary treatment of Waldenström macroglobulinemia with dexamethasone, rituximab, and cyclophosphamide. *J Clin Oncol.* 2007;25(22):3344–3349.
- Dimopoulos MA, Garcia-Sanz R, Gavriatopoulou M, et al. Primary therapy of Waldenström macroglobulinemia (WM) with weekly bortezomib, low-dose dexamethasone, and rituximab (BDR): long-term results of a phase 2 study of the European Myeloma Network (EMN). *Blood.* 2013;122(19):3276–3282.
- Dimopoulos MA, Trotman J, Tedeschi A, et al. Ibrutinib for patients with rituximab-refractory Waldenström's macroglobulinaemia (iINNOVATE): an open-label substudy of an international, multicentre, phase 3 trial. *Lancet Oncol.* 2017;18(2):241–250.
- Dimopoulos MA, Tedeschi A, Trotman J, et al. iINNOVATE Study Group and the European Consortium for Waldenström's Macroglobulinemia. Phase 3 trial of ibrutinib plus rituximab in Waldenström's macroglobulinemia. *N Engl J Med.* 2018;378(25):2399–2410.
- Drew MJ. Plasmapheresis in the dysproteinemias. *Ther Apher.* 2002;6:45–52.
- Furman RR, Eradat H, DiRienzo CG, et al. A Phase II Trial of Ofatumumab in Subjectswith Waldenström's Macroglobulinemia. *Blood.* 2011;118(21):1581–1581.
- Garcia-Sanz R, Dimopoulos MA, Lee H-P, et al. Updated results of the ASPEN trial from a cohort of patients with MYD88 wild-type (MYD88^{WT}) Waldenström macroglobulinemia (WM). *J Clin Oncol.* 2020;38(15_suppl):e20056-e20056.
- Gavriatopoulou M, Garcia-Sanz R, Kastritis E et al. BDR in newly diagnosed patients with WM: final analysis of a phase 2 study after a minimum follow-up of 6 years., *Blood.* 2017;129(4):456–459.
- Gertz MA, Rue M, Blood E, et al. Multicenter phase 2 trial of rituximab for Waldenström macroglobulinemia (WM): an Eastern Cooperative Oncology Group Study (E3A98). *Leuk Lymphoma.* 2004;45(10):2047–2055.
- Gertz MA, Abonour R, Heffner LT, et al. Clinical value of minor responses after 4 doses of rituximab in Waldenström macroglobulinaemia: a follow-up of the Eastern Cooperative Oncology Group E3A98 trial. *Br J Haematol.* 2009;147(5):677–680.
- Gertz MA, Reeder CB, Kyle RA, et al. Stem cell transplant for Waldenström macroglobulinemia: an underutilized technique. *Bone Marrow Transplant.* 2012;47:1147–1153.
- Ghobrial IM, Hong F, Padmanabhan S, et al. Phase II trial of weekly bortezomib in combination with rituximab in relapsed or relapsed and refractory Waldenström macroglobulinemia. *J Clin Oncol.* 2010;28(8):1422–1428.
- Ghobrial IM, Gertz M, Laplant B, et al. Phase II trial of the oral mammalian target of rapamycin inhibitor everolimus in relapsed or refractory Waldenströmmacroglobulinemia. *J Clin Oncol.* 2010;28(8):1408–1414.
- Ghobrial IM, Witzig TE, Gertz M, et al. Long-term results of the phase II trial of the oral mTOR inhibitor everolimus (RAD001) in relapsed or refractory Waldenström Macroglobulinemia. *Am J Hematol.* 2014;89(3):237–242.
- Ghobrial IM, Redd R, Armand P, et al. Phase I/II trial of everolimus in combination with bortezomib and rituximab (RVR) in relapsed/refractory Waldenström macroglobulinemia. *Leukemia.* 2015;29(12):2338–2346.
- Ghobrial IM, Savona MR, Vij R, et al. Final results from a multicenter, open-label, dose-escalation phase 1b/2 study of single-agent oprozomib in patients with hematologic malignancies. *Blood.* 2016 128:2110.
- Gilleece MH, Pearce R, Linch DC, et al. The outcome of haemopoietic stem cell transplantation in the treatment of lymphoplasmacytic lymphoma in the UK: a British Society Bone Marrow Transplantation study. *Hematology.* 2008;13:119–127.
- Gopal AK, Kahl BS, de Vos S, et al. PI3K δ inhibition by idelalisib in patients with relapsed indolent lymphoma. *N Engl J Med.* 2014;370:1008–1018.
- Gustine JN, Meid K, Dubeau T, et al. Ibrutinib discontinuation in Waldenström macroglobulinemia: Etiologies, outcomes, and IgM rebound. *Am J Hematol.* 2018;93(4):511–517.

- Gustine J, Meid K, Dubeau T, et al. Impact of ibrutinib dose intensity on patient outcomes in previously treated Waldenström macroglobulinemia. *Blood*. 2017;130(Suppl 1):4051.
- Hoang-Xuan K, Bessell E, Bromberg J, et al. Diagnosis and treatment of primary CNS lymphoma in immunocompetent patients: guidelines from the European Association for Neuro-Oncology. *Lancet Oncol*. 2015;16(7):e322–e332.
- Hochster H, Weller E, Gascoyne RD, et al. Maintenance rituximab after cyclophosphamide, vincristine, and prednisone prolongs progression-free survival in advanced indolent lymphoma: results of the randomized phase III ECOG1496 Study. *J Clin Oncol*. 2009;27(10):1607–1614.
- Imai F, Fujisawa K, Kiya N, et al. Intracerebral infiltration by monoclonal plasmacytoid cells in Waldenström's macroglobulinemia – case report. *Neurol Med Chir (Tokyo)*. 1995;35(8):575–579.
- Kanan S, Meid K, Treon SP, et al. Clinical characteristics of rituximab intolerance in patients with Waldenström's macroglobulinemia. *Blood*. 2014;124:2610.
- Kapoor P, Ansell SM, Fonseca R, et al. Diagnosis and management of Waldenström macroglobulinemia: Mayo stratification of macroglobulinemia and risk-adapted therapy (mSMART) Guidelines 2016. *JAMA Oncol*. 2017;3(9):1257–1265.
- Kastritis E, Gavriatopoulou M, Kyrtonis MCh, et al. Dexamethasone, rituximab, and cyclophosphamide as primary treatment of Waldenström macroglobulinemia: final analysis of a phase 2 study. *Blood*. 2015;126:1392–1394.
- Kastritis E, Leblond V, Dimopoulos MA, et al. Waldenström's macroglobulinaemia: ESMO Clinical Practice Guidelines for diagnosis, treatment and follow-up. *Ann Oncol*. 2018;29(Suppl 4):iv41–iv50.
- Kastritis E, Dimopoulos MA. Proteasome inhibitors in Waldenström macroglobulinemia. *Hematol Oncol Clin North Am*. 2018;32:829–840.
- Kaščák M, Hájek R, Minařík J, et al. M. Diagnostika a léčba Waldenströmovy makroglobulinemie. *Transfuzie Hematol Dnes*. 2019;25(Suppl. 1):7–33.
- Kaščák M, Kuřová Z, Growková K, et al. Waldenströmova makroglobulinémie v roce 2016: optimalizace imunochemoterapie s cílem minimalizace nežádoucích účinků. *Onkologická Prax*. 2016; 5:291–295.
- Kaščák M, Ďuraš J, Navrátil M, et al. Autologní transplantace kmenových buněk u Waldenströmovy makroglobulinémie. *Transfuzie Hematol Dnes*. 2016;22(1):28–38.
- Katzmán JA, Snyder MR, Rajkumar SV, et al. Long-term biological variation of serum protein electrophoresis M-spike, urine M-spike, and monoclonal serum free light chain quantification: implications for monitoring monoclonal gammopathies. *Clin Chem*. 2011;57(12):1687–1692.
- Kersten MJ, Minnema MC, Vos JM, et al. Ixazomib, rituximab and dexamethasone (IRD) in patients with relapsed or progressive Waldenström's macroglobulinaemia: results of the prospective phase I/II HOVON 124/ECwm-R2 Trial. *Blood*. 2019;134:344.
- Kersten MJ, Amaador K, Minnema MC, et al. Combining ixazomib with subcutaneous rituximab and dexamethasone in relapsed or refractory Waldenström's macroglobulinemia: final analysis of the phase I/II HOVON124/ECWM-R2 study. *J Clin Oncol*. 2022;40(1):40–51.
- Kyriakou C, Canals C, Taghipour G, et al. Autologous stem cell transplantation (ASCT) for patients with Waldenström's macroglobulinaemia: an analysis of 201 cases from the European Bone Marrow Transplant Registry (EBMT). *Haematologica*. 2007;92(S2):228.
- Kyriakou C, Advani RH, Ansell SM, et al. Indications for hematopoietic stem cell transplantation in patients with Waldenström's macroglobulinemia: a consensus project of the EBMT Lymphoma Working Party (LWP)/ European Consortium for Waldenström's Macroglobulinemia (ECWM)/International Waldenström's Macroglobulinemia Foundation (IWMF). *Blood*. 2017;130:2026.
- Kyriakou C, Canals C, Sibon D, et al. High-dose therapy and autologous stem-cell transplantation in Waldenström macroglobulinemia: the Lymphoma Working Party of the European Group for Blood and Marrow Transplantation. *J Clin Oncol*. 2010;28(13):2227–2232.
- Laribi K, Poulain S, Willems L et al. Bendamustine plus rituximab in newly-diagnosed Waldenström macroglobulinaemia patients. A study on behalf of the French Innovative Leukaemia Organization (FILO). *Br J Haematol*. 2019;186(1):146–149.
- Laszlo D, Andreola G, Rigacci L, et al. Rituximab and subcutaneous 2-chloro-2'-deoxyadenosine as therapy in untreated and relapsed Waldenström's macroglobulinemia. *Clinical Lymphoma Myeloma & Leukemia*. 2011;11(1):130–132.
- Leblond V, Johnson S, Chevret S, et al. Results of a randomized trial of chlorambucil versus fludarabine for patients with untreated Waldenström macroglobulinemia, marginal zone lymphoma, or lymphoplasmacytic lymphoma. *J Clin Oncol*. 2013;31(3):301–307.
- Leblond V, Kastritis E, Advani R, et al. Treatment recommendations from the Eighth International Workshop on Waldenström's Macroglobulinemia. *Blood*. 2016;128(10):1321–1328.
- Leleu X, Soumerai J, Roccaro A, et al. Increased incidence of transformation and myelodysplasia/acute leukemia in patients with Waldenström macroglobulinemia treated with nucleoside analogs. *J Clin Oncol*. 2009;27(2):250–255.
- NCCN Guidelines Version 1.2018 Waldenström's Macroglobulinemia/Lymphoplasmacytic lymphoma. Dostupné on-line na: https://www.nccn.org/professionals/physician_gls/default.aspx#site.
- Mahmood A, Sodano D, Dash A, et al. Therapeutic plasma exchange performed in tandem with hemodialysis for patients with M-protein disorders. *J Clin Apher*. 2006;21(2):100–104.
- Malkani RG, Tallman M, Gottardi-Littell N, et al. Bing-Neel syndrome: an illustrative case and a comprehensive review of the published literature. *J Neurooncol*. 2010;96(3):301–312.
- Mason C, Savona S, Rini JN, et al. Ibrutinib penetrates the blood brain barrier and shows efficacy in the therapy of Bing Neel syndrome. *Br J Haematol*. 2017;179(2):339–341.
- Menke MN, Fekete GT, McMeel JW, et al. Ophthalmologic techniques to assess the severity of hyperviscosity syndrome and the effect of plasmapheresis in patients with Waldenström's macroglobulinemia. *Clin Lymphoma Myeloma*. 2009;9:100–103.
- Minnema MC, Kimby E, D'Sa S, et al. Guideline for the diagnosis, treatment and response criteria for Bing-Neel syndrome. *Haematologica*. 2017;102(1):43–51.
- Munshi NC, Barlogie B. Role for high-dose therapy with autologous hematopoietic stem cell support in Waldenström's macroglobulinemia. *Semin Oncol*. 2003;30:282–285.
- Olszewski AJ, Treon SP, Castillo JJ. Comparative effectiveness of rituximab-based immunochemotherapy in Waldenström's macroglobulinemia (WM). *Blood*. 2016;128:2986.
- Olszewski AJ, Chen C, Gutman R, et al. Comparative outcomes of immunochemotherapy regimens in Waldenström macroglobulinaemia. *Br J Haematol*. 2017;179:106–115.
- Owen RG, Kyle RA, Stone MJ, et al. Response assessment in Waldenström macroglobulinaemia: update from the VIth International Workshop. *Br J Haematol*. 2013;160(2):171–176.
- Owen RG, McCarthy H, Rule S, et al. Acabrutinib monotherapy in patients with Waldenström macroglobulinemia: a single-arm, multicentre, phase 2 study. *Lancet Haematol*. 2020;7(2):e112–e121.
- Paludo J, Abeykoon JP, Hesse AB, et al. Bendamustine and rituximab versus dexamethasone, rituximab and cyclophosphamide in patients with Waldenström macroglobulinemia (WM). *Blood*. 2016;128:2968.
- Paludo J, Abeykoon JP, Kumar S, et al. Dexamethasone, rituximab and cyclophosphamide for relapsed and/or refractory and treatment-naïve patients with Waldenström macroglobulinemia. *Br J Haematol*. 2017;179(1):98–105.
- Pika T, Hegenbart U, Flodrova P, et al. First report of ibrutinib in IgM-related amyloidosis: few responses, poor tolerability, and short survival. *Blood*. 2018;131(3):368–371.

- Rezvani AR, Maloney DG. Rituximab resistance. *Best Pract Res Clin Haematol.* 2011;24:203–216.
- Rummel MJ, Niederle N, Maschmeyer G, et al. Bendamustine plus rituximab versus CHOP plus rituximab as first-line treatment for patients with indolent and mantle-cell lymphomas: an open-label, multicentre, randomised, phase 3 non-inferiority trial. *Lancet.* 2013;381(9873):1203–1210.
- Rummel MJ, Lerchenmüller C, Hensel M, et al. Two years rituximab maintenance vs observation after first line treatment with bendamustine plus rituximab (B-R) in patients with Waldenström's macroglobulinaemia (MW): results of a prospective, randomised, multicentre phase 3 study (the StiL NHL7-2008 MAINTAIN trial). *Blood.* 2019;134(suppl 1):343.
- Saad S, Wang TJC. Neurocognitive deficits after radiation therapy for brain malignancies. *Am J Clin Oncol.* 2015;38:634–640.
- Salles G, Seymour JF, Offner F, et al. Rituximab maintenance for 2 years in patients with high tumour burden follicular lymphoma responding to rituximab plus chemotherapy (PRIMA): a phase 3, randomised controlled trial. *Lancet.* 2011;377(9759):42–51.
- Shimizu K, Fujisawa K, Yamamoto H, et al. Importance of central nervous system involvement by neoplastic cells in a patient with Waldenström's macroglobulinemia developing neurologic abnormalities. *Acta Haematologica.* 1993;90:206–208.
- Sidiqi MH, Buadi FK, Dispenzieri A et al.; Autologous stem cell transplant for IgM-associated amyloid light-chain amyloidosis. *Biol Blood Marrow Transplant.* 2019;25(3):e108–e111.
- Simon, L, Fitsiori A, Lemal R, et al. Bing-Neel syndrome, a rare complication of Waldenström macroglobulinemia: analysis of 44 cases and review of the literature. A study on behalf of the French Innovative Leukemia Organization (FILO). *Haematologica.* 2015;100(12):1587–1594.
- Sklavenitis-Pistofidis R, Capelletti M, Liu CJ et al.; Bortezomib overcomes the negative impact of *CXCR4* mutations on survival of Waldenstrom macroglobulinemia patients. *Blood.* 2018;132(24):2608–2612.
- Souchet-Compain L, Nguyen S, Choquet S, et al. Primary therapy of Waldenström macroglobulinemia with nucleoside analogue-based therapy. *Clin Lymphoma Myeloma Leuk.* 2013;13:227–230.
- Souchet L, Levy V, Ouzegdouh M, et al. Efficacy and long-term toxicity of the rituximab-fludarabine-cyclophosphamide combination therapy in Waldenstrom's macroglobulinemia. *Am J Hematol.* 2016;91(8):782–786.
- Stone MJ, Bogen SA. Evidence-based focused review of management of hyperviscosity syndrome. *Blood.* 2012;119:2205–2208.
- Tam CS, Wolf M, Prince HM, et al. Fludarabine, cyclophosphamide, and rituximab for the treatment of patients with chronic lymphocytic leukemia or indolent non-Hodgkin lymphoma. *Cancer.* 2006;106(11):2412–2420.
- Tam CS, LeBlond V, Novotny W, et al. A head-to-head Phase III study comparing zanubrutinib versus ibrutinib in patients with Waldenström macroglobulinemia. *Future Oncol.* 2018;14(22):2229–2237.
- Tam CS, Opat S, D'Sa S, et al. A randomised phase 3 trial of Zanubrutinib versus Ibrutinib in symptomatic Waldenström macroglobulinaemia: the ASPEN study. *Blood.* 2020;136:2038–2050.
- Tedeschi A, Benevolo G, Varettoni M, et al. Fludarabine plus cyclophosphamide and rituximab in Waldenstrom macroglobulinemia: an effective but myelosuppressive regimen to be offered to patients with advanced disease. *Cancer.* 2012;118(2):434–443.
- Tedeschi A, Picardi P, Ferrero S, et al. Bendamustine and rituximab combination is safe and effective as salvage regimen in Waldenström macroglobulinemia. *Leuk Lymphoma.* 2015;56(9):2637–2642.
- Tedeschi A, Picardi P, Goldaniga MC, et al. Long term toxicity and follow-up of Waldenstrom's macroglobulinemia patients after salvage treatment with fludarabine cyclophosphamide rituximab or bendamustine and rituximab. *Blood.* 2015;126:3958.
- Tomowiak C, Poulain S, Herbaux C, et al. on behalf of the FILO Group, Obinutuzumab and idelalisib in symptomatic patients with relapsed/refractory Waldenström macroglobulinemia. *Blood Adv.* 2021;5(9):2438–2446.
- Tournilhac O, Leblond V, Tabrizi R, et al. Transplantation in Waldenstrom's macroglobulinemia – the French experience. *Semin Oncol.* 2003;30:291–296.
- Treon SP, Emmanouilides C, Kimby E, et al. Extended rituximab therapy in Waldenström's macroglobulinemia. *Ann Oncol.* 2005;16(1):132–138.
- Treon SP, Branagan AR, Hunter Z, et al. Paradoxical increases in serum IgM and viscosity levels following rituximab in Waldenström's macroglobulinemia. *Ann Oncol.* 2004;15(10):1481–1483.
- Treon SP, Hunter ZR, Matous J, et al. Multi-center clinical trial of bortezomib in relapsed/refractory Waldenstrom's macroglobulinemia: results of WMCTG Trial 03-248. *Clin Cancer Res.* 2007;13(11):3320–3325.
- Treon SP, Soumerai JD, Branagan AR, et al. Thalidomide and rituximab in Waldenstrom macroglobulinemia. *Blood.* 2008;112(12):4452–4457.
- Treon SP, Soumerai JD, Branagan AR et al., Lenalidomide and Rituximab in Waldenstrom's Macroglobulinemia. *Clin Cancer Res.* 2009;15(1):355–360. doi: 10.1158/1078-0432.CCR-08-0862.
- Treon SP, Branagan AR, Ioakimidis L, et al. Long-term outcomes to fludarabine and rituximab in Waldenström macroglobulinemia. *Blood.* 2009;113:3673–3678.
- Treon SP, Ioakimidis L, Soumerai JD, et al. Primary therapy of Waldenström macroglobulinaemia with bortezomib, dexamethasone, and rituximab: WMCTG clinical trial 05-180. *J Clin Oncol.* 2009;27:3830–3835.
- Treon SP, Hanzis C, Manning RJ, et al. Maintenance rituximab is associated with improved clinical outcome in rituximab naïve patients with Waldenstrom macroglobulinaemia who respond to a rituximab-containing regimen. *Br J Haematol.* 2011;154(3):357–362.
- Treon SP, Hanzis C, Tripsas C, et al. Bendamustine therapy in patients with relapsed or refractory Waldenström's macroglobulinemia. *Clin Lymphoma Myeloma Leuk.* 2011;11(1):133–135.
- Treon SP, Hunter ZR. A new era for Waldenstrom macroglobulinemia: *MYD88 L265P*. *Blood.* 2013;121(22):4434–4436.
- Treon SP, Tripsas CK, Meid K, et al. Carfilzomib, rituximab, and dexamethasone (CaRD) treatment offers a neuropathy-sparing approach for treating Waldenström's macroglobulinemia. *Blood.* 2014;124(4):503–510.
- Treon SP, Tripsas ChK, Meid K, et al. Ibrutinib in previously treated Waldenström's macroglobulinemia. *N Engl J Med.* 2015;372:1430–1440.
- Treon SP, Gustine J, Meid K, et al. Ibrutinib is highly active as first line therapy in symptomatic Waldenstrom's macroglobulinemia. *Blood.* 2017;130:2767.
- Treon SP, Meid K, Gustine J, et al. Long-term follow-up of previously treated patients who received ibrutinib for symptomatic Waldenström's macroglobulinemia: update of pivotal clinical trial. *Blood.* 2017;130:2766.
- Treon SP, Gustine J, Meid K, et al. Ibrutinib monotherapy in symptomatic, treatment-naïve patients with Waldenström macroglobulinemia. *J Clin Oncol.* 2018;36(27):2755–2761.
- Treon SP, Meid K, Gustine J, et al. Ibrutinib monotherapy produces long-term disease control in previously treated Waldenström's macroglobulinemia: Final report of the Pivotal trial (NCT01614821). *Hematol Oncol.* 2019;37(Suppl):184–185(abstr 135).
- Treon SP, Xu L, Guerrero ML, et al. Genomic landscape of Waldenström macroglobulinemia and its impact on treatment strategies. *J Clin Oncol.* 2020;38(11):1198–1208.
- Tripsas C, Ioakimidis LI, Hunter ZR, et al. Comparative response assessment by total serum IgM and IgM M-component in Waldenstrom's macroglobulinemia. *J Clin Oncol.* 2012;30:e18575.
- Trotman J, Opat S, Gottlieb D, et al. Zanubrutinib for the treatment of patients with Waldenström macroglobulinemia: three years of follow-up. *Blood.* 2020;136:2027–2037.
- Van Cauwenberge MG, Depreter B, Dumoulin EN, et al. Bing-Neel syndrome: Two unexpected cases and a review of the literature. *Neurol Sci.* 2015;356(1–2):19–26.

- van Oers MHJ, Van Glabbeke M, Teodorovic I, et al. Chimeric antiCD20 monoclonal antibody (rituximab; Mabthera) in remission induction and maintenance treatment of relapsed/resistant follicular nonHodgkin's lymphoma: a phase III randomized intergroup clinical trial. *Blood*. 2004;104:41A.
- Varettoni M, Marchioni E, Bonfichi M, et al. Successful treatment with rituximab and bendamustine in a patient with newly diagnosed Waldenström's macroglobulinemia complicated by Bing-Neel syndrome. *Am J Hematol*. 2015;90(8):e152–e153.
- Vesole DH, Richter J, Biran N, et al. Carfilzomib as salvage therapy in Waldenström macroglobulinemia: a case series. *Leuk Lymphoma*. 2018;59(1):259–261.
- Wagner-Johnston ND, Schuster SJ, de Vos S, et al. Long-term follow-up of idelalisib monotherapy in patients with double refractory marginal zone lymphoma or lymphoplasmacytic lymphoma/ Waldenström's macroglobulinemia. *Blood*. 2019;134(suppl):4006.

SEZNAM POUŽITÝCH ZKRATEK

AIHA – autoimunitní hemolytická anémie
anti GM-1 – protilátky proti gangliosidům
anti-MAG – protilátky proti glykoproteinům asociovaným s myelinem
ASCT – autologní transplantace
B2M – beta-2-mikroglobulin
BCNU – carmustin
BNP – natriuretický peptid (brain natriuretic peptide)
BNS – Bing-Neelův syndrom
BR – bendamustin, rituximab
CAD – nemoc chladových aglutininů
CD – antigenní znak (cluster of differentiation)
CladR – cladribin, rituximab
CNS – centrální nervový systém
CR – kompletní remise
CT – výpočetní tomografie
DLBCL – difúzní velkobuněčný B lymfom
DRC – dexamethason, rituximab, cyklofosfamid
EMG – elektromyelogram

fVIII – koagulační faktor VIII
FCR – fludarabin, cyklofosfamid, rituximab
FISH – fluorescenční in situ hybridizace
FLC – volné lehké řetězce
FR – fludarabin, rituximab
GMT – gamm glutamyl transferáza
Gy – gray
HD-AraC – vysokodávkovaný cytosinarabinosid
HD-MTX – vysokodávkovaný methotrexát
Hg – hemoglobin
HIV – lidský virus získané imunodeficience
HR – hazard ratio
HVS – hyperviskózní syndrom
HZV – virus herpes zoster
IgA – imunoglobulin třída A
IgG – imunoglobulin třídy G
IgM – imunoglobulin třídy M
Inf. – infuze
IPSSWM – mezinárodní prognostický skórovací systém pro nemocné s Waldenströmovou makroglobulinémií
ITP – imunitní trombocytopenie
i.v. – nitrožilně
LDH – laktát dehydrogenáza
LPL – lymfoplasmocytární lymfom
MGUS – monoklonální gamapatie nejasného významu
MIg – monoklonální imunoglobulin
MUT – mutovaný
MR – minimální léčebná odpověď
MRI – nukleární magnetická rezonance
NCS – elektrofyziologické vyšetření vodivosti nervů (nerve conduction studies)
PAT – přímý antiglobulinový test
PCR – polymerázová řetězová reakce
PD – progrese nemoci
PET – pozitronová emisní tomografie
PNP – periferní polyneuropatie
p.o. – per os
PR – parciální remise
RR WM – relabovaná refrakterní Waldenströmova makroglobulinémie
SD – stabilní nemoc
SCT – transplantace kostní dřeně
TnI – troponin I
TnT – troponin T

USG – ultrasonografie
VGPR – velmi dobrá parciální remise
VR – bortezomib, dexamethason
vWCH – vonWillebrandova choroba
vWf:RCo – funkční aktivita ristocetin kofaktoru
WHIM – syndrom vrozeného imunodeficitu Warts, Hypogammaglobulinemia, Infections and Myelokathexis
WM – Waldenströmova makroglobulinémie

PODĚKOVÁNÍ

Děkujeme recenzentům jednotlivých kapitol, členům předsednictva CMG a zástupcům KLS podílejícím se na přípravě doporučení. Souhrn doporučení 2021 pro diagnostiku a léčbu Waldenströmovy makroglobulinémie (WM)

PODÍL AUTORŮ NA RUKOPISU

M.K. – napsání rukopisu, revize rukopisu
 R.H., J.M. – napsání dílčí části rukopisu, revize rukopisu
 T.J. – revize rukopisu
 D.B., A.J., V.M., L.P., M.T. – připomínky, revize rukopisu

KONFLIKT ZÁJMŮ

R.H. – honoráře, přednášky, konzultace a finanční podpora od firmy Janssen
 M.K., J.M., T.J., Z.A., D.B., A.J., V.M., L.P. a M.T. – nemají v souvislosti se vznikem a přípravou rukopisu žádný konflikt zájmů

Doručeno do redakce dne: 17. 1. 2022.

prof. MUDr. Roman Hájek, CSc.
 Klinika hematooonkologie
 FN Ostrava
 17. listopadu 1790
 708 52 Ostrava – Poruba
 e-mail: roman.hajek@fno.cz