proLékaře.cz | 6.9.2025

doi: 10.48095/cctahd2021226

POEMS syndrom – vzácné onemocnění asociované s monoklonální gamapatií a polyneuropatií: diagnostika a terapie

POEMS syndrome – a rare disease associated with monoclonal gammopathy and polyneuropathy: diagnosis and treatment

Král Z., Krejčí Marta, Pour L., Štork M., Krejčí Martin, Sandecká V., Adam Z.
Interní hematologická a onkologická klinika LF MU a FN Brno

SOUHRN: POEMS syndrom je vzácné onemocnění asociované s přítomností monoklonální gamapatie a polyneuropatie. Klinické projevy jsou pestré, obvykle je přítomna organomegalie, endokrinopatie, kožní změny a další symptomy. Článek shrnuje symptomy, diagnostická kritéria a terapii POEMS syndromu z pohledu roku 2020.

KLÍČOVÁ SLOVA: POEMS syndrom

SUMMARY: POEMS syndrome is rare disease associated with the presence of monoclonal gammopathy and polyneuropathy. Clinical symptoms are variable and may include organomegaly, endocrinopathy and skin changes among many. In this article, we present a recent overview of symptoms, diagnostic criteria and therapy of POEMS syndrome (2020).

KEY WORDS: POEMS syndrome

ÚVOD

POEMS syndrom je vzácné onemocnění, které je asociované s klonální plazmocelulární proliferací. Název tohoto onemocnění je akronymum složené z prvních písmen nejčastějších projevů nemoci, který vytvořil Bardwick v roce 1980 [1]. Jsou to první písmena následujících anglických termínů:

- ***P**olyneuropathy* – polyneuropatie;
- ***O**rganomegaly* – organomegalie;
- ***E**ndokrinopathy* – endokrinopatie;
- ***M**onoclonal gammopathy* – monoklonální gamapatie;
- ***S**kin changes* – kožní změny [1].

Je nutné připomenout, že pro potvrzení diagnózy POEMS syndromu nejsou nezbytné všechny tyto příznaky. Existují další známky této nemoci, které nejsou začleněné do akronymu POEMS – jedná se zejména o následující: edém papily optického nervu, zvýšený objem extravaskulární tekutiny, osteosklerotická ložiska. Z laboratorních hodnot jsou pak mimo monoklonální gamapatii často přítomné trombocytóza či erytrocytóza a také zvýšená hodnota vaskulárního endoteliálního růstového faktoru (VEGF), což predisponuje k alteraci plicních funkcí a k trombózám.

Dále existuje vzácná varianta Castlemanovy nemoci asociovaná s POEMS syndromem [2]. V literatuře se můžeme také vzácně setkat s termínem osteosklerotický myelom. Tento pojem se používá pro případy pacientů s monoklonální gamapatií a osteosklerotickými ložisky, u nichž se nepodaří prokázat další znaky POEMS syndromu. Ve většině případů prokázaného POEMS syndromu jsou přítomná také osteosklerotická ložiska. POEMS syndrom je sice vzácnou nemocí, ale přesto na toto téma najdeme v české a slovenské odborné literatuře řadu publikací [3–11].

Etiopatogeneze POEMS syndromu není jasná. Od mnohočetného myelomu jej odlišují dominující příznaky neuropatické, dále endokrinní dysfunkce a retence tekutin. Pokud je dostupná metoda detekující VEGF v séru, tak je v případě POEMS syndromu vždy prokázána zvýšená hladina VEGF. Plazmatické hladiny VEGF korelují sice se závažností choroby [12–15], ale na druhé straně zvýšená hladina VEGF není etiologickým faktorem, což vyplývá z absence jednoznačného efektu léčby založené na anti-VEGF terapii (bevacizumab). VEGF ovlivňuje endoteliální buňky, zvyšuje jejich vaskulární permeabilitu a je klíčovým cytokinem neoangiogeneze.

proLékaře.cz | 6.9.2025

Tab. 1. Kritéria POEMS syndromu publikovaná v roce 2019 [29].

Povinná velká kritéria	1. polyneuropatie, obvykle demyelinizační
	2. monoklonální imunoglobulin obvykle s lehkým řetězcem lambda
Nepovinná velká kritéria	3. Castlemanova choroba
	4. osteosklerotická ložiska
	5. zvýšená plazmatická hladina vaskulárního endoteliálního růstového faktoru
Malá kritéria	6. organomegalie (splenomegalie, hepatomegalie, lymfadenopatie)
	7. zvýšený extravaskulární objem (edémy, pleurální výpotek, ascites)
	8. endokrinopatie (adrenální, tyreoidní, pituitární, gonadální, paratyreoidní, pankreatická)
	9. kožní změny typu hyperpigmentace, hypertrichóza, hemangiomy, pletorea, akrocyanóza, flush, bílé nehty
	10. edém papily zrakového nervu
	11. trombocytóza/erytrocytóza
Další příznaky	úbytek hmotnosti, pocení, plicní hypertenze, restriktivní plicní porucha, trombotická diatéza, snížená hodnota vitaminu B_{12}

Diagnóza POEMS se považuje za prokázanou, pokud jsou prokázána první dvě povinná velká kritéria, alespoň jedno ze tří velkých, ale nepovinných kritérií, a jedno ze šesti malých kritérií.
Existuje verze Castlemanovy nemoci s POEMS znaky, zde nemusí být prokazatelný monoklonální imunoglobulin.

VEGF je tvořen osteoblasty a tkáňovými makrofágy včetně plazmatických buněk [13]. Doposud jsou známy dva cytokiny, které regulují tvorbu VEGF, což jsou IL-1β a IL-6 [16–22]. Stimulující roli má také IL-12 a jeho hladina též koreluje s aktivitou nemoci [23]. Plazmatické buňky, které jsou pokladem POEMS syndromu, v 95 % exprimují lehké řetězce lambda [24].

STANOVENÍ DIAGNÓZY POEMS SYNDROMU

Stanovení diagnózy je založeno na klinických projevech a laboratorních hodnotách, jak dokumentuje tab. 1. Obvykle je základem pro pátrání po POEMS syndromu průkaz neuropatie a monoklonální gamapatie. Pro POEMS svědčí dále přítomnost trombocytózy, anasarky anebo edému papily optického nervu. Na POEMS je vhodné pomýšlet u všech pacientů s chronickou inflamatorní demyelinizační polyneuropatií (CIDP), která se při standardní léčbě dále horší. Základem je průkaz vysoké hodnoty VEGF, pokud je tato metoda k dispozici, a hlavně přítomnost osteosklerotických ložisek [25,26]. Standardním krokem je také vyšetření kostní dřeně metodou trepanobiopsie a hledání změn, které jsou pro POEMS syndrom typické [27]. Zvýšený počet trombocytů provází asi 54 % případů POEMS a jen 1,5 % pacientů s CIDP [28]. V případě analýzy VEGF se diskutuje, jakou hranici považovat za optimální pro stanovení POEMS. Názory se liší, je udávané rozpětí hodnot od 200 pg/ml (specificita 95 %; senzitivita 68 %) až po 1 920 pg/ml (specificita 98 %; senzitivita 73 %). Protože POEMS syndrom nemá žádný jednoznačný znak, dle něhož by ho bylo možné identifikovat, používají se pro jeho stanovení mezinárodně akceptovaná kritéria. Tab. 1 uvádí diagnostická POEMS kritéria z roku 2019 dle Dispenzieri et al. [29].

V tab. 2 jsou uváděné projevy POEMS syndromu a jejich četnost, jedná se o sumarizaci údajů z několika publikovaných větších klinických studií [29–31]. U pacienta s podezřením na POEMS je tedy nutné vyšetřit celý kožní povrch, pátrat po hyperpigmentacích, hemangiomech, hypertrichóze, akrocyanóze a bílých nehtech. Někdy se popisují i sklerodermoidní změny kůže či její atrofie [32]. Syndrom POEMS také mohou provázet plicní potíže, pokud ale dominuje neurologické postižení omezující hybnost, tak se dušnost a další respirační příznaky nemusí manifestovat. Pacienti s POEMS mají vyšší riziko arteriálních či venózních trombóz. Tyto komplikace postihují kolem 20 % nemocných a mohou vést k závažným cerebrovaskulárním následkům. Medián intervalu mezi stanovením diagnózy neuropatie a vznikem cerebrovaskulární příhody byl 23 měsíců. Rizikovým faktorem pro vznik cerebrovaskulární příhody je trombocytóza [29]. Z laboratorních znaků je důležitá absence cytopenie. Polovina pacientů s POEMS syndromem mívá trombocytózu či erytrocytózu.

Pro stanovení diagnózy se standardně provádí trepanobioptický odběr kostní dřeně z lopaty kosti kyčelní k imunohistochemickému vyšetření. Hodnotící patolog se musí zaměřit na více znaků než pouze na průkaz klonálních plazmocytů. V histologickém hodnocení válečku kostní dřeně je často zřetelná hyperplazie megakaryocytů s tvorbou megakaryocytárních klastrů. Trombocytóza může sice připomínat myeloproliferativní nemocnění, ale to lze obvykle odlišit pomocí absence mutací genu *JAK2V617F*.

Asi třetina pacientů nemá prokazatelné klonální plazmatické buňky ve válečku kostní dřeně. To jsou obvykle případy pacientů se solitárními ložisky nebo vícečetnými ložisky plazmocytomů ve dřeni, bez přítomnosti difuzní infiltrace kostní dřeně.

proLékaře.cz | 6.9.2025

Dvě třetiny pacientů s POEMS mají v necílené kostní biopsii prokazatelné klonální plazmatické buňky, které jsou v 91 % typu lambda. Jejich počet je však nevelký, medián počtu klonálních plazmocytů je jen 5 %. Někdy jsou popisovány v kostní dřeni lymfoidní agregáty s lemem plazmatických buněk. Pouze asi v 12 % POEMS případů bylo vyšetření válečku kostní dřeně bez typických znaků tohoto syndromu, tedy bez průkazu klonálních plazmocytů, bez průkazu agregátů lymfocytů s plazmocytárním lemem a bez megakaryocytární hyperplazie [27].

Dalším typickým znakem je přítomnost endokrinopatie. V kritériích se doporučuje nespokojit se při stanovení diagnózy s častou thyreoidní endokrinopatií či s přítomností diabetes mellitus. Doporučuje se provést širší endokrinologické vyšetření. Nejčastější endokrinní poruchou u POEMS syndromu je hypogonadizmus, teprve poté následují poruchy funkce štítné žlázy a porucha glukózového metabolizmu. Nejméně častá je insuficience nadledvinek. Většina pacientů však má několik endokrinopatií současně [33].

Osteosklerotická ložiska provázejí 95 % případů, jeden takový případ ilustruje obr. 1. Některá ložiska jsou jasně sklerotická, zatímco jiná mohou být lytická se sklerotickým lemem, nebo smíšená. Zobrazení pomocí CT vyšetření je obvykle dostatečně informativní, zatímco zobrazení pomocí FDF-PET/CT může mít variabilní výsledky. Vychytávání FDG je vyšší ve smíšených ložiscích než v ložiscích čistě osteosklerotických [34–36]. POEMS syndrom však může způsobit také plicní hypertenzi, restrikční poškození plic, či zhoršení difuzní plicní kapacity [29].

Tab. 2. Příznaky POEMS syndromu a jejich frekvence stanovená na základě velkých retrospektivních studií [29–31].

Skupina příznaků	Příznak	Četnost
polyneuropatie		100 %
organomegalie	celkem	45–85 %
	hepatomegalie	24–78 %
	splenomegalie	22–70 %
	lymfadenopatie	26–74 %
	Castlemanova choroba	11–25 %
endokrinopatie	celkem	67–84 %
	snížená hladina pohlavních hormonů a gonadotropinů (hypogonadismus)	55–89 %
	snížená funkce nadledvinek (hypokortikalismus)	16–33 %
	zvýšená hladina prolaktinu	5–20 %
	gynekomastie anebo galaktorea	12–18 %
	diabetes mellitus	3–36 %
	snížená funkce štítné žlázy	9–67 %
monoklonální gamapatie		100 %
kožní změny (*skin changes*)	celkem	68–89 %
	hyperpigmentace	46–93 %
	akrocyanóza a pletora	19 %
	hemangiom/teleangiektázie	9–35 %
	hypertrichóza	26–74 %
edém papily optického nervu		29–64 %
zvýšení extravazálního objemu	jakékoliv zvýšení extravazálního objemu	29–87 %
	edémy končetin	24–87 %
	ascites	7–54 %
	pleurální výpotek	3–43 %
	perikardiální výpotek	1–64 %
kostní ložiska		27–97 %
trombocytóza		54–88 %
erytrocytóza		12–19 %
snížená difuzní plicní kapacita		> 15 %
plicní hypertenze		36 %
úbytek hmotnosti > 10 %		37 %

LÉČBA

Pro léčbu je zásadní zodpovědět otázku, zda je difuzně infiltrována kostní dřeň klonálními plazmatickými buňkami, nebo zda klonální plazmatické buňky jsou soustředěny v nečetných osteosklerotických ložiscích, na které je možné zacílit radioterapii. Léčebnou rozvahu ilustruje schéma 1. Kvalitní zhodnocení vzorku kostní dřeně, získaného trepanobiopsií, má tady zásadní důležitost.

V případě absence difuzního postižení kostní dřeně v necílené kostní biopsii je léčbou volby radioterapie – cílené ozáření ložisek plazmocytomů (jednoho až dvou, výjimečně i tří ložisek v kosti). Po radioterapii obvykle dochází ke zmínění příznaků nemoci. Klinická léčebná odpověď se ale nedostavuje ihned po ukončení ozáření, ale až v průběhu několika měsíců po ukončení léčby. Zcela výjimečně může mít cílená radioterapie i kurativní efekt. Dle publikovaných dat vedla tato léčba v 52 % případů k 4le-

proLékaře.cz | 6.9.2025

tému bezpříznakovému přežití, přičemž celkové 10leté přežití bylo dosaženo u více než 50 % nemocných [37,38].

LÉČBA POEMS SYNDROMU S DIFUZNÍM POSTIŽENÍM KOSTNÍ DŘENĚ

V případně diseminovaného onemocnění, tedy pokud je prokázána infiltrace kostní dřeně klonálními plazmocyty či jsou přítomny další známky POEMS syndromu, je nutno použít systémovou léčbu. Pokud jsou zřetelná velká kostní ložiska, je možné ji kombinovat s radioterapií. Při rozhodování je nutné brát v úvahu, že například zřetelné zlepšení neurologických symptomů nenastává dříve, než po 6 měsících od ukončené systémové léčby. Zlepšování se může postupně objevovat v 2.–3. roce od ukončené léčby.

Zlepšení ostatních projevů, jako je anasarka, edém papily či kožní změny, se objevuje dříve. Tab. 3 přináší informace o léčbě dle Dispenzieri [29].

Z klasických cytostatik byla nejvíce používána alkylační cytostatika. Perorální léčba alkylačními cytostatiky (melfalan a další) dosahovala až u 50 % nemocných s POEMS syndromem hematologickou léčebnou odpověď (pokles koncentrace monoklonálního imunoglobulinu pod 50 % vstupní hodnoty). Pokles hodnoty VEGF, pokud byla u těchto pacientů vyšetřena, byl popsán také relativně často, až u 100 % léčených. Alespoň částečné neurologické zlepšení bylo zaznamenáno téměř u 100 %, byť v některých případech bylo pouze minimální [39].

S rozvojem vysokodávkované chemoterapie a následným provedením autologní transplantace krvetvorných buněk u mnohočetného myelomu a u AL-amyloidózy byla tyto léčebná alternativa testována také u POEMS syndromu. Dle četných publikací se jeví, že by tato léčebná možnost mohla být úspěšnější než klasická chemoterapie, i když svůj vliv na lepší výsledky vysokodávkované chemoterapie oproti standardní léčbě měla jistě i selekce nemocných pro tuto léčbu. U POEMS syndromu byl používán melfalan ve stejných dávkách jako pro léčbu mnohočetného myelomu, tedy 140–200 mg/m^2 [40].

Pro léčbu POEMS syndromu byly použity i další léky, standardně podávané pacientům s mnohočetným myelomem, tedy lenalidomid, thalidomid, bortezomib. Tyto léky mimo jiné snižují hladiny VEGF a tumor nekrotizujícího faktoru (TNF). Počet léčebných odpovědí stano-

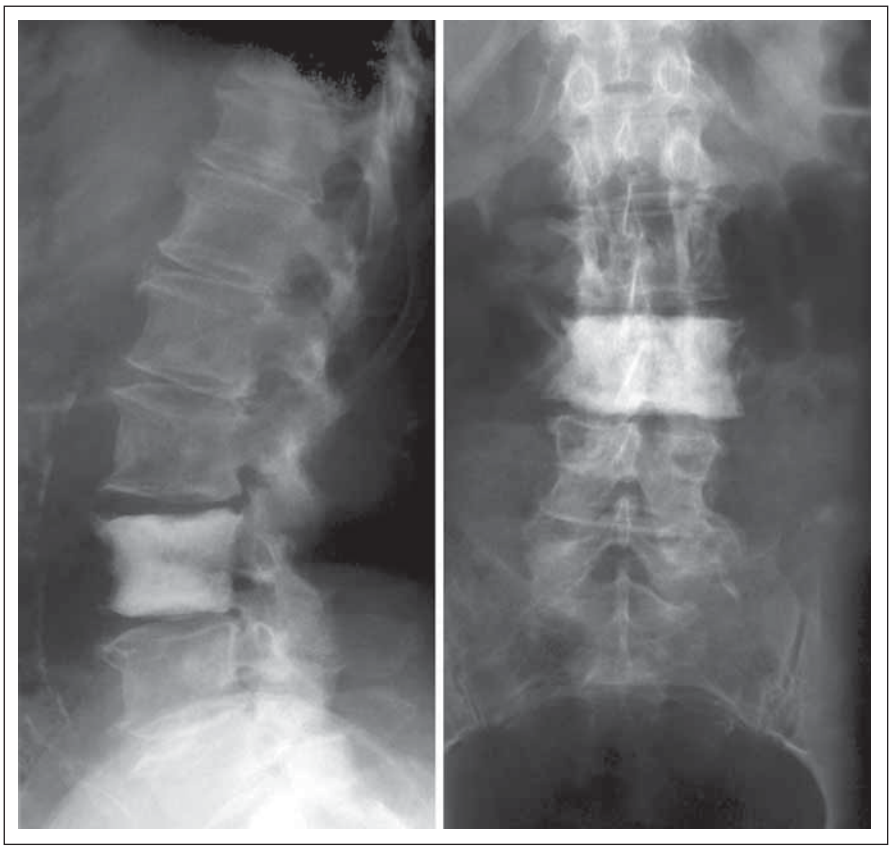

Obr. 1. Osteosklerotické změny bederního obratle u pacientky s POEMS syndromem.

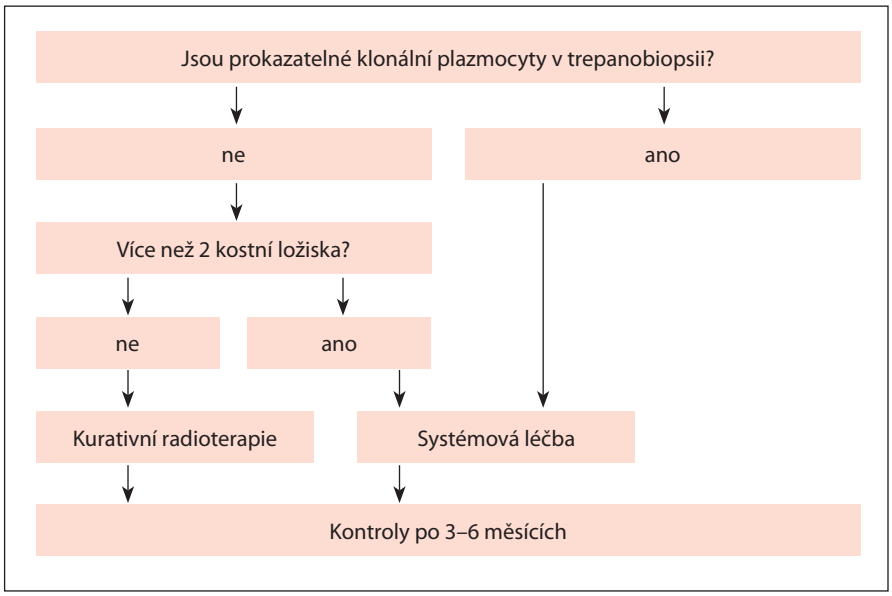

Schéma 1. Léčba POEMS syndromu s několika osteosklerotickými ložisky bez difúzního postižení kostní dřeně.

proLékaře.cz | 6.9.2025

Tab. 3. Přehled používaných léčebných postupů pro nemocné s POEMS syndromem – mezinárodní doporučení z roku 2019 [29].

radioterapie	50–70 % signifikantní klinické zlepšení
melfalan-dexametazon	75 % pacientů mělo hematologickou léčebnou odpověď;
	> 50 % alespoň částečně neurologické zlepšení.
glukokortikosteroidy	50 % pacientů mělo signifikantní klinické zlepšení
cyklofosfamid – dexametazon	> 50 % pacientů mělo klinické zlepšení
vysokodávkovaná chemoterapie s podporou transplantace autologních krvetvorných buněk (ASCT)	100 % přeživších pacientů mělo klinické zlepšení
thalidomid-dexametazon	popsány léčebné odpovědi, ale není doporučováno pro riziko zhoršení neuropatie
lenalidomid-dexametazon	75–95 % pacientů mělo klinické zlepšení
bortezomib v kombinaci	kombinace bortezomibu, cyklofosfamidu a dexametazonu byla účinná, ale je spojena s rizikem zhoršení neuropatie, proto použití až v rámci druhé linie
bevacizumab	nebyl prokázán jednoznačný přínos pro pacienty

vených dle změn koncentrace monoklonálního imunoglobulinu se udává kolem 76 %, počet léčebných odpovědí, hodnocených dle poklesu VEGF, se udává kolem 88 %. Alespoň částečné klinické zlepšení vykazuje většina léčených. Při použití lenalidomidu je však třeba určité opatrnosti a volit vhodnou profylaxi, protože je zde zvýšené riziko trombembolické příhody, dané vlastnostmi lenalidomidu a vlastnostmi onemocnění [41]. Často jsou také používané režimy obsahující bortezomib [42,43]. Daratumumab se z hlediska tolerance zdá nadějným lékem [44,45]. V odborné literatuře jsme našli jen jednu zmínku o přínosu carfilzomibu, který byl použit poté, co se při léčbě lenalidomidem rozvinula cévní mozková příhoda [46]. Lze očekávat, že se v odborné literatuře o léčbě POEMS syndromu budou objevovat zprávy o výsledcích podání dalších léků, používaných u mnohočetného myelomu. Zpočátku byla naděje vkládána do aplikace bevacizumabu, ale tato terapie měla u POEMS syndromu rozporuplné výsledky a není doporučována pro standardní použití. Současné možnosti léčby POEMS syndromu shrnuje tab. 3.

SLEDOVÁNÍ PO UKONČENÍ LÉČBY

Na rozdíl od ostatních běžných monoklonálních gamapatií se v případě POEMS syndromu sledují nejen koncentrace monoklonálního imunoglobulinu, ale pokud je to dostupné, tak i hladiny VEGF [47]. Kontrolní vyšetření pomocí FDG-PET/CT je možno použít v případě, že při vyšetření před zahájením léčby alespoň jedno ložisko akumulovalo FDG [7]. Neurologické klasifikace pro hodnocení vývoje neurologického postižení je vhodné použít ve srovnávacích klinických studiích. U pacientů léčených mimo klinické studie není klasifikace potíží nemocného zásadním přínosem. Vzhledem k tomu, že nemoc se vyvíjí pomaleji než mnohočetný myelom, jsou doporučené intervaly sledování po ukončení léčby delší než u pacientů s myelomem, obvykle 3–6 měsíců.

ZÁVĚR

POEMS syndrom je vzácné onemocnění asociované s klonální plazmocelulární proliferací s přítomností monoklonální gamapatie a polyneuropatie, klinické projevy jsou pestré, obvykle jsou přítomné organomegalie, endokrinopatie a další symptomy. Článek shrnuje symptomy, diagnostická kritéria a terapii POEMS syndromu platné v roce 2020.

Literatura

1. Bardwick PA, Zvaifler NJ, Gill GN, et al. Plasma cell dyscrasia with polyneuropathy, organomegaly, endocrinopathy, M protein, and skin changes: the POEMS syndrome. Report on two cases and a review of the literature. Medicine. 1980;59:311–322.
2. Kang J, Yang F, Zhang HY, et al. POEMS syndrome associated with Castleman disease: a case report and literature review. Neuroimmunal Neuroinflammation. 2014;1:40–43.
3. Křížová J, Mazárová V, Válek J, et al. Crow-Fukase (POEMS) syndrom. Vnitř Lék. 1995;41:400–402.
4. Zemanová M. POEMS syndrom – multifokální osteosklerotický plazmocytom s polyneuropatií. Onkologická Péče. 2006;10:26–29.
5. Doubek M, Křivanová A, Adam Z. „POEMS" syndrom: popis případu. Vnitř Lék. 1999;45:15–117.
6. Opíchalová D, Ščudla V, Vomáčka J, et al. Multifokální osteosklerotický plazmocytom s polyneuropatií – POEMS syndrom. Česká Revmatol. 2001;9:31–34.
7. Minařík J, Ščudla V, Bačovský J. Comparison of imaging methods in POEMS syndrome. Biomedical Pap Med Fac Univ Palacky Olomouc Czech Rep. 2012;156:52–57.
8. Minařík J, Zemanová M, Bačovský J, et al. POEMS syndrom. Vnitř Lék. 2008;54:566–567.
9. Minařík J, Ščudla V, Bačovský J, et al. Monitorování VEGF v průběhu POEMS syndromu. Transfuze Hematol Dnes. 2010;16(Suppl. 2):114.
10. Pika T, Minařík J, Piková K, et al. Osteosklerotická forma mnohočetného myelomu a POEMS syndrom – diagnostické aspekty. Osteologický Bulletin. 2015;20:84.
11. Turčanová-Koprušáková M, Kurča A. Paraproteinemické neuropatie. Neurolog Prax. 2016;17:28–33.
12. Soubrier M, Guillon R, Dubost JJ, et al. Arterial obliteration in POEMS syndrome: possible role of vascular endothelial growth factor. J Rheumatol. 1998;25:813–815.
13. Nishi J, Arimura K, Utsunomiya A, et al. Expression of vascular endothelial growth factor in sera and lymph nodes of the plasma cell

proLékaře.cz | 6.9.2025

type of Castleman's disease. Br J Haematol. 1999;104:482–485.
14. Niimi H, Arimura K, Jonosono M, et al. VEGF is causative for pulmonary hypertension in a patient with crow- Fukase (POEMS) syndrome. Intern Med. 2000;39:1101–1104.
15. Scarlato M, Previtali SC, Carpo M, et al. Polyneuropathy in POEMS syndrome: role of angiogenic factors in the pathogenesis. Brain. 2005;128:1911–1920.
16. Kanai K, Kuwabara S, Misawa S, et al. Failure of treatment with anti-VEGF monoclonal antibody for long-standing POEMS syndrome. Intern Med. 2007;46:311–313.
17. Straume O, Bergheim J, Ernst P. Bevacizumab therapy for POEMS syndrome. Blood. 2006;107:4972–4973.
18. Dietrich PY, Duchosal MA. Bevacizumab therapy before autologous stem-cell transplantation for POEMS syndrome. Ann Oncol. 2008;19:595.
19. Badros A, Porter N, Zimrin A. Bevacizumab therapy for POEMS syndrome. Blood. 2005;106:1135–1136.
20. Ohwada C, Nakaseko C, Sakai S, et al. Successful combination treatment with bevacizumab, thalidomide and autologous PBSC for severe POEMS syndrome. Bone Marrow Transplant. 2009;43:739–740.
21. Samaras P, Bauer S, Stenner-Liewen F, et al. Treatment of POEMS syndrome with bevacizumab. Haematologica. 2007;92:1438–1439.
22. Sekiguchi Y, Misawa S, Shibuya K, et al. Ambiguous effects of anti-VEGF monoclonal antibody (bevacizumab) for POEMS syndrome. J Neurol Neurosurg Psychiat. 2013;84:1346–1348.
23. Kanai K, Sawai S, Sogawa K, et al. Markedly upregulated serum interleukin-12 as a novel biomarker in POEMS syndrome. Neurology. 2012;79:575–582.
24. Brown R, Ginsberg L. POEMS syndrome: clinical update. J Neurol. 2019;266:268–277.
25. Alberti MA, Martinez-Yelamos S, Fernandez A, et al. 18F-FDG PET/CT in the evaluation of POEMS syndrome. Eur J Radiol. 2010;76: 180–182.
26. Glazebrook K, Guerra Bonilla FL, Johnson A, et al. Computed tomography assessment of bone lesions in patients with POEMS syndrome. Eur Radiol. 2015;25:497–504.
27. Dao LN, Hanson CA, Dispenzieri A, et al. Bone marrow histopathology in POEMS syndrome: a distinctive combination of plasma cell, lymphoid and myeloid findings in 87 patients. Blood. 2011;117:6438–6444.
28. Naddaf E, Dispenzieri A, Mandrekar J, et al. Thrombocytosis distinguishes POEMS syndrome from chronic inflammatory demyelinating polyneuropathy. Muscle Nerve. 2015;52: 658–659.
29. Dispenzieri A. POEMS Syndrome: 2019 Update on diagnosis, risk-stratification, and management. Am J Hematol. 2019;94:812–827.
30. Dispenzieri A, Kyle RA, Lacy MQ, et al. POEMS syndrome: definitions and long-term outcome. Blood. 2003;101:2496–2506.
31. Ghandi GY, Basu R, Dispenzieri A, et al. Endocrinopathy in POEMS syndrome: the Mayo Clinic experience. Mayo Clin Proc. 2007;82:836–842.
32. Kumar S, Singh M, Thakur V, et al. Cutaneous manifestations as a clue to the diagnosis of POEMS syndrome. Postgrad Med J. 2018;94:668–669.
33. Caimari F, Keddie S, Lunn MP, et al. Prevalence and course of endocrinopathy in POEMS syndrome. J Clin Endocrinol Metab. 2019;104: 2140–2146.
34. Glazebrook K, Guerra Bonilla FL, Johnson A, et al. Computed tomography assessment of bone lesions in patients with POEMS syndrome. Eur Radiol. 2015;25:497–504.
35. Alberti MA, Martinez-Yelamos S, Fernandez A, et al. 18F-FDG PET/CT in the evaluation of POEMS syndrome. Eur J Radiol. 2010;76:180–182.
36. Pan Q, Li J, Li F, et al. Characterizing POEMS syndrome with 18F-Fludeoxyglucose positron emission tomography/computed tomography. J Nucl Med. 2015;56:1334–1337.
37. Humeniuk MS, Gertz MA, Lacy MQ, et al. Outcomes of patients with POEMS syndrome treated initially with radiation. Blood. 2013;122:66–73.
38. Suh YG, Kim YS, Suh CO, et al. The role of radiotherapy in the management of POEMS syndrome. Radiat Oncol. 2014;9:265–266.
39. Li J, Zhang W, Jiao L, et al. Combination of melphalan and dexamethasone for patients with newly diagnosed POEMS syndrome. Blood. 2011;117:6445–6449.
40. Saini NY, Patel RD, Varma A, et al. Long-term durable efficacy of autologous stem cell transplantation in POEMS syndrome. Am J Hematol. 2019;94:E72–E74.
41. Zagouri F, Kastritis E, Gavriatopoulou M, et al. Lenalidomide in patients with POEMS syndrome: a systematic review and pooled analysis. Leuk Lymphoma. 2014;55:2018–2023.
42. He H, Fu W, Du J, Jiang H, et al. Successful treatment of newly diagnosed POEMS syndrome with reduced-dose bortezomib based regimen. Br J Haematol. 2018;181:126–128.
43. Gavriatopoulou M, Musto P, Caers J, European myeloma network recommendations on diagnosis and management of patients with rare plasma cell dyscrasias. Leukemia. 2018;32:1883–1898.
44. Khan M, Stone K, van Rhee F. Daratumumab for POEMS syndrome. Mayo Clin Proc. 2018;93:542–544.
45. Gavriatopoulou M, Ntanasis-Stathopoulos I, Fotiou D, et al. Upfront daratumumab with lenalidomide and dexamethasone for POEMS syndrome. Hemasphere. 2020;4:e381.
46. Mitsutake A, Matsumoto H, Hatano K. Lenalidomide-induced ischemic cerebrovascular disease in polyneuropathy, organomegaly, endocrinopathy, monoclonal gammopathy, and skin changes syndrome. J Stroke Cerebrovasc Dis. 2018;27:e102–e103.
47. Jang HS, Parratt JDE, Tsang VHM, et al. Serum vascular endothelial growth factor (VEGF) level can be used as a diagnostic marker in POEMS syndrome. Pathology. 2018;50:674–676.

PODÍL AUTORŮ NA PŘÍPRAVĚ RUKOPISU

KZ – příprava rukopisu
KM, PL, ŠM, KM, SV, ZA – korekce a revize rukopisu

ČESTNÉ PROHLÁŠENÍ AUTORŮ

Autoři práce prohlašují, že v souvislosti s tématem, vznikem a publikací tohoto článku nejsou ve střetu zájmů a vznik ani publikace článku nebyly podpořeny žádnou farmaceutickou firmou.

Do redakce doručeno dne 10. 11. 2020.
Přijato po recenzi dne 15. 12. 2020.

prof. MUDr. Zdeněk Adam, CSc.
Interní hematologická a onkologická klinika
LF MU a FN Brno
Jihlavská 20, 625 00 Brno
e-mail: adam.zdenek@fnbrno.cz