

# Toxoplazma a imunodeficience, kazuistika

Obr A<sup>1</sup>, Papajík T<sup>1</sup>, Urbanová R<sup>1</sup>, Indrák K<sup>1</sup>, Buriánková E<sup>2</sup>, Ptáček J<sup>2</sup>

<sup>1</sup>Hemato-onkologická klinika LF UP a Fakultní nemocnice Olomouc,

<sup>2</sup>Klinika nukleární medicíny LF UP a Fakultní nemocnice Olomouc

*Transfuzní Hematol. dnes, 20, 2014, No. 1, p. 13–18*

## SOUHRN

Popisujeme případ 34letého muže po autologní transplantaci PKB pro DLBCL, který byl asi 4 měsíce po převodu PKB došetřován pro teploty, nárůst velikosti pravé tonzily, zvětšení krčních uzlin, kašel, bolesti v krku, dušnost. Postupně se k potížím přidala i porucha hybnosti pravé horní končetiny, retence moči, došlo k rozvoji organického psychosyndromu s atakami somnolence střídající se s atakami neklidu. Podle provedeného celotělového PET/CT byla FDG akumulována v nepravidelných kondenzacích obou plicních křídel. Kultivační vyšetření z periferní krve i z BAL byla opakovaně negativní. Na MRI mozku byla popsána dvě ložiska hypomyelinizace. Až v punktátu mozkomíšního moku byla prokázána PCR pozitivita prvoka *Toxoplasma gondii*. Na cílené antitoxoplazmové terapii postupně došlo k zlepšení klinického stavu a vymizení potíží. Nyní, necelých 6 let od autologní transplantace periferních krvetvorných buněk (PKB), přetrvává kompletní remise lymfomu, bez následků proběhlé toxoplazmové infekce.

## KLÍČOVÁ SLOVA

toxoplazmóza, imunodeficit, autologní transplantace periferních kmenových buněk

## SUMMARY

**Obr A, Papajík T, Urbanová R, Indrák K, Buriánková E, Ptáček J**

### **Toxoplasma and immunodeficiency**

We describe case of 34-year old man after autologous stem cell transplantation. He was examined because of fever, progression of right tonsil size, cervical lymphadenopathy, cough, neck pain, dyspnoea about 4 months after transfer of stem cells. Progressively movement dysfunction of right upper limb, urine retention, organic brain syndrome with attacks of somnolence alternate with attacks of anxiety were developed. On whole body PET/CT scan was accumulation of FDG in irregular condensations in both lung sides. Results of cultivation from peripheral blood and BAL were negative repetitively. Two demyelinating lesions were described on MRI of brain. PCR positivity of *Toxoplasma* was proved in cerebrospinal fluid. Extinction of ailments and health of the patient was improving during targeted antitoxoplasmic therapy. Nowadays, almost 6 years after stem cell transplantation, patient is still in complete remission of lymphoma without any consequence of toxoplasmic infection.

## KEY WORDS

toxoplasmosis, immunodeficiency, autologous stem cell transplantation

## ÚVOD

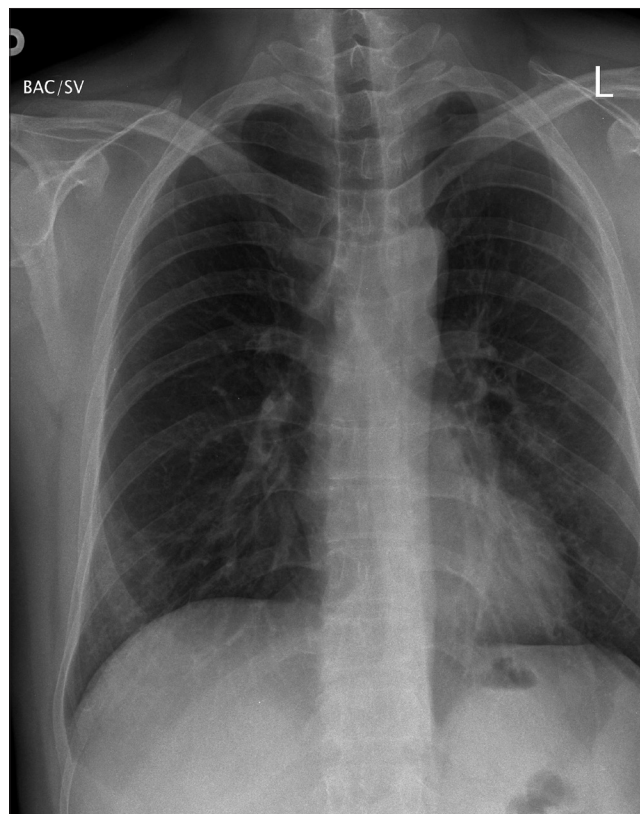
Prvoka *Toxoplasma gondii*, původce toxoplazmózy, popsali nezávisle na sobě v roce 1908 vědci Charles Nicolle, Louis Manceaux a Alfonso Splendore. Netušili, že tento parazit zaujme badatele, lékaře i psychology po několik generací. Za 100 let od objevu toxoplazmy bylo vydáno více než 20 000 publikací věnujících se této problematice (1).

Nákaza se přenáší konzumací tepelně nedostatečně upraveného masa nebo kontaktem s kočičími fekáliemi. U vrozené formy dochází k infekci transplantátním přenosem. U této formy nákazy je zvláště nebezpečný její možný teratogenní efekt (2). Toxoplazmou je promožena jedna třetina až jedna polovina populace (3, 4). Běžný průběh onemocnění je asymptomatický, případně nese znaky lehké virózy se zvýšenou teplotou či

únavou (5). V popředí může být nárůst velikosti lymfatických uzlin. Těžký průběh infekce můžeme pozorovat u imunokompromitovaných jedinců. Parazit může vyvolat encefalitidu či neuropatii, poškození myokardu, hepatopatii, poruchu vnitřního akustického aparátu či chorioretinitidu. Nejnovější výzkumy spojují toxoplazmózu se vznikem nádorů mozku, poruchami pozornosti či hyperaktivitou, obsedantně-kompulzivní poruchou nebo schizofrenií (6, 7, 8).

### POPIS PŘÍPADU

Popisujeme případ 34letého muže, jehož první potíže se objevily v listopadu 2006. Muž přišel na ORL kliniku pro asi 5 týdnů trvající zvětšení pravé tonzily a pravostranných krčních lymfatických uzlin, současně měl známky infekce dýchacích cest (kašel, zarudnutí v krku), později i pocit dušnosti. Pro podezření na bakteriální infekci mu byla předepsána perorální antibiotika (penicilin). Pro neúčinnost antimikrobiální terapie a progresi velikosti tonzily byl o několik dní později hospitalizován na lůžkovém oddělení ORL, kde byla zahájena aplikace intravenózních antibiotik (cefuroxim axetil), avšak bez zlepšení. Proto byla indikována diagnostická pravostranná tonsilektomie. Histologicky byl identifikován CD20 pozitivní difúzní B-velkobuněčný lymfom (DLBCL). Pacient byl s touto diagnózou odeslán do hematologické ambulance. Během jednoho týdne od diagnózy byly provedeny odběry na upřesnění diagnózy lymfomu a prognózy nemocného z periferní krve a kostní dřeně a bylo realizováno vstupní PET/CT vyšetření, kde byla popsána významná (max. SUV 6,9) akumulace 2-[18F] fluoro-2-deoxy-D-glukózy (FDG) v levé patrové mandli, bilaterálně v krčních uzlinách, v lymfatických uzlinách axil a třísel bilaterálně, dále splenomegalie (bez zvýšené akumulace radioizotopu) a nespecifický nález aktivity kostní dřeně. Imunofenotypizačně byl v kostní dřeni popsán klon nádorových B-lymfocytů svědčící pro DLBCL. Po zhodnocení rozsahu choroby a prognostických ukazatelů s mírně zvýšenou hladinou beta2-mikroglobulinu (B2M) (3,31 mg/l) a sérové thymidinkinázy (sTK) (11,5 IU/l) byl mladý muž indikován k intenzivní imunochemoterapii. Po ukončení léčby 1. linie ale kontrolní PET/CT prokázalo PET+ reziduum v oblasti krčních lymfatických uzlin. Vzhledem k nedosažení PET negativní kompletní remise po absolvování protinádorové terapie a vzhledem ke vstupně nepříznivým prognostickým ukazatelům byl nemocný indikován k autologní transplantaci krvetvorných buněk (auto-SCT). Převod periferních kmenových buněk krvetvorby (PKB) po přípravném chemoterapeutickém režimu BEAM podstoupil v květnu 2007. Potransplantační

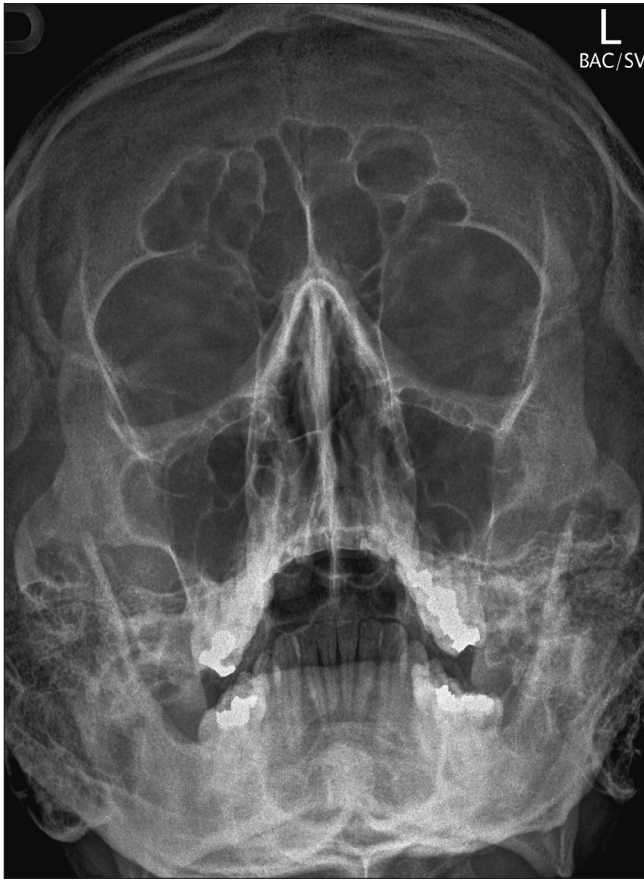

Obr. 1 Vstupní rtg srdce a plic.

období proběhlo bez závažné komplikace. 15. den po transplantaci PKB byl propuštěn do domácí péče ve stabilizovaném stavu s plně obnovenou krvetvorbou.

Den +82 po převodu PKB přišel pacient do hematologické ambulance na pravidelnou kontrolu. Popisoval asi týden trvající zvýšené teploty do 38 °C, které se opakovaly každé odpoledne. Po užití paracetamolu teplota vždy klesla. Jiné potíže nepopisoval. Při fyzikálním vyšetření neměl žádné známky infekce. V laboratorních výsledcích byla nalezena jen mírně zvýšená hladina C reaktivního proteinu (CRP) 41,0 mg/l a laktátdehydrogenázy (LDH) 4,54  $\mu$ kat/l. V krevním obraze byla jenom mírná leukopenie 3,42  $\times 10^9/l$  s deplecí lymfocytů 0,65  $\times 10^9/l$  a mírná anémie s koncentrací hemoglobinu 127 g/l. Na kontrolním rentgenovém snímku hrudníku a paranazálních dutin nebyly přítomny žádné známky infiltrace (obr. 1 a 2).

Pro podezření na infekci virového původu nebyla antibiotika podávána a po náležitém poučení byl pacient propuštěn domů. Následující den se opětovně dostavil do hematologické ambulance. Tentokrát s teplotami 39 °C bez účinné odpovědi na perorální antipyretika. K manifestaci nemoci se již přidaly suchý kašel, duš-



**Obr. 2** Vstupní rtg paranazálních dutin.

nost i při menší námaze a únavový syndrom. K došetření výše popsaných potíží byl odeslán k hospitalizaci na Hemato-onkologickou kliniku v Olomouci. Výsledky vstupních laboratorních vyšetření uvádíme zde (tučně jsou zvýrazněny abnormální hodnoty):

Krevní obraz: Leukocyty pr. [WBC] B: **2,70** x 10<sup>9</sup>/l, Trombocyty pr. [PLT] B: 330 x 10<sup>9</sup>/l,

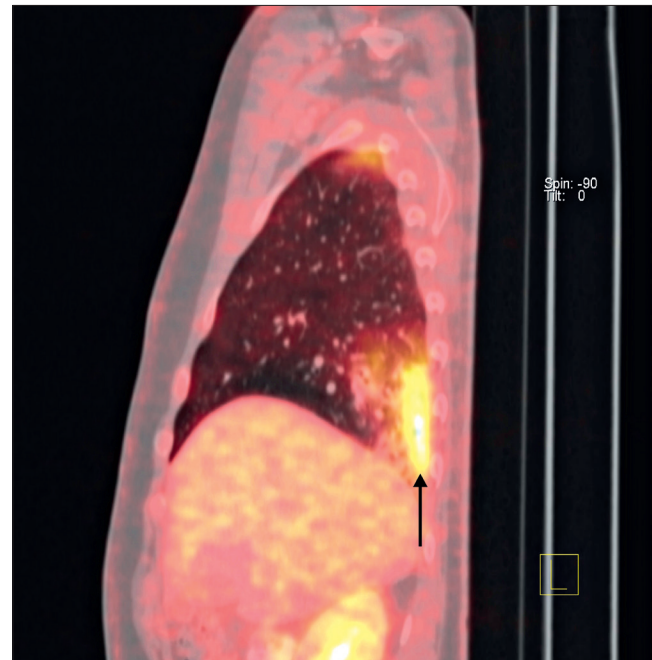
Diferenciální rozpočet bílé krevní řady – absolutní počty: Lymfocyty B: **0,50** x 10<sup>9</sup>/l, Monocyty: 0,30 x 10<sup>9</sup>/l, Neutrofilů: 1,80 x 10<sup>9</sup>/l, Eozinofil: 0,10 x 10<sup>9</sup>/l, Bazofil: 0,00 x 10<sup>9</sup>/l.

Biochemická vyšetření – mineralogram, renální funkce, jaterní testy byly v normě: Natrium: 140 mmol/l, Kalium: 3,86 mmol/l, Chloridy: 102 mmol/l, Magnézium: 0,89 mmol/l, LDH: **4,54**  $\mu$ kat/l, CRP: **53,0** mg/l.

Klinická symptomatologie byla podobná, jako při vzniku onemocnění. Mírná anémie, leukopenie s lymfocytopenií, lehce elevovaná hladina CRP a vyšší hladina LDH mohly kromě jiného odpovídat aktivitě základního hematologického onemocnění. Z těchto důvodů

jsme indikovali kontrolní celotělové PET/CT vyšetření k vyloučení časného relapsu lymfomu. Na snímcích však byla prokázána jen zvýšená akumulace FDG v nepravidelných kondenzátech v obou plicních křídlech (max. SUV 5,4). Tato ložiska charakterově svědčila nejspíše pro zánětlivou infiltraci (obr. 3). Vzhledem k negativním výsledkům kultivací, nepřítomnosti protilátek akutní fáze proti virům (EBV, CMV, HSV1 a 2, VZV) a patogenům způsobujícím atypické pneumonie, byl pacient indikován k bronchoalveolární laváži (BAL). Vzorky z vyšetření však neprokázaly jakýkoliv mikrobiální záchyt v kultivacích, sérologických či amplifikačních vyšetřovacích metodách. V BAL byla vyloučena také přítomnost původců atypických pneumonií včetně mykobakterie, legionelly či pneumocysty.

I přes kombinovanou ATB, antivirovou a antimykotickou terapii výše popsané potíže i nadále progredovaly. Nově se přidaly potíže neurologického rázu – porucha hybnosti pravé horní končetiny, retence moči, došlo k rozvoji organického psychosyndromu s atakami somnolence střídajícími se s atakami nekvidu. Neurologem byly tyto projevy popsány spíše jako známky meningeální iritace a byla indikována magnetická rezonance (MRI) mozku (obr. 4). Na snímcích byla popsána nespecifická ložiska hypomyelinizace nejspíše v souvislosti s prodělanou léčbou, která neměla charakter zánětlivých infiltrátů. Pro neuspokojivou



**Obr. 3** PET/CT hrudníku s akumulací FDG v nepravidelných infiltrátech obou plicních křidel.

korelaci MRI nálezu s celkovým klinickým stavem nemocného jsme provedli diagnostickou lumbální punkcí. Ve vzorku likvoru byla imunofenotypizačně popsána převaha granulocytů, sérologické vyšetření na borrelii a chlamydie bylo negativní. Co ale posunulo naši diagnostiku výrazně vpřed, byl nález PCR pozitivní DNA toxoplazmy v mozkomíšním moku.

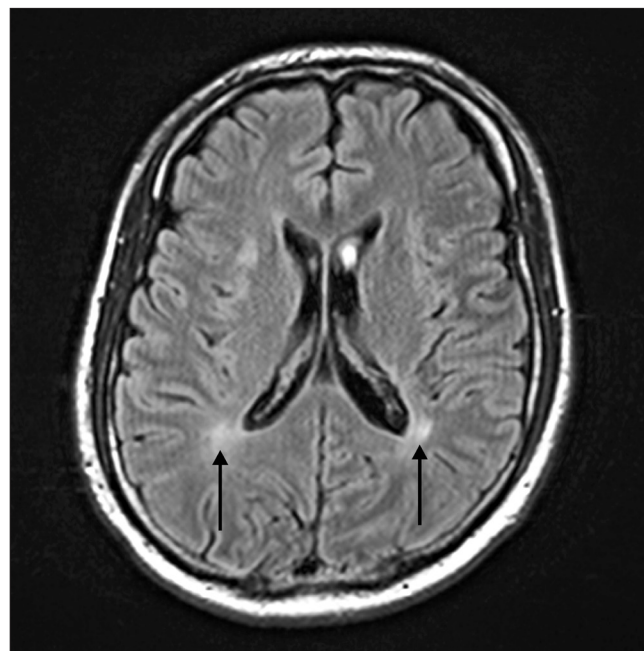
Po obdržení výsledku byla okamžitě zahájena cílená intravenózní léčba kombinací sulfametoxazolem a trimethoprimem (1920 mg/den), klindamycinem (2400 mg/den) a perorálním pyrimetaminem (100 mg/den). I přes specifickou antiinfekční terapii neurologické potíže nadále progredovaly. Vyústěním zhoršujícího se stavu byl rozvoj ataky křečí až pod obrazem epiparoxysmu typu grand-mal, při kterém nemocný aspiroval tablety. Tato dramatická komplikace vyústila v dechovou tíseň s hyposaturací  $O_2$  na úrovni 87 %. Po bronchoskopické extrakci tablety z dýchacích cest byl nemocný převezen na Kliniku anesteziologie, resuscitace a intenzivní medicíny (KARIM), a intubován. I přes vysazení medikamentózního tlumení došlo na řízené ventilaci k prohlubování kvantitativních změn vědomí až k obrazu soporu.

Po 3 dnech intenzivní péče na Klinice anesteziologie, resuscitace a intenzivní medicíny došlo k překvapivému zlepšení stavu s nástupem spontánní ventilace bez nutnosti oxygenoterapie. Pacient byl extubován a po zlepšení klinického stavu odeslán zpět na Hematoonkologickou kliniku. Během následujících 10 dnů jsme pokračovali v protiinfekční a podpůrné léčbě, nemocný začal aktivně rehabilitovat. Po výrazném zlepšení celkového klinického obrazu byl pacient na udržovací perorální antitoxoplazmové terapii pyrimetaminem (50 mg/den) propuštěn do domácí péče. Následně je pravidelně ambulantně kontrolován, klinický stav i laboratorní nálezy nesvědčí pro recidivu infektu ani pro relaps základní choroby. Dávka pyrimetaminu byla postupně redukována a půl roku od proběhlé infekce byl vysazen. Při kontrole v naší ambulanci po necelých 6 letech od transplantace PKB přetrvává kompletní remise základní choroby. Toxoplazmóza kromě přítomnosti IgG protilátek nezanechala u našeho úspěšně léčeného pacienta žádné trvalé následky.

## DISKUSE

Jak je z předešlého patrné, cesta k finální diagnóze toxoplazmové infekce byla poměrně obtížná. Úvodní symptomatologie připomínala příznaky aktivity lymfomu. Proto jsme v první řadě v diferenciální diagnóze uvažovali o možném časném relapsu DLBCL, který byl pravděpodobný vzhledem k nepříznivým prognostickým ukazatelům lymfomu. Z této úvahy nás nevyvedly

ani laboratorní výsledky, které by jednoznačně potvrdily infekční původ potíží (RTG S+P a PND bez popisu infiltrace, lehce zvýšená koncentrace CRP, kultivace negativní). I přes nespecifický nález fyzikálního vyšetření, drobné odchylky laboratorních hodnot a negativní nález konvenčních zobrazovacích vyšetření jsme provedli na začátku hospitalizace celotělové kontrolní PET/CT vyšetření, kde překvapivý nález infiltrátů v plicním parenchymu (které se nezobrazily na předchozím RTG snímku plic) směřoval naše další pátrání směrem k možnému infekčnímu původu potíží. Vzhledem k netypickému obrazu infiltrátů na PET/CT snímcích jsme dále provedli kompletní panel vyšetření k vyloučení atypických původců pneumonií včetně amplifikačních či imunofixačních metod (z periferní krve, likvoru a z BAL). U toxoplazmózy je jedním ze základních vyšetření ke stanovení diagnózy průkaz přítomnosti IgM protilátek v séru (9). Zvýšené mohou být také IgA či IgE protilátky. Ty byly ale u imunosuprimovaného pacienta po intenzivní imunochemoterapii opakovaně negativní. I přes kompletní podpůrnou terapii včetně antibiotik, antivirotik a antimykotik špatný klinický stav i nadále progredoval. Při nově vzniklých neurologických potížích byla na snímcích z MRI mozku popsána dvě ložiska hypomyelinizace. Pro relaps lymfomu v CNS by svědčila spíše solitární expanze. K zvážení byla určité otevřená nebo stereotaktická biopsie z ložisek mozku. Histologická verifikace přítomnosti prvoka



**Obr. 4** MR mozku, šipkami jsou označené v centrální bílé hmotě při postranních komorách neostře ohraničená ložiska zvýšené intenzity signálu.

*Toxoplasma gondii* v mozkové tkáni by definitivně odlišila neuroinfekt od relapsu lymfomu v CNS. Nicméně neurochirurgický výkon jsme vzhledem k rychle progredujícímu klinickému stavu kontraindikovali. Až v lumbálním punktátu byla potvrzena PCR metodou přítomnost DNA *Toxoplasma gondii*. Zajisté by bylo vhodné vyšetření PCR pro *Toxoplasma gondii* i z BAL, to jsme ale neprovedli.

U imunokompetentních jedinců probíhá primoinfekce obvykle asymptomaticky, latentní infekce ale může hostitele provázet během celého zbytku života. Riziko reinfekce nebo reaktivace toxoplazmózy je po předchozím kontaktu s nákazou a přítomností protilátek IgG stále přítomné. Skutečné obtíže ve smyslu symptomatické nemoci můžeme ale očekávat spíše u imunokompromitovaných osob (10). Pacienti s hematologickou malignitou z tohoto pohledu patří mezi nejrizikovější ať už kvůli imunosupresi způsobené protinádorovou léčbou, nebo základní chorobou. Od zahájení intenzivní immunochemoterapie u našeho nemocného postupně progredovala lymfopenie, která přetrvávala i několik měsíců po převodu PKB (graf - obr. 5). I tenhle fakt může být indikátorem výrazné imunodeficiency vedoucí k reaktivaci toxoplazmózy. Vzhledem k vysoké neuroafinitě parazita můžou být u hematologických pacientů neurologické obtíže prvními příznaky toxoplazmové infekce (11, 12).

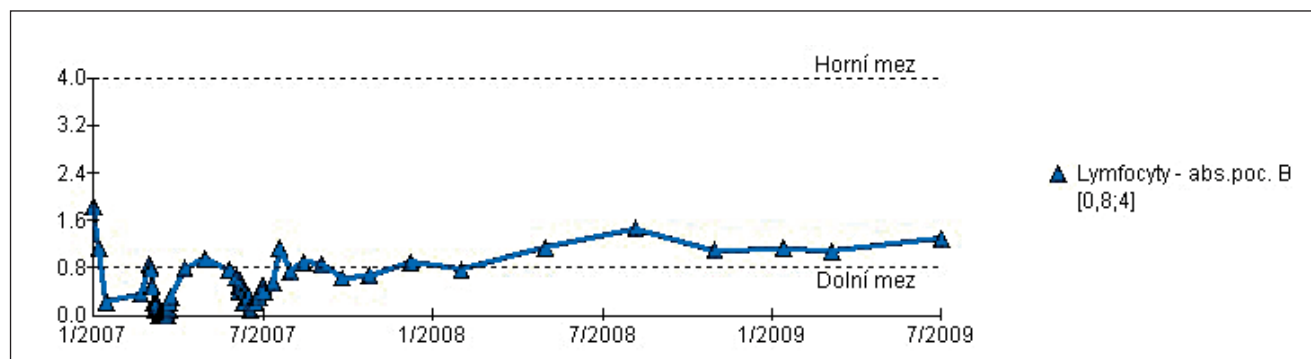
Pro obvykle rychlou progresi neurologické symptomatologie je nevyhnutelné u imunokompromitovaných jedinců pomýšlet diferenciálně diagnosticky na toxoplazmózu CNS a odlišit ji od jiných infekčních, demyelinizací či expanzivních procesů. Ze zobrazovacích vyšetřovacích metod by měla být první volbou MRI mozku (13). SPECT (Th) či PET/CT vyšetření nám v některých situacích pomohou odlišit toxoplazmózu od expanzivních procesů, jako jsou nádory CNS (14). U extracerebrální toxoplazmózy je klíčová sérologie

nebo průkaz přítomnosti protozoa v tkáni či v tělních tekutinách. U imunosuprimovaných pacientů mívají ale nepřímé diagnostické metody (sérologie) pro průkaz toxoplazmózy často falešně negativní výsledky. Ke zvážení je proto sérologii opakovat po 2-3 týdnech k validaci výsledků. To podtrhuje i fakt, že protilátky akutní fáze (IgM) se obvykle tvoří až 2-4 týdny po infekci. Výsledky sérologie u nemocných v běhu anebo po terapii obsahující rituximab bývají velice často falešně negativní. Může za to rituximabem způsobená deplece B-lymfocytů, a tedy neadekvátní funkce humorální imunity doprovázená sníženou tvorbou protilátek. Molekulárně genetické vyšetřovací metody (PCR), zejména real time (RT) PCR, jsou proto u imunosuprimovaných jedinců či nemocných po nebo během rituximabového režimu hlavní vyšetřovací technikou v detekci toxoplazmózy a pomůžou nám ji odlišit od jiných patogenů (virus Epstein-Barrové, Mycobacterium tuberculosis, Cryptococcus neoformans a další). Ve vyšetřovaném materiálu se detekuje přítomnost genu B1, který se v genomu *Toxoplasma gondii* nachází ve 35 kopiích. Metoda RT-PCR je vysoce specifická a citlivá (kvalitativně i kvantitativně). Velké pozitivum této metody je také v časové nenáročnosti (délka vyšetření trvá cca 2,5 hodiny).

#### Seznam použitých zkratk

**DLBCL** difuzní velkobuněčný B-lymfom, **SUV** standardized uptake value, **FDG** 2-[18F] fluoro-2-deoxy-D-glukóza, **IPI** mezinárodní prognostický index, **PKB** periferní kmenové buňky, **CRP** C-reaktivní protein, **LDH** laktátdehydrogenáza, **HOK** hemato-onkologická klinika, **BAL** bronchoalveolární laváž, **ATB** antibiotická, **KARIM** kliniku anesteziologie, resuscitace a intenzivní medicíny.

Podpořeno grantem Lékařské fakulty Univerzity Palackého (LF-2013-004)



Obr. 5 Graf vývoje počtu lymfocytů v průběhu a po autologní transplantaci PKB.

Obr A et al.

**Podíl autorů na rukopisu**

Obr Aleš (hlavní autor), Papajík Tomáš (jazyková korekce, odborná korekce 1. verze rukopisu), Urbanová Renata (jeden z ošetřujících lékařů pacienta, oprava 2. verze rukopisu, jazyková korekce), Indrák Karel (odborná korekce finální verze rukopisu), Buriánková Eva (doplnění údajů – zpětné doplnění hodnoty SUV při PET/CT), Ptáček Jaroslav (úprava snímků radiol. a nukleár. vyšetření)

**LITERATURA**

- Ferguson DJP. Toxoplasma gondii: 1908-2008, homage to Nicolle, Manceaux and Splendore, Mem Inst Oswaldo Cruz, Rio de Janeiro, Vol. 104(2): 133-148, March 2009
- Tenter AM, Heckeroth AR, Weiss LM. Toxoplasma gondii: from animals to humans. Int J Parasitol 2000; 30: 1217.
- Jones JL, Kruszon-Moran D, Sanders-Lewis K, Wilson M. Toxoplasma gondii infection in the United States, 1999, 2004, decline from the prior decade. Am J Trop Med Hyg 2007; 77: 405.
- Pappas G, Roussos N, Falagas ME. Toxoplasmosis snapshots: global status of Toxoplasma gondii seroprevalence and implications for pregnancy and congenital toxoplasmosis. Int J Parasitol 2009; 39: 1385.
- McCabe RE, Brooks RG, Dorfman RF, Remington JS. Clinical spectrum in 107 cases of toxoplasmic lymphadenopathy. Rev Infect Dis 1987; 9: 754.
- O'Connell S, Guy EC, Dawson SJ, et al. Chronic active toxoplasmosis in an immunocompetent patient. J Infect 1993; 27: 305.
- Common Parasite Potentially Increases Risk of Brain Cancers. USGS. Retrieved 8 August 2011.
- [http://www.theatlantic.com/magazine/archive/2012/03/how-your-cat-is-making-you-crazy/308873/?single\\_page=true](http://www.theatlantic.com/magazine/archive/2012/03/how-your-cat-is-making-you-crazy/308873/?single_page=true)
- Remington JS, Thulliez P, Montoya JG. Recent developments for diagnosis of toxoplasmosis. J Clin Microbiol 2004; 42: 941.
- Renold C, Sugar A, Chave JP, et al. Toxoplasma encephalitis in patients with the acquired immunodeficiency syndrome. Medicine (Baltimore) 1992; 71: 224.
- Henriquez SA, Brett R, Alexander J, Pratt J, Roberts CW. Neuropsychiatric disease and Toxoplasma gondii infection. Neuroimmunomodulation 2009; 16(2): 122-33. Epub 2009 Feb
- Rusináková Z, Raida L, Faber E, et al. Toxoplazmóza po imunosupresivní léčbě – naše zkušenosti. Klin Mikrobiol Infekc Lek 2009 Jun; 15(3): 95-8.
- Ciricillo SF, Rosenblum ML. Use of CT and MR imaging to distinguish intracranial lesions and to define the need for biopsy in AIDS patients. J Neurosurg 1990; 73: 720.
- Lorberboym M, Wallach F, Estok L, et al. Thallium-201 retention in focal intracranial lesions for differential diagnosis of primary lymphoma and nonmalignant lesions in AIDS patients. J Nucl Med 1998; 39: 1366.

Doručeno do redakce: 16. 7. 2013

Přijato po recenzích: 10. 2. 2014

**MUDr. Aleš Obr**  
**Politických vězňů 737/1B**  
**779 00 Olomouc – Neředín**  
**e-mail: ales.obr@fnol.cz**