

Idiopatická trombocytopenická purpura v těhotenství refrakterní na imunosupresivní terapii – kazuistika

Procházková J.¹, Procházka M.², Papajík T.¹, Látalová E.², Hluší A.¹, Lubušský M.², Neoral Č.³, Geierová M.⁴, Indrák K.¹

¹Hemato-onkologická klinika FN a LF UP Olomouc

²Porodnicko-gynekologická klinika FN a LF UP Olomouc

³I. chirurgická klinika FN a LF UP Olomouc

⁴Ústav patologické anatomie FN a LF UP Olomouc

Souhrn

Idiopatická trombocytopenická purpura (ITP) je autoimunitní onemocnění projevující se izolovanou, různě hlubokou trombocytopenií. V těhotenství se setkáváme s 1–2 případy /1000 těhotenství. Základními terapeutickými přístupy jsou podání kortikosteroidů, intravenózních imunoglobulinů (IVIG) a splenektomie. Prezентujeme případ 27leté druhořodičky s ITP zcela rezistentní na terapii kortikoidy (prednisolon v dávce 1 mg/kg) včetně jejich kombinace s cyklosporinem A po dosažení účinné terapeutické hladiny. Vysoké dávky intravenózních imunoglobulinů (IVIG) přinesly pouze několikadenní efekt. Vzhledem k těmto skutečnostem jsme přistoupili na začátku III. trimestru po přípravě IVIG ke splenektomii. Operace a následně i porod zdravého novorozence proběhl v termínu, z důvodu krátkého odstupu po splenektomii císařským řezem, zcela bez komplikací.

Klíčová slova: ITP, gravidita, splenektomie

Summary

Procházková J., Procházka M., Papajík T., Látalová E., Hluší A., Lubušský M., Neoral Č., Geierová M., Indrák K.: Idiopathic thrombocytopenic purpura in pregnancy refractory to immunosuppressive treatment – case report

Idiopathic thrombocytopenic purpura (ITP) represents an autoimmune disorder complicated by isolated, variably severe thrombocytopenia. The incidence of this condition in pregnancy is 1–2 cases / 1000 uncomplicated deliveries. The main therapeutic approaches in pregnancy include corticosteroids, intravenous immunoglobulins (IVIG) and splenectomy. We present a case of ITP in 27 year-old female during her second pregnancy. The illness was resistant to therapy with corticosteroids (prednisolone 1 mg/kg) as well as to the combination treatment with cyclosporine A. High doses of IVIG led to a few days response only. Due to this poor response we decided to perform splenectomy at the beginning of the 3rd trimester. The surgery and subsequently childbirth of a healthy newborn passed uneventfully.

Key words: ITP, pregnancy, splenectomy

Trans. Hemat. dnes, 12, 2006, No. 2, p. 100–103.

Úvod

Idiopatická trombocytopenická purpura (ITP) je autoimunitní onemocnění projevující se izolovanou, různě hlubokou trombocytopenií. Trombocyty zanikají v důsledku jejich imunologické alterace navázáním autoprotilátek namířených proti destičkovým membránovým glykoproteinům. Nejčastěji jde o protilátky třídy IgG se specificitou proti GP IIb/IIIa či Ib/IX (1). Trombocyty s navázanými protilátkami jsou pak předčasně destruovány v retikuloendoteliálním systému, především sleziny, v menší míře i jater a kostní dřeně. Protilátky jsou prokazatelné pouze u 50–80 % nemocných, jsou tedy sice cenným, ale pouze pomocným diagnostickým kritériem (2).

Incidence ITP v těhotenství je 1–2 případy/1000 těhotenství (3). Onemocnění představuje riziko jak pro matku, tak pro plod, protože protilátky se vzhledem k příslušnosti ke třídě IgG svým Fc fragmentem váží na specifické receptory placenty a pronikají do fetálního oběhu. U plodu poté mohou vyvolat stejným mechanismem jako u matky trom-

bocytopenii i těžké krvácení, především intrakraniální. Výskyt trombocytopenie < 50x10⁹/l u novorozenců matek s ITP je udáván kolem 10 %, typicky dochází několik dní po narození k jejich dalšímu poklesu a úpravě do dvou týdnů (3). Snížení počtu destiček u dítěte nelze predikovat na základě počtu trombocytů či výskytu krvácivých projevů u matky.

V prenatální péči přistupujeme ke každé těhotné individuálně. Pacientky s počtem trombocytů >30x10⁹/l bez přidatné koagulační poruchy a krvácivých projevů nevyžadují terapii, tato je indikována při snížení destiček pod tuto hranici nebo při projevech hemoragické diatézy u nemocné s trombocyty < 50x10⁹/l. V I. a II. trimestru těhotenství je doporučováno u neléčených pacientek monitorovat počet trombocytů 1krát měsíčně, ve III. trimestru 2krát měsíčně, s blížícím se termínem porodu 1krát týdně (3).

Terapeutickými přístupy 1. linie jsou podání kortikosteroidů, intravenózních imunoglobulinů (IVIG) a splenektomie.

Kortikosteroidy užíváme hlavně při předpokladu krátkodobé léčby, v dávkách stejných jako u negravidních

pacientek. Dlouhodobá aplikace vysokých dávek kortikosteroidů je v těhotenství riziková vzhledem ke zvýšenému riziku preeklampsie, gestačního diabetu, snížení kostní denzity a postpartální psychózy. Naproti tomu obávané riziko suprese nadledvinových funkcí plodu je při podávání prednisolonu či hydrokortisonu minimální, neboť 90 % se metabolizuje v placentě.

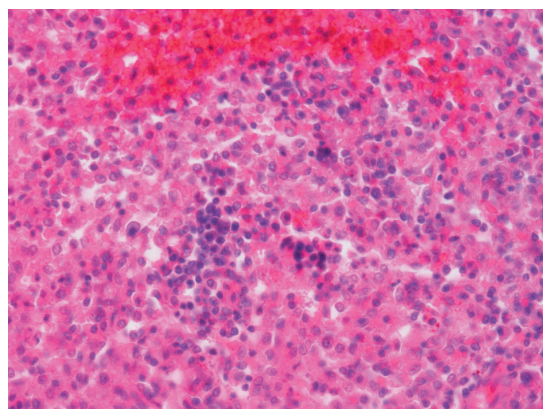
Intravenózní imunoglobuliny výrazným způsobem zlepšily prognózu těhotných s ITP. Dávkovací schémata bývají různá, většinou se podává 0,4 g/kg po dobu 5 dnů. Efekt lze pozorovat u 75 % pacientek, trvá ovšem pouze 4–6 týdnů a opakované podání je provázeno nezanedbatelným rizikem alergických reakcí (3). Výhodou je transplacentární průnik IVIG, lze tedy očekávat terapeutický efekt i na plod.

Splenektomie je v graviditě vzhledem k riziku peroperačních komplikací a potratů indikována až po selhání konzervativní terapie, nejlépe ve II. trimestru. Pro přípravu je možné použít IVIG, popřípadě trombocytární koncentráty.

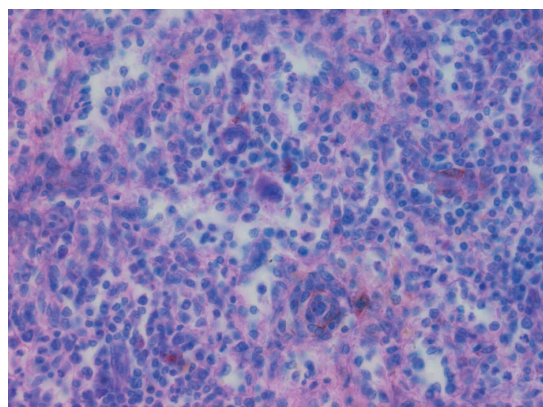
U refrakterních forem lze použít i další léky, které jsou pro nedostatek zkušeností s jejich podáváním v graviditě relativně kontraindikované (azathioprin, cyklosporin A).

Popis případu

Pacientka, 27 let, byla poprvé vyšetřena na našem pracovišti na začátku II. trimestru gravidity s nálezem petechií na DKK a těžkou, izolovanou trombocytopenií. Osobní anamnéza byla bez pozoruhodností, rovněž předchozí těhotenství proběhlo bez komplikací, nynější onemocnění se manifestovalo recidivující epistaxí. Komplexní vyšetření včetně pozitivní MAIPA (pozitivní anti GP Ia/IIa, anti IIb/IIIa, negativní Ig/IX) a nálezů v kostní dřeni potvrdilo diagnózu idiopatické trombocytopenické purpury. Choroba byla zcela rezistentní na iniciační terapii kortikoidy (prednisolon v dávce 1 mg/kg) Následně použité vysoké dávky intravenózních imunoglobulinů (IVIG) přinesly

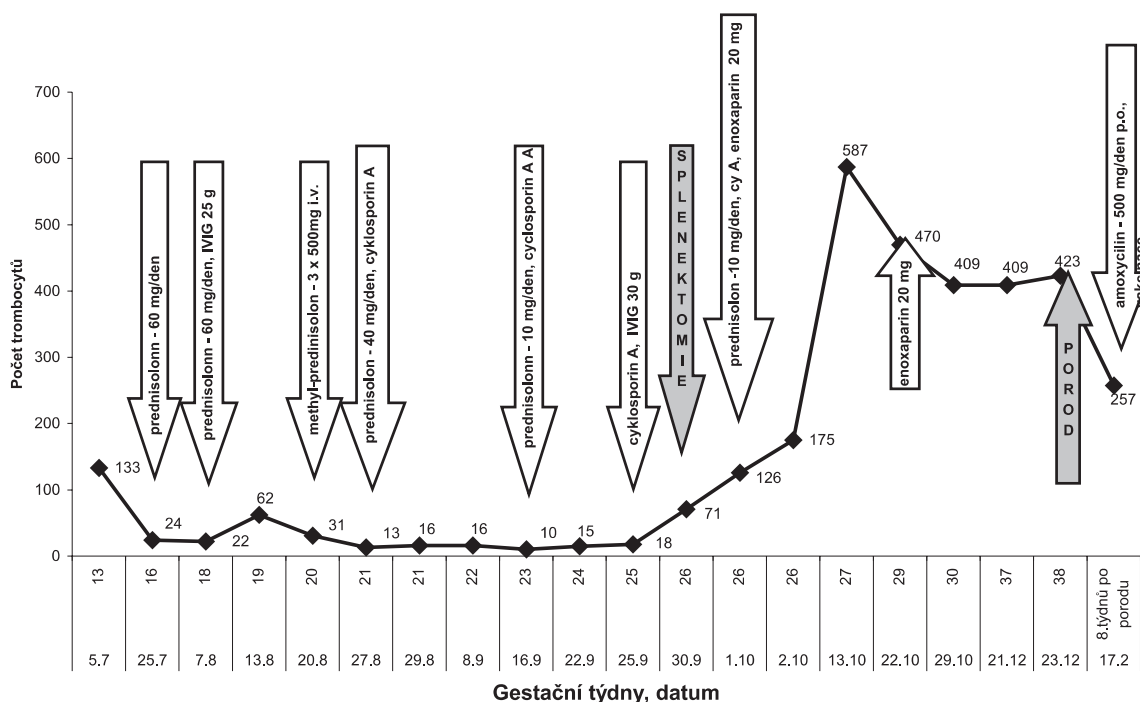


Obr. 1. Extramedulární hematopoéza. Hnízdo erytroblastů. HE 400x.



Obr. 2. Extramedulární hematopoéza. Megakaryocyt. PAS 400x.

pouze několikadenní efekt. Po konzultaci genetika jsme poté užíli kombinaci kortikoidu s cyklosporinem A (CyA), rovněž zcela bez efektu, i přes dosažení účinné terapeutické hladiny CyA. Vzhledem k těmto skutečnostem jsme při-



Graf 1. Vývoj hodnot trombocytů v závislosti na terapii.

Tab. 1. Nejzávažnější příčiny trombocytopenie v graviditě-diferenciální diagnostika.

Jaterní postižení	Hemolýza	Koagulopatie	CNS	postižení	Renální postižení
HELLP	+++	++	+/-	+/-	+
DIC	+/-	+	+++	+/-	+/-
TTP	+	+++	-	+	++
ITP	-	-	-	-	-

stoupili na začátku III. trimestru po přípravě IVIG ke splenektomii. Slezina velikosti 13x8x5 cm, makroskopicky normálního vzhledu. Histologicky byla zjištěna v červené pulpě ložiska extramedulární hematopoezy a hojně světlé makrofágy (obr. 1 a 2). Operace i perioperační období proběhlo bez komplikací, výkon navodil remisi onemocnění s úplnou normalizací počtu trombocytů, trvající dosud. Krátké období postsplenektomické trombocytózy (s maximální hodnotou trombocytů 587x10⁹/l) bylo pokryto profylaktickými dávkami LMWH. Ihned po operaci byla zahájena antibiotická profylaxe (Amoclen 2x500 mg denně perorálně). Porod zdravého novorozence s normálním počtem trombocytů proběhl v termínu. Z důvodu krátkého odstupu po splenektomii byl veden císařským řezem, zcela bez komplikací. Vakcinace byla naplánována po šestinedělí, kdy pokračovala i antibiotická profylaxe (Amoclen 1 x 500 mg denně perorálně).

Hodnoty trombocytů, terapeutické zásahy a jejich efekt jsou demonstrovány v grafu 1.

Diskuse

Trombocytopenie v těhotenství může mít celou řadu příčin. Relativně často se setkáváme s gestační trombocytopenií – vyskytuje se u 7–8 % gravidit. Tato je jednak diluční etiologie – způsobena nárůstem plazmy, jednak byla prokázána zkrácená doba přežívání trombocytů u těhotných žen. Počty destiček se pohybují v rozmezí 80–150x10⁹/l, pouze vzácně klesají pod tuto hodnotu (1). Gestační trombocytopenie je benigním stavem nevyžadujícím terapii, spontánní úprava nastává do 2 týdnů po porodu (3). I v těhotenství se vyskytuje tzv. pseudotrombocytopenie, kdy falešně snížená hodnota destiček stanovená automatickým analyzátozem neodpovídá skutečnému počtu trombocytů in vivo.

Kromě těchto benigních stavů se v těhotenství manifestují i závažné až život ohrožující choroby provázené různě hlubokou trombocytopenií, diferenciální diagnostika některých z nich je uvedena v tabulce 1.

Zásadní otázkou v managementu těhotenské trombocytopenie jakékoliv etiologie je příprava k porodu. Taktika vedení porodu (vaginální či abdominální cestou) je stanovena na základě porodnického nálezu a je plně v kompetenci porodníka. Pro vaginální porod i porod císařským řezem je při normálních koagulačních poměrech dostatečnou hodnota trombocytů nad 50x10⁹/l. Pro stále rozšířenější spinální i epidurální anestezii je nutná hodnota 80–100x10⁹/l. Nebylo prokázáno snížení rizika intrakraniálního krvácení u dítěte při porodu císařským řezem ve srovnání s vaginálním porodem.

Zvýšení počtu destiček je možné před plánovaným poro-

dem dosáhnout kortikoidy či IVIG, v urgentních případech přistupujeme k substituci trombocytárními koncentráty.

I novorozenci matek s trombocytopenií vyžadují intenzivní péči. Nezbytné je stanovení hodnoty trombocytů bezprostředně po porodu a dále během prvních dnů života. Při poklesu trombocytů pod 30x10⁹/l je indikována terapie – IVIG či kortikoidy.

Splenektomie přináší u nemocných s ITP dlouhodobý léčebný efekt a kompletní remisi choroby u 60–80 % pacientů, zcela neúspěšná z hlediska vzestupu trombocytů je pouze u 5 % případů (5). V pokročilém těhotenství při zralém plodu je možné provést v jedné době odstranění sleziny i porod císařským řezem (6). Z důvodu rizika OPSI (overwhelming postsplenectomy infection, postsplenektomický septický stav) – postihne kolem 1 % všech splenektomovaných (4) – je nutná dlouhodobá ATB profylaxe, vakcinaci je možné zahájit v šestinedělí (6).

Závěr

Idiopatická trombocytopenická purpura představuje poměrně vzácnou komplikaci těhotenství. Pokud však dojde k výraznému poklesu počtu trombocytů v kombinaci se špatnou terapeutickou odezvou může představovat závažné riziko pro matku i pro plod. Řešení takové situace vyžaduje úzkou spolupráci hematologa, porodníka a neonatologa.

Literatura

1. **Binder T, Salaj P, Vavříčková B.** Hematologické nemoci a poruchy v porodnictví a gynekologii, Triton 2004; 79–84.
2. **Cetkovský P, et al.** Intenzivní péče v hematologii, Galén 2004; 292–297, 310–311.
3. **Cines BD, Blanchette VS.** Immune thrombocytopenic purpura, N Engl J Med 2002; 346(13): 995–1008.
4. **Hoffbrand AV, Katovsky D, Tuddenham EGD.** Postgraduate Hematology, Blackwell Publishing, Fifth Edition 2005; 937–944.
5. **Cherry SH, Merkatz IR.** Platelet Disorders in Pregnancy: Complications of Pregnancy, Fourth Edition, Williams and Wilkins 1991; 832–835.
6. **James DK, et al.** High Risk Pregnancy, Management Options, W.B.Saunders, Second Edition 1999; 749–754.

MUDr. Jana Procházková
Hemato-onkologická klinika FN Olomouc
I. P. Pavlova 6
775 20 Olomouc
e-mail: prochazkova@fnol.cz

Došlo do redakce: 10. 12. 2005

Přijato: 2. 2. 2006