

Chronická idiopatická myelofibróza: biologická charakteristika a diagnosticky a prognosticky relevantný histopatologický „grading“ fibrózy

Marcinek J.¹, Plank L.²

¹Ústav histológie a embryológie Jesseniovej lekárskej fakulty Univerzity Komenského v Martine, Slovenská republika,

²Ústav patologickej anatómie a Konzultačné centrum biopтической diagnostiky ochorení krvotvorby Jesseniovej lekárskej fakulty Univerzity Komenského a Martinskej fakultnej nemocnice v Martine, Slovenská republika

Súhrn

Chronická idiopatická myelofibróza, súčasť spektra Ph¹-myeloproliferatívnych ochorení, sa vyznačuje prevládajúcou proliferáciou bieleho a megakaryocytárneho radu. Spočiatku prebieha asymptomaticky, neskôr ochorenie prechádza zo skorého prefibrotického štádia s hypercelularitou drene do fibrotického štádia, ktoré sa vyznačuje sprvu hypercelulárnym, neskôr však hypocelulárnym obrazom s rôznou mierou myelofibrózy a pestrou morfológiou megakaryocytov. Tie sú tvorené prevažne stredne veľkými a veľkými formami s hyperlobulizovanými, denznými až dysplastickými jadrami. Charakteristická je prítomnosť tzv. obláčikovitých jadier. Myelofibróza je sprievodným znakom ochorenia a vzniká sekundárnou stimuláciou fibroblastov drene rastovými faktormi produkovanými klonálnou nádorovou populáciou. Pri nej dochádza k zmnoženiu najskôr retikulínových, neskôr kolagénových vlákien a v koncových štádiách aj k zhrubnutiu kostných trabekúl. Biopické vyšetrenie kostnej drene a ohodnotenie stupňa myelofibrózy je dnes súčasťou diagnostiky ochorenia. Doteraz používané systémy hodnotenia stupňa závažnosti ochorenia sú značne odlišné. Ich rôznorodosť bola zapríčinená neznalosťou prefibrotického štádia ochorenia staršej literatúry, nejednotnosťou názorov na tzv. normálne množstvo fibrózy v kostnej dreni a na princípy hodnotiacich systémov. „Opisné“ systémy len opisovali morfológický obraz kostnej drene, bez objektivizácie hodnotenia. Kvantitatívne systémy rozdeľovali ochorenie len na základe množstva väzivových vlákien v kostnej dreni a kvalitatívne len odlišovali retikulínovú fibrózu od kolagénovej fibrózy či osteosklerózy. Semikvantitatívne hodnotiace systémy sú založené na kombinácii kvalitatívneho a kvantitatívneho zhodnotenia myelofibrotických zmien. V auguste 2004 došlo k celoeurópskemu konsenzu „gradingu“ myelofibrózy v podobe štvorstupňového semikvantitatívneho hodnotiaceho systému, ktorý je modifikáciou niektorých predošlých systémov. Objektívizuje hodnotenie myelofibrózy a definuje „normálnu“ fibrózu v kostnej dreni ako MF0. Taktiež definuje ľahkú retikulínovú fibrózu ako MF1, pokročilú retikulínovú fibrózu s počínajúcou kolagénovou fibrózou ako MF2 a pokročilú kolagénovú fibrózu ako MF3. Osteoskleróza je zahrnutá do štádia MF2 a MF3. Tento gradovací systém je jednoduchý a reprodukovateľný, použiteľný pre hodnotenie sekundárnej myelofibrózy a preto ho odporúčame k širokému používaniu v rutínnej diagnostickej praxi.

Key words: chronická idiopatická myelofibróza, „grading“, histopatológia, kostná dreň

Summary

Marcinek J., Plank L.: biological characterization and histological “grading” of the fibrosis with respect to diagnosis and prognosis

Chronic idiopathic myelofibrosis as a part of Ph¹-myeloproliferative disorders is characterized by predominant proliferation of granulocytic and megakaryocytic lineages. Initially it remains asymptomatic, latter on the disease shows continual development from early prefibrotic stages with hypercellular bone marrow to the fibrotic stages with variable degree of cellularity, variable amount of myelofibrosis and various morphology of megakaryocytes. They are represented by medium-large to large forms with hyperlobulated dense to dysplastic nuclei, as well as by forms with diagnostically important „cloudy-like“ nuclei. Myelofibrosis representing an secondary event is caused by secondary stimulation of bone marrow fibroblasts by growth factors produced by clonal tumor cells. In the first phase, an increase of reticulin and later on of collagenous fibres can be observed, which is followed in final phases by thickening of the bone trabecules. An inherent part of the diagnostic procedure is represented by trephine bone marrow biopsy examination, attributing to the evaluation of the cellularity and to the grading of myelofibrotic changes. Previously used grading systems were rather heterogenous – the differences were caused by insufficient knowledge of the early prefibrotic stage of the disease, different opinion on the „normal“ amount of bone marrow fibrosis and by variable principles of grading systems. The „descriptive“ systems stressed out the morphologic description of the bone marrow without any objectivisation of the assessment. The quantitative systems graded the disease by evaluation of the bone marrow fibres amount, while the qualitative systems paid attention on a distinction between reticulin, collagen fibrosis and osteosclerosis resp. The semiquantitative systems use a combination approach to evaluate both qualitative and quantitative factors of fibrotic changes. In August 2004 an European consensus on bone marrow fibrosis grading was reached, using a 4-degree semiquantitative system representing a modified version of some previous systems. It allows an objectivisation of the myelofibrosis assessment and defines the „normal“ fibrosis of bone marrow as MF0. It also recognizes a mild reticulin fibrosis as MF1, moderate reticulin fibrosis with incipient collagen fibrosis as MF2 and advanced collagen fibrosis as MF3. Osteosclerosis is included within the MF2 and MF3 stages. This grading system seems to represent a simple and reproducible system, which might be applied also for the secondary bone marrow fibrosis – therefore it is to be recommended for a daily routine diagnostic practice.

Key words: chronic idiopathic myelofibrosis, grading, histopathology, bone marrow

Trans. Hemat. dnes, 12, 2006, No. 2, p. 62–69.

Definícia a etiopatogenéza ochorenia

Chronická idiopatická myelofibróza (CIMF) je podľa klasifikácie nádorov krvotvorby podľa SZO (1) spolu s pravou polycytémiou a esenciálnou trombocytémiou súčasťou spektra Ph¹ negatívnych chronických myeloproliferatívnych ochorení (MPO). Aj keď tieto ochorenia, rovnako ako aj ich Ph¹ pozitívny protajšok chronickú myelocytovú leukémiu, spája pôvod v klonálnej proliferácii krvotvornej kmeňovej bunky kostnej drene (KD), tak z hľadiska biologického a klinického tvoria pomerne rôznorodé spektrum. V priebehu tak Ph¹⁺, ako aj Ph¹⁻ myeloproliferatívneho ochorenia môže sekundárne dôjsť k vzniku fibrotizácie (myelofibrózy). V prípade CIMF sa myeloproliferácia „od začiatku“, t.j. primárne, spája s tendenciou k fibrotizácii krvotvornej drene. Aj preto je nevyhnutnou súčasťou definície CIMF odlišenie sekundárnej myelofibrózy v teréne iného procesu od primárnej myelofibrózy typu CIMF, ktorej nepredchádza žiadny iný typ myeloproliferatívnych ochorení (1–5).

Priamy etiologický faktor vzniku CIMF zatiaľ nebol identifikovaný a cytogenetické zmeny, ktoré sa vyskytujú 2/3 prípadov CIMF, nie sú pre toto ochorenie patognomické (4). Preto sa dnes všeobecne akceptuje, že patogenetickou podstatou procesu je nádorová transformácia kmeňovej hemopoetickej bunky na neznámom poklade (1). Po onkogénnej transformácii kmeňovej bunky nasleduje klonálna proliferácia všetkých troch základných hemopoetických radov, s prevahou aktivácie megakaryocytového a granulocytového radu. Klonálnu proliferáciu krvotvorných buniek sprevádza zmoženie stromálnych buniek, angioproliferácia, zmoženie extracelulárnych proteínov a vlákien až osteoskleróza. Predpokladá sa, že tieto fibrotické črty sú následkami proliferácie polyklonálnych fibroblastov a iných stromálnych buniek na základe naprodukcii cytokínov, ktoré pochádzajú najmä z α -granúl megakaryocytov a trombocytov, z menšej časti aj z monocytov (4). Medzi najdôležitejšie mediátory vzniku fibrózy krvotvornej kostnej drene pri CIMF patria: doštičkový rastový faktor (PDGF) a kalmodulín, ktoré stimulujú proliferáciu fibroblastov, transformačný rastový faktor β (TGF- β), ktorý stimuluje syntézu kolagénu a vznik osteosklerózy, angiogénu stimulujúce faktory ako vaskulárny endotelový rastový faktor (VEGF) a tzv. bázický fibroblastový rastový faktor (bFGF), ktorý tiež podporuje osteosklerotizáciu.

Množiac sa fibroblasty pod vplyvom rôznych stimuláčných faktorov produkujú zvýšené množstvo tropokolagénu, ktorý extravaskulárne tvorí spočiatku len retikulínové, neskôr aj kolagénové vlákna (6, 7). Toto zmoženie je sprvu fokálne, s predominantnou lokalizáciou v okolí ciev, kostných trabekúl a megakaryocytov (4). Neskôr dochádza k difúznemu postihnutiu KD a retikulínové vlákna vytvárajú súvislú sieť. Táto sieť sa zahusťuje, jej vlákna hrubnú a menia sa na kolagénové (8–11). Posledným stupňom patogenetických zmien je prechod do osteosklerózy (osteomyelosklerózy, resp. osteomyelofibrózy), v ktorom sa zväčšuje plocha kostných štruktúr na úkor hemopoetickej KD (9, 12). Vzniká apozícnou

novotvorbou kosti z existujúcich trabekúl, alebo púčikovitým rastom nových kostných trabekúl, ktoré zatláčajú až úplne nahrádzajú hemopoetické tkanivo. Osteoskleróza sa zvyčajne pozoruje až v pokročilých štádiách myelofibrózy a preto bola považovaná za koncové štádium myelofibrózy (10, 12, 13). Viacerí autori však identifikovali vznik osteosklerotických zmien aj v skorších fázach fibrotizácie KD (6, 7, 14).

Je teda zrejme, že fibróza kostnej drene nie je statická a vo väčšine prípadov s postupom ochorenia aj progreduje. S rozvojom myelofibrózy dochádza k ubúdaniu bunkovosti KD redukciou hemopoézy (7), čo je zapríčinené jednak útlakom a jednak tlakovou ischemizáciou hemopoetického tkaniva novotvoreným väzivom či kostným tkanivom. Rozsiahla myelofibróza KD tak vedie k útlmu až zlyhaniu hemopoézy pre narušenie pôvodných maturačných pomerov a redukciu hemopoetického tkaniva v KD. Cirkulujúce hemopoetické kmeňové bunky sa usídľujú v slezine a pečeni, kde vzniká extramedulárna hemopoéza (4, 15).

Celý tento proces je v klinike známy ako tzv. chronická fáza CIMF. V časti prípadov môže ďalšia klonálna progresia ochorenia a hyperstimulácia zlyhávajúcej KD rastovými a i. faktormi viesť, podobne ako v iných myeloproliferatívnych syndrómoch, k prechodu opísaného chronického štádia CIMF do akcelerovanej, resp. až blastovej fázy (16).

Charakteristika morfológických zmien kostnej drene pri CIMF

V kontexte opísanej sekvencie patogenetických zmien CIMF iste neprekvapuje, že morfológia KD pri CIMF sa vyznačuje veľkou variabilitou histologického nálezu nielen v čase diagnózy, ale aj v ďalšom priebehu ochorenia (5). Dynamika ďalšieho priebehu a rýchlosť postupu fibróznych zmien sú v individuálnom prípade len ťažko odhadnuteľné. Charakteristika morfológických zmien kostnej drene pri CIMF zahŕňa: posúdenie bunečnatosti krvotvornej drene, zhodnotenie proporcionality zastúpenia a stupňa aktivácie jednotlivých krvných radov, resp. zhodnotenie stavu rezervnej krvotvorby, posúdenie vyzrievania prekursorov jednotlivých radov do ich diferencovanejších foriem s dôrazom na zhodnotenie morfológie megakaryocytov a posúdenie rozsahu a stupňa fibrotických zmien.

„Normálna“, t.j. fyziologická bunečnatosť KD je vyjadrením podielu krvotvornej a tukovej KD, ktorý závisí aj od veku pacienta (14). Tento fakt musí byť zohľadnený pri hodnotení bioptického obrazu myeloproliferatívneho ochorenia. Bunečnatosť KD pri CIMF môže v priebehu ochorenia kolísť od ťažko hypercelulárneho k ťažko hypocelulárnemu obrazu s rôznym obsahom tukovej zložky či fibróznych oblastí. V začiatkových štádiách ochorenia a v čase prvého bioptického vyšetrenia KD býva dreň zväčša hypercelulárna a dominujúcou zložkou zvýšenej celularity býva proliferácia megakaryocytov, spolu s rôzne akcentovanou aktiváciou granulopoézy (2, 17). Pokles bunečnatosti sa objavuje obyčajne

až v pokročilých štádiách ochorenia. V granulopoéze sa pri celkove zachovanej maturačnej tendencii často vyskytuje posun doľava, ale počet menej zreých prekursorov len málokedy dosahuje kritické hodnoty zmnženia blastov (1, 5). Proliferácia erytrocytového radu býva zväčša nenápadná, najmä v porovnaní so zmenami ostatných krvných radov. V pokročilejších štádiách ochorenia býva počet prekursorov červeného radu skôr redukovaný a často sú vyznačené črty dyserythropoézy, najmä v zmysle megaloplastovej diferenciácie (1, 2, 5, 12).

Jednou z najcharakteristickejších morfológických črt CIMF je pestrosť morfológie proliferovaných megakaryocytov, ktorá súvisí s narušením ich vyzrievania a výskytom dysplázií. Pestrosť morfológie sa týka tak veľkosti buniek, morfológie ich jadier, ako aj ich distribúcie a zoskupovania do zhlukov (2, 12, 15, 18). Veľkosť megakaryocytov výrazne kolíše od gigantických foriem až k malým formám, celkove však obyčajne prevládajú stredne veľké a veľké formy a menšie formy sú menej početné. Ich jadrá bývajú hyperlobulizované s denzným chromatínom. Okrem toho sa často vyskytujú aj megakaryocyty s neforemnými hypolobulizovanými jadrami a s atypicky usporiadaným chromatínom svetlého vzhľadu, tieto jadrá bývajú nazývané aj „obláčikovitité“ či „balónovité jadrá“ (1, 2, 19). Obraz dopĺňajú aj malobunkové formy megakaryocytov, ktoré mávajú typicky buď tzv. nahé jadrá, alebo denzné pyknotické jadrá (4, 10, 14, 20, 21). Megakaryocyty bývajú len sčasti voľne roztrúsené, častejšie vykazujú tendenciu k vytváraniu zhlukov, a to najmä v okolí sínusov, alebo paratrabeкулярne (1, 5, 18).

Dnes už je všeobecne akceptované, že CIMF je dynamickým procesom, ktorý sa vyvíja v zmysle prechodu zo skorého prefibrotického štádia, cez fibrotické štádium až do terminálneho štádia osteosklerózy (5, 10, 11). Aj preto fibrotické zmeny krvotvorby kostnej drene, označované všeobecne ako myelofibróza predstavujú síce typický morfológicky identifikovateľný znak ochorenia, avšak približne 20 až 30 % pacientov je diagnostikovaných v tzv. prefibrotickom štádiu, bez nálezu rozvinutej myelofibrózy (1). V ďalšom priebehu, keď už ochorenie progreduje do fibrotického štádia, sa rozvíja postupná fibrotizácia od rôzne rozsiahlej najskôr retikulínovej, neskôr aj kolagénovej fibrózy, až do terminálnych štádií osteomyelosklerózy. V interstíciu rozvinutého procesu možno často pozorovať angioproliferáciu a dilatáciu sínusov, ktoré bývajú v rôznej miere vyplnené trombotymi či inými bunkami krvotvorby (4, 5, 12, 17).

Výskyt, prejavy a diagnostické významné znaky CIMF

Presný aktuálny výskyt ochorenia typu CIMF nie je známy a odhaduje sa na 0,5–1,5/100 000 obyvateľov za rok. Častejšie postihuje starších pacientov, s prevahou výskytu vo vekovej skupine 60–67 rokov; výskyt v detstvom veku je zriedkavosťou. Výraznejšie rozdiely výskytu podľa pohlavia nie sú známe (1, 17).

Klinická manifestácia a laboratórne zistiteľné prejavy ochorenia závisia od štádia ochorenia a dynamiky jeho

progresie. Až v 1/3 prípadov sú pacienti v čase stanovenia diagnózy CIMF asymptomatickí, vtedy býva toto ochorenie odhalené pri rutinných zdravotných prehliadkach, alebo pri diagnostikovaní iných ochorení (1). V laboratórnom náleze týchto pacientov sa zisťujú známky anémie, trombocytózy alebo leukocytózy (4, 15, 17). Pri fyzikálnom vyšetrení sa často, až u 90 % všetkých novodiagnostikovaných pacientov, zistí splenomegália a v 50–65 % prípadov aj sprievodná hepatomegália. Zväčšenie sleziny a pečene zapríčiňuje syndróm útlaku iných intraabdominálnych orgánov (abdominálny dyskomfort, skorá sýtosť, bolesti), ktoré tak spolu s príznakmi anémie a poruchami funkcie trombocytov patria medzi časté príznaky ochorenia (1, 15). Pri progresii ochorenia sa vyskytujú teploty a kachektizácia, neskoré príznaky ochorenia sú často už prejavmi zlyhávajúcej, fibroticky zmenenej KD, alebo nastupujúceho blastického zvratu ochorenia.

Základné biologické prejavy ochorenia sa stali základom stanovenia diagnostických kritérií CIMF. Na konferencii o myeloproliferatívnych ochoreniach v Rotterdame v r. 2004 (2 – aj za našej účasti /LP/) boli spresnené tzv. Európske klinické a patologické kritériá diagnózy CIMF, sumarizované v tabuľke 1.

Tab. 1. Európske klinické a patologické kritériá diagnózy CIMF (upravené podľa 3).

Klinické kritériá	A1: Žiadny predchádzajúci alebo príbuzný podtyp myeloproliferatívneho alebo myelodysplastického ochorenia Skoré klinické štádium (A2): normálna hladina hemoglobínu alebo ľahká anémia (prvý stupeň - hemoglobín >120 g/l), ľahká až stredná splenomegália, palpačne, alebo >11 cm na ultrazvukovom vyšetrení, či vyšetrení počítačovou tomografiou, trombocytóza (trombocyty nad $400 \times 10^9/l$). Intermediárne klinické štádium (A3): anémia druhého stupňa (hemoglobín > 100 g/l), leukoerytroblastický krvný obraz s alebo bez „kvapkovitých“ erytrocytov, splenomegália, žiadne nepriaznivé príznaky. Pokročilé klinické štádium (A4): anémia tretieho stupňa (hemoglobín < 100 g/l), jedno alebo viaceré nepriaznivé príznaky.
Patologické kritériá	B1: Megakaryocytová a granulocytová proliferácia a relatívna redukcia erytrocytových prekursorov. Abnormálne zhlukovanie a zmnženie atypických stredne veľkých až gigantických megakaryocytov obsahujúcich neforemné, hypolobulizované (obláčkovité) jadrá a zreteľné defekty maturácie.

Autori kritérií uvádzajú, že kombinácia znakov A1 + B1 stanovuje dg. CIMF a akékoľvek ďalšie kritérium potvrdzuje dg. CIMF. Súčasťou kritérií je aj definovanie klinických nepriaznivých znakov ochorenia a tzv. staging myelofibrózy, ktorý je vlastne „gradingom“ a ktorý bude podrobne diskutovaný v ďalších častiach venovaných myelofibróze a spôsobom jej hodnotenia.

„Fyziologická“ a patologická fibróza kostnej drene a spôsoby jej hodnotenia v bioptickom vyšetrení

Pri vedomí škály morfológických zmien a klinických prejavov analýza bioptického obrazu KD pacientov s CIMF vyžaduje najmä zhodnotiť prítomnosť či neprítomnosť fibrotických zmien a v prípade ich pozitívneho nálezu aj ich rozsah a stupeň. Preto je potrebná odpoveď na dve zásadné otázky: sú v „normálnej“ kostnej dreni prítomné črty fibrotických zmien, t.j. existuje fibróza v dreni aj „fyziologicky“?, ako, resp. akým reprodukovateľným systémovým postupom má byť zhodnotený rozsah a stupeň fibrotických zmien?

Problémom odpovede na prvú otázku je skutočnosť, že patológ vyšetruje bioptické vzorky od pacientov s predpokladaným, alebo už verifikovaným ochorením krvotvorby – tieto vzorky nemožno považovať za reprezentanta „fyziologického“ stavu KD. K dispozícii sú len neraz archaické poznatky o jej anatómii a histocytológii, ktoré sa zväčša opierajú o analýzy nekroptického materiálu. Podľa týchto údajov „normálna“ KD obsahuje malé množstvo retikulínových vlákien, ktoré s retikulovými bunkami vytvárajú jemnú nosnú sieť pre bunky hemopoézy. Táto sieť je tvorená výlučne retikulínovými vláknami, ktoré sú voľne roztrúsené v hemopoetickom tkanive. Vlákna netvorí zväzky, či zoskupenia a ich zvýšenú denzitu možno pozorovať hlavne v okolí ciev, sínusov či kostných trabekúl (8, 14) a kolagénové vlákna sa tu nenachádzajú (8, 33). Nie sú však známe relevantné údaje o zmenách tejto „fyziologickej“ fibrózy v priebehu starnutia. Aj preto je otázne, či len fokálne zmnoženie retikulínových vlákien v okolí ciev či trabekúl je ešte „normálne“, a kedy už zodpovedá počínajúcej fib-

róze – pri absencii exaktných pravidiel zhodnotenie tejto hranice je značne závislé od skúseností a subjektívnej interpretácie hodnotiaceho patológa – bioptika.

Pojem myelofibróza vyjadruje patologicky podmienenú fibrózu v KD, ako zvýšené množstvo väzivovej zložky všeobecne (7), alebo ako zvýšenie množstva väzivových vlákien KD nad normálnu hranicu (14). Spočiatku sa myelofibróza KD považovala len za syndróm, ktorý v rôznej miere sprevádza iné ochorenia KD drene primárneho alebo sekundárneho pôvodu a výraz primárna myelofibróza označoval myelofibrózu neznámej etiológie (6). Až ďalším podrobnejším štúdiom myeloproliferatívnych stavov sa zistilo, že fibróza je typickým znakom jedného ochorenia zo spektra MPO, a to CIMF. To viedlo k rozdeleniu myelofibrózy na primárnu a sekundárnu (5, 7, 15).

Spočiatku sa predpokladalo, že fibróza KD je stálou súčasťou obrazu CIMF (20, 22, 24, 28), až neskôr bolo identifikované už diskutované prefibrotické hypercelulárne štádium CIMF (1, 5, 9). Rozvoj poznania ovplyvňoval aj systémy hodnotenia rozsahu, stupňa a progresie myelofibrózy pri CIMF, ktoré sa stali všeobecne známe pod názvom „grading“, resp. „gradingový“ systém hodnotenia CIMF (2).

Počas historického vývoja poznania CIMF boli publikované početné návrhy „gradingového“ hodnotenia stupňa, rozsahu a progresie myelofibrózy, zhodnotenie ktorých je aj pre zainteresovaného čitateľa do istej miery konfúzne. Preto sme sa pokúsili o prehľadné usporiadanie literárne známych „gradingových“ systémov (viď aj tab. 2), ktoré možno deliť na dvoj- až šesťstupňové.

Tab. 2. Porovnanie jednotlivých gradingových systémov hodnotenia myelofibrózy pri CIMF.

č.c.:	normálna	Objektívne množstvo fibrózy v KD						osteoskleróza
		retikulínová fibróza				kolagénová fibróza		
		ľahká-fokálna	ľahká-difúzna	stred. difúzna	ťažká difúzna	počínajúca	pokročilá	
26		fibrotické štádium						
2	?	myelofibróza						osteoskleróza
31,35		prefibrotické štádium						
22		skoré štádium						stredné ← → neskoré
19	?	skoré štádiá				pokročilé štádiá		terminálne štádiá
21	?	prechodné štádium				?		pokročilá MF-OMS
5	?	MM s fibrózou						MM+osteoskleróza
8	?	myelofibróza	?	stredná myelofibróza	?	?	?	
16		EMS				MF		AMF
13		začiatková fáza						2.fáza 3. fáza
29		1.						2. ← → 3.
37	?	panhyperplázia				myeloidná atrofia a fibróza		MF + OS
34		rozvinuté štádium						pokročilé štádium
3,12		MF1. ? ← → ?		MF2. ? ← → ?		MF3		OMS1; OMS2; OMS3
9		1. štádium ← →		2. štádium ← →		3. štádium ← →		4. štádium
27	0	1a	1b	2		3		
32		G1.	?	G2.	?	G3.		G4.
7,14,25		MF0	MF1		?	MF2	MF3	MF3
15		MF0	← →	MF1	← →	MF2	← →	MF3
11	0	?	+/+/+/+			+/+/+/+		OMS
26		A		?	B/D		?	C/E
17		CGL	← →	CMGM	← →	EMS	← →	AMS
1		min. MF	?	ľahká MF	?	stredná MF	?	ťažká MF
4		0/N	1+ / 2+	3+		4+		
18		G0	G1	?	G2	?	G3	G4
24		MF0	MF1		MF2		MF3	MF>3
33		MF0	MF1		MF2		MF3	MF3

Vysvetlivky: MF=myelofibróza (myelofibrosis), OMS=osteomyeloskleróza, OS= osteoskleróza, EMS="early myelosclerosis", G=grade
 AMF="advanced myelofibrosis", CGL="chronic granulocytic leukaemia", CMGM="chronic megakaryocytic-granulocytic leukemia",
 MM = megakaryocytárna myelóza, N = normálne množstvo vlákien
 ? ← → = nepresne definovaná hranica pre nedostatok údajov,
 ← → = nepresne definovaná hranica pre komplexnosť hodnotenia gradingu,
 - - - = autor sa k danému stupňu fibrózy nevyjadruje, č.c.=číslo citácie
 NG - recentné návrhy gradovacích systémov

Dvojstupňové „gradingové“ systémy sa zdajú byť najjednoduchšie, pri ich tvorbe však boli používané nejednotné východiská – buď:

- a) oba stupne charakterizuje prítomnosť fibrózy, líšia sa bunkovosťou obrazu a pokročilosťou fibrózy, prípadne prítomnosťou myelosklerózy: 1. stupeň tvorí hypercelulárna fáza s miernou fibrózou a 2. stupeň prechod do hypocelularity s pokročilou fibrózou, resp. osteosklerózou (22), alebo 1. stupeň definuje prítomnosť fibrózy a 2. stupeň aj osteosklerózy (6), alebo:
- b) sa rozlišuje prefibrotické (hypercelulárne) štádium s chýbajúcou, alebo s len minimálnou retikulínovou fibrózou a fibrotické (hypocelulárne) štádium s rôznou mierou retikulínovej a/alebo kolagénovej fibrózy, prípadne až osteosklerózy. Tento prístup použili aj autori klasifikácie myeloproliferatívnych ochorení podľa klasifikácie SZO (1), rovnako ako Thiele a spol. (5). Tí istí autori však v ďalších dielach (2, 3, 14, 18, 23) používali viac než dvojstupňové systémy rozdeľujúc fibrotické štádium do ďalších stupňov.

Trojstupňové „gradingové“ systémy tiež využívajú hodnotenie bunkovosti KD a množstva väzivových vlákien. Prvý stupeň (nazývaný skorý, začiatkový, hyperplastický, štádium panhyperplázie, alebo jednoducho prvý stupeň) obyčajne definuje narušenie hypercelulárnej krvotvorby miernou a málo rozsiahlou fibrózou, v druhom stupni (nazývaný druhý, stredný, prechodový, pokročilý a pod.) sa opisuje výrazne rozvinutá a obyčajne už kolagenizovaná fibróza, atypie megakaryocytov a postupujúca redukcia krvotvorby, v treťom stupni (nazývaný aj neskorý, terminálny, koncový, pokročilej myelofibrózy, osteosklerózy, resp. myelosklerózy a pod.) už je krvotvorná dreň opisovaná ako atrofovaná a nahradená rozsiahlymi ložiskami fibrózy a osteomyelosklerózy (9, 20, 21, 24–28). Všetky tu uvedené systémy považujú prvý stupeň za fibrotický a odlišnosti medzi nimi sú napr. len v názoroch na výskyt myelosklerózy (výlučne v 3. stupni versus možnosť jej prítomnosti už aj v 2. stupni), alebo terminologické, keď napr. už prvý stupeň sa nazýva „štádiom skorej myelosklerózy“ (29). Okrem toho niektorí zdôrazňujú samostatne myelofibrózu a osteosklerózu a „vnútri“ každej z nich rozlišujú tri samostatné stupne (7, 30). V zásade až pracovná skupina prof. Thieleho (18) zreteľne formulovala prvé štádium CIMF ako štádium prefibrotické (bez, alebo len s miernou fibrózou), čo možno považovať za spresnenie stanovisk iných pracovných skupín (9, 27).

Štvorstupňové „gradingové“ systémy sú najčastejšie používané. Podľa nich prvé dva stupne zodpovedajú hypercelulárnemu štádiu, s rôznou mierou retikulínovej fibrózy, tretí stupeň definuje pokles bunkovosti a premena „retikulínovej“ fibrózy do „kolagénovej“, kým v štvrtom stupni je prítomná osteomyeloskleróza (31). Iní, napr. Dekmezian a spol. (32) sa pokúšajú o objektivizáciu kvantifikácie myelofibrózy podľa rozsahu plošného postihu KD fibrotickými zmenami v spektre G1–G4 (< ako 25 %, 25–50 %, 50–75 %, resp. > ako 75 %). Ďalší používajú systémy semikvantitatívneho odhadu množ-

stva retikulínových vlákien versus kolagénovej fibrózy, resp. aj osteosklerózy takto (13): v stupni G1 žiadna alebo len minimálna retikulínová fibróza, v G2 ľahká retikulínová fibróza, v G3 zreteľne zvýšená denzita retikulínových vlákien alebo kolagénová fibróza a v stupni G4 osteoskleróza (endofytická tvorba kosti). Niektorí autori sa snažili vytvoriť štvorstupňový „grading“ osobitne pre retikulínovú a kolagénovú fibrózu (33).

Snaha o zjednotenie názorov viedla k dohode troch významných pracovných skupín zameraných na výskum myeloproliferatívnych ochorení (tzv. Hannoverskej, Kolínskej a Rotterdamskej skupiny – 12), ktorá vyústila do návrhu na štvorstupňový semikvantitatívny „grading“ myelofibrózy, ktorý je v podstate odobrením staršieho „gradovacieho“ systému Hannoverskej školy (3, 10, 34) a ktorý je univerzálny pre všetky druhy myeloproliferatívnych ochorení. Jeho podstatou sú nasledovné stupne: **MF0** – žiadna retikulínová fibróza, **MF1** – ľahká fokálna retikulínová fibróza, **MF2** – difúzna sieť retikulínovej a kolagénovej fibrózy, **MF3** – pokročilá difúzna kolagénová fibróza a osteoskleróza. Tento systém patrí v praxi medzi klinicky „najzrozumiteľnejšie“. Podobný postup doplnený o vyšetrenie v polarizovanom svetle, publikovali autori Hannoverskej školy aj samostatne (19).

Päťstupňové a viacstupňové „gradingové“ systémy sú zriedkavejšie. Sem patria staršie práce Georgiho (23), ktoré uprednostňovali spoločný päťstupňový systém pre CIMF a pre chronickú myelocytovú leukémiu. Pri východiskovej téze, že vo finálnych štádiách sú obe tieto ochorenia morfológicky len ťažko odlišiteľné, návrh rozlišoval: a) chronickú granulocytovú leukémiu (s „normálnou“ fibrózou), b) chronickú megakaryocytovú – granulocytovú myelózu (s normálnou, alebo ľahkou retikulínovou fibrózou), c) skorú myelofibrózu (s ľahkou až strednou retikulínovou fibrózou) d) pokročilú myelofibrózu (so stredne až ťažkou kolagénovou fibrózou bez osteosklerózy) a e) osteomyelosklerózu (s rôznym stupňom osteosklerotických zmien). Tento z úcty k histórii spomenutý systém bol prekonaný aj samotným autorom a jeho školou. Do tejto kategórie patrí aj návrh päťstupňového „gradingu“ na základe zhodnotenia proporcionality zastúpenia krvotvornej, tukovej a fibrózne zmenenej kostnej drene (35).

Na našom pracovisku sme v minulosti používali tiež 5-stupňový systém ktorého prehľad sme publikovali v r. 2000 (36). Spočíval v delení fibrózy na nasledovné stupne: 0 – stupeň bez fibrózy, 1a – ľahká fokálna fibróza, 1b – ľahká difúzna fibróza, 2 – stredne ťažká difúzna fibróza a 3 – ťažká difúzna fibróza (vrátane osteomyelosklerózy). Adamkov, ktorý predtým pôsobil na našom pracovisku, v r. 2001 (37) tiež publikoval nami používaný päťstupňový systém. Prvý stupeň s účasťou len „fyziologických“ tenkých perivaskulárnych retikulínových vlákien okolo ciev a kostných trabekúl však nazval „minimálnou fibrózou“, čo mohlo pôsobiť konfúzne pre klinickú prax.

Hasselbalch a Lisse (11) používali šesťstupňový „gradingový“ prístup, pričom G0 je stupeň bez fibrózy, G1 až

G3 odrážajú narastanie množstva retikulínových vlákien, G4 – počínajúce ukladanie zreých kolagénových vlákien a stupeň G5 – prítomnosť rozsiahlej kolagénovej fibrózy a osteomyelosklerózy v KD. Do značnej miery podobný šesťstupňový systém vytvoril aj Bauermeister (8) na základe kombinácie údajov získaných z aspirátov a z biopsií KD, ktorý je pomerne neprehľadný a ťažko aplikovateľný v rutinnej praxi.

Príčiny nejednotného hodnotenia stupňa fibrózy KD pri CIMF a návrh východiska pre každodennú prax

Časť príčin nejednotnosti vyššie definovaných „gradingových“ systémov bola už pre zrozumiteľnosť textu naznačená. V zásade hlavnou príčinou je nejednotnosť (a aj neraz nepresnosť až absencia) východiskových kritérií a definícií. To ovplyvnilo aj náš pokus o kompiláciu údajov do tabulky 2, v snahe o prehľadné zobrazenie jednotlivých systémov v kontexte progresie fibrózy pri CIMF.

Tak napr. historicky prvé tzv. opisné systémy (21, 22, 23, 35) síce morfológický obraz daného štádia opisujú komplexne, ale zväčša chýba reprodukovateľná definícia jednotlivých stupňov a tým aj možnosť objektívneho hodnotenia pokročilosti ochorenia. Problémom je aj uprednostňovanie buď len kvantitatívnych, alebo len kvalitatívnych kritérií. Časť systémov hodnotí len kvantitu fibrózy v KD (7, 20, 24, 30, 32, 33, 36), bez odlišenia retikulínovej a kolagénovej fibrózy. Kvalitatívne „gradingové“ systémy to síce zohľadňujú (6, 9, 19, 25, 26, 27, 28), avšak neposudzujú množstvo fibrózy v KD. Až kombináciou kvalitatívneho a kvantitatívneho hodnotenia vznikli tzv. semikvantitatívne gradovacie systémy (2, 3, 8, 10–14, 19, 31, 34, 37), ktoré vytvárajú jednoduché a zrozumiteľné 4–6-stupňové „gradingové“ prístupy, ktoré sú v praxi najpoužívanejšie. Opierajú sa o semikvantitatívne, ale predsa len subjektívne hodnotenie nálezu patológom. Snahy o objektivizáciu nálezu aplikáciou planimetrických metód (5) v minulosti, či dnešnými technológiami počítačových analýz obrazu narážajú na časovú a ekonomickú náročnosť vyšetrenia, ktoré je použiteľné len pre akademické ciele.

Ako ďalší z radu problémov možno uviesť jednak absenciu zohľadnenia „normálnej“ fibrózy KD (6, 7, 20, 21, 22, 24–32, 35), ako aj v danej časovej etape vývoja existujúcu neznalosť prefibrotického štádia CIMF. Tento druhý hendikep sa viacerí autori snažili neskôr odstrániť, avšak faktor nedostatočne vymedzenej hranice medzi normálnou a patologickou fibrózou KD pretrvával pomerne dlhú dobu (1–3, 5, 9, 10–13, 18, 19, 23, 33, 34, 36, 37). O definovanie „normálneho“ množstva myelofibrózy v KD sa pokúsil už Bauermeister (8), avšak jeho výsledky sú vzhľadom na použitú metodiku (využívanie prevažne aspirátov KD, nie trepanobiopsií) skresľujúce. Až Thieleho (14) opisy normálnej fibrózy a jej zaradenie do tzv. nultého stupňa myelofibrózy konečne definovali hranicu medzi „fyziologickou“ a patologickou fibrózou drene.

Dnes možno na základe uvedeného literárneho prehľadu a zhodnotenia našich viacročných vlastných skúse-

ností pre aktuálnu a rutinnu bioptickú prax v zásade ponúknuť dve možnosti „gradingového“ systémového zhodnotenia fibrózy pri CIMF:

1. v r. 2004 na vedeckej konferencii o myeloproliferatívnych ochoreniach v Rotterdame akceptovaný 5-stupňový nasledovný systém (2): **MF0** – žiadna retikulínová fibróza, **MF1** – ľahká retikulínová fibróza, **MF2** – manifestná retikulínová fibróza a ľahká kolagénová fibróza, **MF3** – pokročilá kolagénová fibróza, **MF>3** – osteoskleróza (endofytická novotvorba kosti) a znížená celularita. Je založený na kvalitatívnom rozlíšení retikulínovej a kolagénovej fibrózy, či prípadnej osteosklerózy a na ich semikvantitatívnom zhodnotení, pričom súčasne identifikuje aj normálne množstvo fibrózy KD ako MF0 (hoci bez bližšej špecifikácie),
2. recentne v r. 2005 publikovaný tzv. Európsky konsenzus „gradingu“ myelofibrózy a celularity KD (14): **MF-0:** roztrúsené priamočiare vlákna retikulínu bez prekríženia, zodpovedajúce normálnej KD, **MF-1:** riedka sieť retikulínu s mnohými prekríženiami vlákien, hlavne v okolí ciev, **MF-2:** difúzne a husté zvýšenie retikulínu s početnými prekríženiami, príležitostne len s fokálnou prítomnosťou kolagénových vlákien a/alebo osteosklerózou. **MF-3:** Difúzne a husté zvýšenie retikulínu s početnými prekríženiami s hrubými zväzkami kolagénu, často v spojitosti so značnou osteosklerózou.

V kontexte prehľadu nám dostupných doterajších poznatkov o CIMF je zrejme, že tento systém a) konkretizuje „normálnu“ fibrózu v KD a označuje ju zrozumiteľne ako nulté štádium myelofibrózy (MF0); navyše, aj keď to explicitne nevyjadruje, tak umožňuje vyhovieť snahe o subtypizáciu MF-1 na fokálnu a difúznu, pričom oba tieto pojmy sú morfológicky identické a odlišujú sa len plošným rozsahom postihu KD, b) osteoskleróza nie je zaradená samostatne, ale je zahrnutá do druhého (MF2) a tretieho stupňa (MF3), čím sú zohľadňované staršie postrehy niektorých autorov, podľa ktorých sa osteoskleróza môže vyskytovať už v skorších stupňoch myelofibrózy (7, 30). Navyše stupňovanie osteosklerotických zmien nemá pre klinickú prax podstatnejší význam, c) objektivizuje hodnotenie myelofibrózy: Pri hodnotení myelofibrózy sa vždy musí zohľadňovať kvalita ofarbenia retikulínových vlákien v preparáte, čo je najlepšie možné posúdiť porovnaním s vláknami v okolí cievnych stien. Fibróza by mala byť hodnotená len v priestoroch hemopoézy, pričom nesmú byť zohľadňované vlákna v lymfatických uzlíkoch, v okolí ciev a vlákna obkolesujúce tukové bunky. Naopak, zohľadňovaný by mal byť prípadný sklérédém alebo jazvovité zmeny v KD.

Predložený systém možno považovať aj za spresnenie už existujúceho vyššie diskutovaného kompromisu nemeckých a holandských pracovných skupín. Neodstraňuje síce faktor subjektivity pozorovateľa (a jeho skúseností), ale je jednoduchý, prehľadný, časovo a technicky nenáročný a klinicky isto zrozumiteľný, popisuje CIMF v celom jej priebehu a navyše je použiteľný aj na hodnotenie pokročilosti sekundárnej myelofibrózy

sprevádzajúcej iné ochorenia KD. Preto pokladáme tento „grading“ pre rutinnu prax najvýhodnejší a odporúčame ho k širokému užívaniu na všetkých patologicko-anatomických oddeleniach.

Zoznam použitých skratiek:

CIMF = chronická idiopatická myelofibróza; SZO = Svetová zdravotnícka organizácia; MPO = myeloproliferatívne ochorenia; KD = kostná dreň; Ph¹ = Philadelphia chromozóm; PDGF = doštičkový rastový faktor; TGF-β = transformačný rastový faktor beta; VEGF = vaskulárny endotelálny rastový faktor; bFGF = základný fibroblastický rastový faktor; MF = myelofibróza, G = stupeň (grade)

Literatúra

1. **Thiele J, Vardiman JW, Pierre R, Brunning RD, Imbert M, Flandrin G.** Chronic Idiopathic Myelofibrosis. In: Jaffe ES, Harris NL, Stein H, Vardiman JW. (eds): World Health Organization Classification of Tumours, Pathology & Genetics, Tumours of Haemopoietic and Lymphoid Tissues. IARC Press Lyon 2001; 35–38.
2. **Michiels JJ, Kvasnicka HM, Thiele J.** Chronic Ph¹- negative Myeloproliferative Disorders (MPDs). In: European MPD Workshop, Rotterdam 2004; 1–40.
3. **Michiels JJ, Thiele J.** Clinical and Pathological Criteria for the Diagnosis of Essential Thrombocythemia, Polycythemia Vera, and Idiopathic Myelofibrosis (Agnogenic Myeloid Metaplasia). *Int J of Hematology* 2002; 133–145.
4. **Tefferi MD.** Myelofibrosis with Myeloid Metaplasia. *The New England Journal of Medicine* 2000; 27: 1255–1265.
5. **Thiele J, Hoepfner B, Zankovich R, Fischer R.** Histomorphometry of Bone Marrow Biopsies in Primary Osteomyelofibrosis/-sclerosis (Agnogenic Myeloid Metaplasia) – Correlations Between Clinical and Morphological Features. *Virchows Archiv A Pathol Anat* 1989; 415: 191–202.
6. **Bartl R, Frisch B, Burkhardt R.** Bone Marrow Biopsies Revisited: An New Dimension for Haematologic Malignancies, Basel, New York, Karger 1982; 85–94.
7. **Frisch B, Bartl R.** Myelofibrosis and Osteosclerosis and Other Fibroses in the Bone Marrow. In: *Biopsy Interpretation of Bone and Bone Marrow*. Edward Arnold 1999; 244–256.
8. **Bauermeister DE.** Quantitation of Bone Marrow Reticulin – A Normal Range. *Am J Clin Pat* 1971; 56: 24–31.
9. **Block M, Burkhardt R, Chelloul N, et al.** Myelofibrosis-osteosclerosis Syndrom. *Pathology and morphology. Adv Biosci* 1975; 16: 219–240.
10. **Georgii A, Buhr T, Büsche G, Kreft A, Choritz H.** Classification and Staging of Ph-negative Myeloproliferative Disorders by Histopathology from Bone Marrow Biopsies. *Leukemia and Lymphoma* 1996; 22(1): 15–29.
11. **Hasselbalch H, Lisse I.** A Sequential Histological Study of Bone Marrow Fibrosis in Idiopathic Myelofibrosis. *Eur J Haematol* 1991; 46: 285–289.
12. **Michiels JJ, et al.** Diagnosis, Pathogenesis and Treatment of the Myeloproliferative Disorders Essential Thrombocythemia, Polycythemia Vera and Essential Megakaryocytic Granulocytic Metaplasia and Myelofibrosis. *The Nied J of Med* 1999; 54: 46–62.
13. **Thiele J, Kvasnicka HM, Diehl V, Fischer R, Michiels JJ.** Clinicopathological Diagnosis and Differential Criteria of Thrombocythemias in Various Myeloproliferative Disorders by Histopathology, Histochemistry and Immunostaining from Bone Marrow Biopsies. *Leukemia and Lymphoma* 1999; 33(3–4): 207–218.
14. **Thiele J, Kvasnicka HM, Facchetti F, Franco V, Van der Walt J, Orazi A.** European Consensus on Grading Bone Marrow Fibrosis and Assessment of Cellularity. *Haematologica* 2005; 90(8): 1128–1132.
15. **Vardiman JW.** Chronic Myelogenous Leukemia and the Myeloproliferative Disorders. In: Knowles DM. (ed): *Neoplastic hematology*, Williams & Wilkins Baltimore-Hong Kong-London-Munich-Philadelphia-Sydney-Tokyo 1992; 1405–1438.
16. **Kimura A, Kawaishi K, Nakata Y, Hyodo H, Kuramoto A, Satow Y.** Leukemic Transformation of Primary Myelofibrosis: Immunophenotype, Genotype and Growth Characteristic of Blast Cells. *Leuk Lymphoma* 1995; 19: 493–8.
17. **Brunning RD, McKenna RW.** Chronic Idiopathic Myelofibrosis. In: *Atlas of Tumor Pathology – Tumors of the Bone Marrow*. AFIP 1994; 238–254.
18. **Thiele J, Simon KG, Fischer R, Zankovich R.** Follow up Studies with Sequential Bone Marrow Biopsies in Chronic Myeloid Leukaemia and So-called Primary (Idiopathic) Osteomyelofibrosis. *Path Res Pract* 1988; 183: 434–445.
19. **Georgii A, Choritz H, Büsche G, Kreft A, Buhr T.** Histopathologie der Ph¹- Negativen Chronischen Myeloproliferativen Erkrankungen. *Pathologie* 1995; 16: 62–69.
20. **Leonard BJ, Israëls MCG, Wilkinson JF.** Myelosclerosis – a Clinicopathological Study. *Quarterly Journal of Medicine* 1957; 131–147.
21. **Schaefer HE.** Leukopoesis und myeloproliferative Erkrankungen. In: Remmele W. (ed): *Pathologie*. Bd.1., Springer Verlag Berlin – Heidelberg – New York – Tokyo 1984; 356–451.
22. **Rappaport HMD, et al.** Myelosclerosis with Myeloid Metaplasia. In: *Atlas of Tumor Pathology – Tumors of the Hematopoietic System*. Washington D.C. 1966, 312–331.
23. **Georgii A, Vykoupil KF, Thiele J.** Classification of Chronic Myeloproliferative Diseases by Bone Marrow Biopsies. *Bibl Haemat* 1984; 50: 41–56.
24. **Burkhardt R.** Farbatlas der klinischen Histopathologie von Knochenmark und Knochen. Springer – Verlag, Berlin-Heidelberg-New York 1970; 77–79.
25. **Fritsch H.** Die Osteomyelosclerose. In: Queisser W(ed): *Das Knochenmark – Morphologie, Funktion, Diagnostik*. Georg Thieme Verlag Stuttgart 1978; 351–366.
26. **Hoffbrand AV, Pettit JE.** *Clinical Haematology* – Sandoz Atlas, Gower Medical Publishing London 1988; 218–222.
27. **Laszlo J.** Myeloproliferative Disorders (MPD): Myelofibrosis, Myelosclerosis, Extramedullary Hematopoiesis, Undifferentiated MPD, and Hemorrhagic Thrombocythemia. *Semin Hematology* 1975; 409–432.
28. **Ward HP, Block MH.** The Natural History of Agnogenic Myeloid Metaplasia (AMM) and Critical Evaluation of its Relationship with the Myeloproliferative Syndrome. *Medicine* 1971; 170: 357–420.
29. **Georgii A, Vykoupil KF, Buhr T, Choritz H, Dohler U, Kaloutsi V, Werner M.** Chronic Myeloproliferative Disorders in Bone Marrow Biopsies. *Pathol Res Pract* 1990; 186(1): 3–27.
30. **Bartl R, Frisch B, Wilmanns W.** Potential of Bone Marrow Biopsy in Chronic Myeloproliferative Disorders (MPD). *Eur J Haematol* 1993; 50: 41–52.
31. **Buysens N, Bourgeois NH.** Chronic Myelocytic Leukemia Versus Idiopathic Myelofibrosis – A Diagnostic Problem in Bone Marrow Biopsies. *Cancer* 1977; 40: 1548–1561.
32. **Dekmezian MD, et al.** The Relevance of Reticulin Stain – Measured Fibrosis at Diagnosis In Chronic Myelogenous Leukemia. *Cancer* 1987; 59: 1739–1743.
33. **Duhamel G, Stachowiak J.** Bone Marrow Fibrosis in Malignant Hemopathies and Cancers. *Histological Study of 2786 Biopsies*. *Sem Hop* 1981; 57(3–4): 111–6.

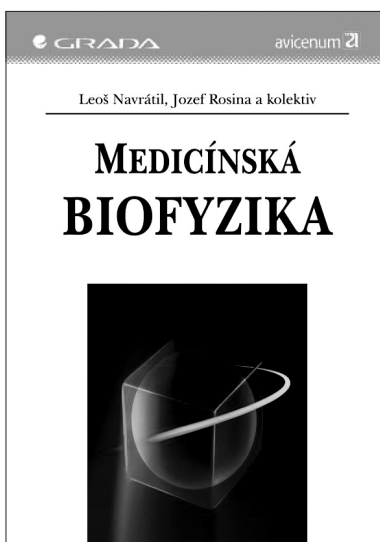
34. **Buhr T, Büsche G, Choritz H, Länger F, Kreipe H.** Evolution of Myelofibrosis in Chronic Idiopathic Myelofibrosis as Evidenced in Sequential Bone Marrow Biopsy Specimens. *Am J Clin Pathol* 2003; 119: 152–158.
35. **Pitcock JA, Reinhard EH, Justus BW, Mendelsohn RS.** A Clinical and Pathological Study of Seventy Cases of Myelofibrosis. *Annals of Internal Medicine* 1962; 57(1): 73–84.
36. **Plank L.** Histopatologická diagnostika CML. In: Tóthová E. (ed): *Chronická myelocytová leukémia*. – 1. slov. vyd. – Prešov, Datapress 2000; 42–52.
37. **Adamkov M.** Chronická idiopatická myelofibróza. In: *Biopický obraz chronických myeloproliferatívnych ochorení v kostnej dreni*. Honner 2001; 28–31.

Podakovanie: Práca bola podporená grantom VEGA SR č. 1/1193/04

*Prof. MUDr. Lukáš Plank, CSc.
ÚPA JLF UK a MFN
Kollárova 2
036 01 Martin
Slovenská republika*

Došlo do redakcie: 9. 2. 2006

Přijato: 10. 4. 2006



Medicínská BIOFYZIKA

Leoš Navrátil, Jozef Rosina a kolektiv

Lékařská biofyzika vznikla jako důsledek integračních tendencí ve vývoji vědeckého poznání. Jako interdisciplinární obor obsahuje prvky mnohých disciplín, na rozhraní kterých vzniká, anebo využívá jejich metodické přístupy. V systému teoretických disciplín lékařského studia zaujímá lékařská biofyzika specifické místo. Tvoří spojovací článek mezi matematikou a fyzikou na straně jedné a biologickými vědami na straně druhé. Specifikou biofyzikální analýzy je skutečnost, že objektem zkoumání jsou živé systémy a výsledky analýzy jsou použity na řešení konkrétních problémů v jednotlivých lékařských oborech za použití moderní přístrojové techniky. Lékařská biofyzika tvoří nejenom integrální součást funkčních oborů teoretické a preklinické části lékařského studia, ale i teoretický základ mnohých klinických oborů. Obrovský posun ve všech

oblastech medicíny vyžaduje i po odbornících lékařské biofyziky přijímat tyto změny a předložit je v kompetenci svého oboru studentům lékařských fakult. Proto je potřeba neustále inovace učebnice lékařské biofyziky. Je logické, že si napsání takové učebnice žádá spolupráci vysoce kvalifikovaných a zkušených odborníků technického i lékařského zaměření. Jde o kooperaci velmi cennou a nenahraditelnou. Jak je zřejmé z předpokládaného kolektivu autorů, podařilo se dát dohromady právě takovou pracovní skupinu; jsou to odborníci, ovládající společnou řeč a chápající dokonale i společnou problematiku.

Vydala Grada Publishing v roce 2005. ISBN 80-247-1152-4, kat. číslo 1631, 170 x 230, šitá vazba, 528 str., cena 495 Kč.

Objednávku můžete poslat na adresu: Nakladatelské a tiskové středisko ČLS JEP, Sokolská 31, 120 26 Praha 2, fax: 224 266 226, e-mail: nts@cls.cz