

HLASOVÁ REEDUKACE U PACIENTKY S PARÉZOU HLASIVKY – KAZUISTIKA

VOICE RE-EDUCATION IN PATIENT WITH UNILATERAL VOCAL FOLD PALSY – CASE REPORT

Tereza Školníková¹ 



Tereza Školníková

Abstrakt

Kazuistika se věnuje pacientce s parézou levé hlasivky. K tomuto stavu došlo po operaci adenomu příštítného tělíska. Případová studie se zaměřuje na popis průběhu hlasové reedukace a míru jejího efektu na kvalitu pacientčina hlasu.

Paréza hlasivky je nejčastěji způsobená obrnou zvrátaného nervu (nervus laryngeus recurrens) v důsledku operace v jeho blízkém okolí (Dršata, 2010).

Ztráta hybnosti hlasivky s sebou přináší řadu obtíží manifestujících se v oblasti dechu a kvality hlasu. Pacienta omezuje v jeho osobním, ale často i v pracovním životě.

Pro efekt hlasové reedukace je nezbytné její včasné zahájení.

Abstract

The case report is about a patient with left vocal cord palsy. This condition occurred after parathyroid adenoma surgery. The case study focuses on the description of the course of vocal re-education and the extent of its effect on the quality of the patient's voice.

Vocal cord palsy is most often caused by the paralysis of the recurrent nerve (nervus laryngeus recurrens) as a result of surgery in its vicinity (Dršata, 2010).

The loss of vocal cord mobility brings with it a number of difficulties manifested in the breathing area and voice quality. It restricts the patient's personal and often professional life. Early initiation of vocal re-education is essential for its effect.

Klíčová slova

paréza hlasivek, hlasová reedukace, postura, respirace, uzávěr hlasivek, Lax Vox, měkký hlasový začátek, hlavová rezonance

Keywords

vocal fold palsy, voice re-education, posture, respiration, glottal closure, Lax Vox, soft start vocal technique, head resonance

Paréza hlasivky – úvod do problematiky

Nejčastější příčinou parézy hlasivek je dle Vydrové (2017) poškození zvrátaného nervu při chirurgickém zákroku na štítné žláze, příštítných těliscích nebo jiných operacích v oblasti krku.

Jednostranná obrna hlasivky způsobuje asymetrické zúžení dechové štěrbiny. Dochází k rozdílnému napětí hlasivek, což způsobuje rozdílnou rychlost jejich kmitání. Neúplný uzávěr hlasové štěrbiny se projevuje na zvýšené dyšnosti hlasu a zkrácení fonační doby (Dlouhá a Černý, 2012).

V rámci diagnostiky poruch hlasu využíváme na našem pracovišti nejčastěji následující vyšetření.

Flexibilní laryngoskopie

Jedná se o metodu, při které je přes nos zavedena tenká hadička s optikou až nad úroveň hlasivek s možností pořízení videozáznamu. Jejím prostřednictvím můžeme sledovat tvar a pohyb hlasivek, jejich dechové a fonační postavení a v neposlední řadě i způsob uzavření glottidy (Kučera, Frič a Halíř, 2010).

Hlasové pole (Voice range profile – dále jen VRP)

Patří mezi základní akustická měření vlastností hlasu. Zjišťuje výškovou a dynamickou polohu hlasu a schopnost rozsahu jeho tvorby. K jeho použití je potřeba speciální software a mikrofon, který je upevněn na hlavě pacienta (Kučera, Frič et al., 2019).

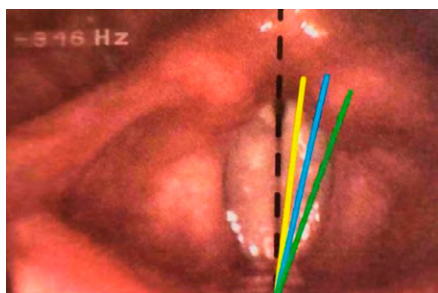
¹Mgr. Tereza Školníková, Klinika ORL a chirurgie hlavy a krku, Nemocnice Pardubického kraje, a. s., Kyjevská 44, 532 03 Pardubice, Česká republika.
E-mail: skolnikova.tereza@seznam.cz.

Základní škála popisu poruchy hlasu – GRBAS

Jedná se o subjektivní hodnocení poruchy hlasu odborníkem (foniatr, klinický logoped). Každé písmeno zastupuje jednu z posuzovaných oblastí. Maximální hodnota bodu odpovídá stupni 3. Ten značí nejtěžší míru poškození. Číslem 0 je pak označován intaktní výkon bez patologie.

Celkový stupeň poruchy je označován písmenem „G“ (grade). Drsnost hlasu, zastupující písmeno „R“ (roughness), nastává při souzvuku dvou tónů blízké frekvence na hranici rázů. Písmenem „B“ (breathiness) je označována dyšnost. Je způsobena únikem vzduchu v důsledku nedostatečného uzavěru hlasové štěrbinou. Slabost hlasu je způsobena buď sníženou intenzitou hlasového projevu, nebo nedostatkem síly v hlasu. Vychází z anglického slova astenicity a je označována písmenem „A“. Posledním hodnotícím faktorem je hlasové napětí – „S“ (strain). To je spojováno s abnormálně vysokou základní frekvencí, s hojností vyšších harmonických složek či s prezentací šumu ve vyšších frekvenčních pásmech (Kučera, Frič et al., 2019).

Porucha hlasu může pro pacienta představovat obtíže ve funkční, fyzické či psychické oblasti. Mezi fyzické obtíže patří např. vynechávání hlasu během konverzace, jeho změna či přeskakování. Dále dochází k dechovým obtížím způsobeným změnou závěru hlasivek. V případě, že je hlasivka postavena v respiračním postavení, dochází k rychlejšímu zpracování dechu, a tím pádem k častější potřebě nádechu. Naopak při mediálním postavení hlasivky dýchá pacient zúženou štěrbinou a může mít pocit nedostatku vzduchu.



Obr. 1: Možnosti postavení nehybné hlasivky. Černá přerušovaná čára označuje mediální postavení (střední čára glottidy), žlutá plná čára paramediální postavení, modrá plná čára intermediální postavení, zelená plná čára respirační postavení (Kučera, Frič et al., 2019, s. 24).

Pokud porucha hlasu trvá delší dobu, má často dopad i na psychiku pacienta. Jedná-li se o hlasového profesionála, může

mít obavy ze ztráty zaměstnání. Neustálé dotazy na domnělé nachlazení jsou také jednou z nejčastějších subjektivních obtíží udávaných pacienty. Prvotně čistě organická příčina poruchy hlasu se tak může spojit i s psychickou nadstavbou, která limituje výsledky hlasové reedukace. Pacienti se za svůj hlas často stydí, jsou nervózní, když mají s někým mluvit apod.

Mezi funkční obtíže patří např. obtíže s polykáním – zejména tekutin, kdy může v důsledku insuficientního uzavěru glottidy dojít k jejich aspiraci do dýchacích cest. Stran hlasových obtíží se pacienti cítí být vyloučeni z rozhovoru více osob, protože je ostatní špatně slyší, nerozumí jim a doptávají se, co říkali. Tyto situace jim mohou být natolik nepříjemné, že se raději komunikaci vyhýbají.

Kazuistika

Případová studie popisuje průběh hlasové reedukace u 56leté ženy, která pracovala jako prodavačka v obchodě s oblečením. Ke své profesi potřebovala funkční hlas, neboť byla v neustálém kontaktu se zákazníky. Poruchu hlasu tedy vnímala jako vážný problém.

V rámci rodinné anamnézy prodělali matka a dědeček pacientky rakovinu tlustého střeva, otec rakovinu prostaty. Ona sama se do té doby s ničím neléčila, neprodělala žádnou operaci ani úraz v oblasti hlavy a krku. Do naší nemocnice přišla necelý měsíc po operaci adenomu příštítného tělíska vlevo, která se uskutečnila na externím pracovišti počátkem června roku 2016. Bezprostředně po operaci byl u pacientky detekován chrapot.

V rámci diagnostiky byly hlasivky opakovaně hodnoceny flexibilní laryngoskopií, hlasovým polem a základní škálou popisu poruchy hlasu.

Do péče našeho foniatra se dostala 25. pooperační den. Při vstupním foniatrickém vyšetření byl hlas výrazně slabý, ale zvukový se silným chrapotem. Hlasivky byly bledé a hladké. Pravá hlasivka byla plně funkční, pohyblivá. Levá hlasivka se nehýbala a byla v mediálním až paramediálním postavení. Byla naznačena exkavovaná a uzavěr glottidy byl insuficientní. Fonační čas vokály „a“ činil pouhých 6 sekund.

Před začátkem hlasové reedukace zahájila vitaminoterapii (vitamíny řady B – Neuromultivit, B-komplex). Pod vedením zkušené rehabilitační sestry dále absolvovala 15 elektrostimulací levé hlasivky. Ta je u pacientů s parézou hlasivek velmi žádoucí, neboť při ní dochází ke stimulaci svalové

hmoty hlasivky, čímž se snižuje riziko vzniku svalové atrofie. K té může dojít z důvodu dočasné nefunkčnosti hlasivky (Vydrová, 2017). Elektrostimulace ovšem není vhodná pro všechny pacienty. Kontraindikována může být např. u onkologických pacientů, při nejisté histologii, při oboustranném postižení nervi laryngei recurrentis nebo u pacientů po chirurgické aplikaci kovových těles v oblasti krční páteře.

V polovině července 2016 bylo ORL lékařem realizováno vyšetření hlasového pole. Zde byla změřena maximální hlasitost pacientčina hlasu (78,69 dB), frekvence hlasového rozsahu (92–329 Hz) a fonační čas (5,5 s).

Hlasová reedukace pod vedením klinického logopeda byla zahájena v srpnu 2016.

Vstupní klinicko-logopedické vyšetření (polovina srpna 2016)

Pacientka se dostavila na vstupní vyšetření po absolvované elektroléčbě levé hlasivky. Subjektivně popisovala chrapot, namáhavé mluvení a bolest v krku. Dle hodnotící škály GRBAS odpovídala 3. stupni v oblasti drsnosti a dyšnosti hlasu. Převažoval u ní hrudní nádech. Mluvní i čtený projev byl narušen hlasitými nádechy uprostřed věty.

Délka výdechového proudu vzduchu byla 28 sekund. Délka syčení byla pouhých 12 sekund (norma 21 sekund). Fonace vokály „a“ činila 5,5 sekundy (norma 15 sekund). Řeč byla tvořena s tvrdými hlasovými začátky. Obtíže s polykáním neměla.

Pacientka byla seznámena se zásadami hlasové hygieny a bylo jí doporučeno zahájit hlasovou reedukaci s důrazem na nácvik správné postury, respirační cvičení, posílení glottického závěru, masáží hlasivek technikou Lax Vox (modifikace dle MUDr. Kučery) a nácvik měkkých hlasových začátků a hlavové rezonance.

Terapie – „Opočenský koncept“ dle MUDr. Kučery

Základním cvikem je nácvik postury. Správné držení těla je předpokladem pro správné vedení dechu. Díky tomu lze vytvořit zvukový hlas a využít hlavovou rezonanci. Správný je vzpřímený a pevný postoj s oporou chodidel o zem. Pacient pracuje s představou, že je „strom“. Tento cvik má celkem tři fáze. V první fázi si představí, že jsou jeho nohy kořeny stromu, které zarůstají do země. Vnímá pevnou oporu těla od pasu k chodidlům. Váha těla je rovnoměrně rozložena na obou chodidlech. Má zavřené oči a soustředí se na klidný nádech do břicha. Ve druhé fázi s každým nádechem pocitově o kousek

povyroste. Uprostřed těla cítí protitah – od pasu dolů a od pasu nahoru. Díky tomu dochází k napřimění se do přirozeně pevného a rovného stoje. To umožňuje i dobré zapojení brániční opory při fonaci. Ve třetí fázi přibývá představa, že naše horní končetiny jsou větve stromu a pomalu rostou vzhůru (Kučera, Frič a Halíř, 2010). Pacientka měla zpočátku problémy s koncentrací pozornosti na cvik a uvolněním napětí v oblasti krku a šíje. Po několika terapiích již prováděla cvik správně.

U většiny mých pacientů přetrvává nesprávný mělký nádech do hrudníku. Ani tato pacientka nebyla výjimkou. Hrudní dýchání neposkytuje dostatečný objem vzduchu, který je potřeba pro správnou fonaci. Správný nádech by měl být směřován do břicha, bránice a spodních žebber, která se při nádechu rozpínají do stran. Nejprve cvičíme vleže na zádech s oporou chodidel o podložku. Pro lepší kontrolu správného provedení cviku je možné přiložit ruku na břicho či spodní žebra. Pokud se pacientovi správný nádech nedaří, je možné mu lehce zatlačit na hrudník, a tím zabránit jeho zvedání, případně pacienta uvést do stabilizované polohy, kdy dojde ke kompresi hrudníku a blokadě jeho elevace. Dále pokračujeme s nácvikem vsedě na židli. Pacient se posadí na kraj židle tak, aby stehna s lýtky a trupem svírala úhel 90°. Nejtěžší je pak nácvik vestoje. Důležitá je pevná opora chodidel o zem, přičemž nohy jsou od sebe vzdáleny jednu až dvě pěsti. Pacientce se cvik dařil bez větších obtíží.

Dalším krokem byl vědomý nácvik brániční opory. Díky zapojení bránice může pacient částečně korigovat množství vydechaného vzduchu. Zároveň posílí stabilitu hlasu a zvýší jeho intenzitu. Pacient si přiloží ruku na horní část břicha (pod trojúhelníkový výběžek žebber) a zakřičí smluvené slovo (např. „hej“). Rukou vnímá automatické zapnutí bránice a následně se snaží o její aktivaci i bez

zvukového doprovodu. Někomu vyhovuje představa, že chce zvednout něco těžkého, zapnout si těsné kalhoty nebo že mu hrozí úder do břicha. Po bezmála třech měsících zvládla pacientka využít brániční oporu při nácviku měkkých hlasových začátků a fonačních cviků.

V případech parézy hlasivky je nejdůležitějším úkolem posílit uzávěr hlasivek. Z tohoto důvodu jsem se zaměřila na přitahy upažených rukou s oboustranným zapojením musculi bicipitis se současnou fonací slabik *ha, he, hy, ho, hu*. Pro posílení napětí levé hlasivky jsem zvolila variantu, kdy je pravá ruka upažená a přitahuje se k pravému rameni. Levá ruka je předpažená a přitahuje se k levé části hrudníku, opět za současné fonace slabik *ha, he, hy, ho, hu*.

Dalším cvikem byla masážní technika Lax Vox (modifikace dle MUDr. Kučery). Jedná se o tzv. trubičkovou metodu. Zahradní hadice (5/8, délka 40–45 cm) je ponořena do vody (PET lahev o objemu 1,5l, vodní hladina po horní okraj etikety, přibližně třetina lahve) za současné fonace vokály „i“. Dochází k odrazu části akustické energie zpět do fonačního traktu, a tím k vibrační masáži hlasivek a okolních tkání. Tato technika pomáhá zmírnit následky hlasového přetížení. Současně může napomoci k rozrušení jizevnatých procesů v dané oblasti (Kučera, Frič et al., 2019).

Měkké hlasové začátky (dále jen MHZ) nacvičuji zpočátku přes sykavku „s“. Úkolem pacienta je nádech do břicha, zapojení brániční opory, dechová pauza a postupný přechod na syčení. Cílem je syčet ze ztracena do ztracena, tedy nevyrážet začátek, ani syčení neukončovat tvrdým zárazem. Dalším cílem je pak prodloužení délky výdechového proudu vzduchu, které se při zapojení brániční opory dobře daří. Následuje nácvik MHZ se zvyšováním intenzity syčení. Důležité je syčení nezesilovat ostře, ale postupně. Tyto cviky zvládala pacientka od prvního zaškolení bez problémů.

Naopak největší obtíže jí činil nácvik hlavové rezonance. Hlas by měl být položen v poloze o něco vyšší, než je konverzační hlas. Pro snadnější navození hlavové rezonance se pracuje s brumendem (prodloužení nosovky „m“). Zvolila jsem nácvik z předklonu s polohou brady na hrudníku. Ve chvíli navození správného zvuku se pacientka napřimila do stoje a snažila se udržet odpovídající zvuk. Po fixaci hlavové rezonance vestoje následoval přechod na jednotlivá rezonanční cvičení. Nejprve nazvučení nosovky „m“, následně vokálů a v závěru jejich propojení (*mam, ama* – s prostřídáním všech vokálů). Následovalo zapojení MHZ a hlavové rezonance do slov a vět. Nakonec pacientka zvládla i přechod na konverzační hlas.

Pro ještě efektivnější využití brániční opory při mluvené řeči jsem přidala cvičení na nácvik správného hospodaření s dechem. Jednalo se o jednoduché říkadlo. Úkolem pacientky bylo na jeden nádech vyslovit co nejvíce slov. Zpočátku se dostala na devět slov, v závěru terapie na 24 slov.

Vzhledem ke zvládnutí všech výše uvedených cvičení byla s pacientkou po osmi měsících ukončena hlasová reedukace. Probíhala v časovém horizontu od 16. 8. 2016 do 6. 4. 2017. Pacientce byl předán manuál se zásadami hlasové hygieny. Velký důraz byl kladen na dodržování hlasového klidu v době respiračního onemocnění a užití techniky Lax Vox při hlasové únavě. V případě, že by se znovu objevil chrapot trvající nepřetržitě déle než tři týdny, bylo pacientce doporučeno objednat se na kontrolní foniatrické vyšetření.

Výsledky hlasové reedukace

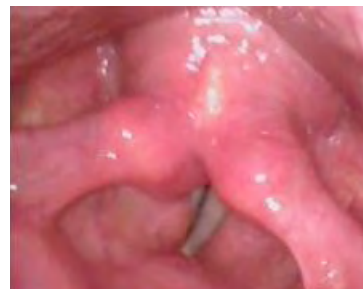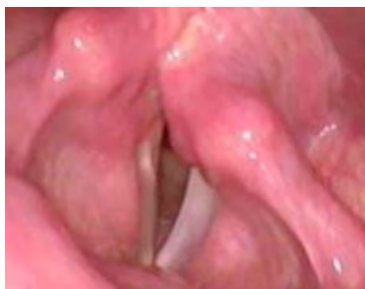Výsledky byly objektivně hodnoceny pomocí flexibilní laryngoskopie a hlasového pole (VRP) před zahájením hlasové reedukace a následně po jejím ukončení (o osm měsíců později).

Flexibilní laryngoskopie

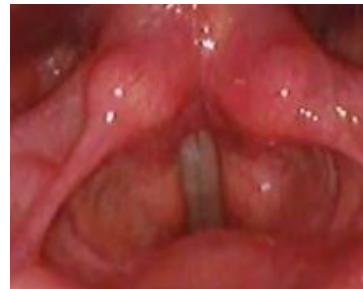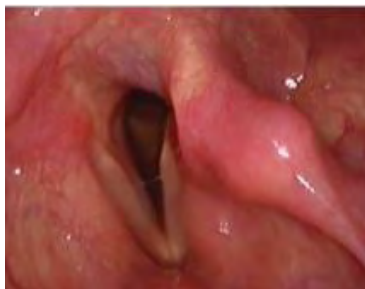	pravá hlasivka	levá hlasivka
konec června 2016	pohyblivá <i>ve fázi závěru po celé délce glottidy štěrbina</i>	nepohyblivá v mediálním až paramediálním postavení naznačeně exkavovaná
polovina března 2017	pohyblivá dobře se dotahuje k levé hlasivce <i>závěr glottidy je prakticky úplný</i>	nepohyblivá stojí paramediálně není exkavovaná

Tab. 1: Závěry z vyšetření hlasivek foniatrem před zahájením hlasové reedukace a po jejím ukončení

14. 7. 2016



22. 3. 2017



dechové postavení

fonační postavení

Obr. 2: Fotografie hlasivek před zahájením hlasové reedukace a po jejím ukončení pořízená z vyšetření flexibilním laryngoskopem
Hlasové pole – Voice range profile

	14. 7. 2016	22. 3. 2017	norma
fonační čas (vokála „a“)	5,5 s	39 s	15 s
maximální hlasitost	78,69 dB	98,76 dB	> 100 dB patologie < 90 dB
frekvence hlasového rozsahu	92–329 Hz	109–802 Hz	140–1 000 Hz

Tab. 2: Porovnání výsledků hlasového pole ORL lékařem před zahájením hlasové reedukace a po jejím ukončení

Základní škála popisu poruchy hlasu

Na našem pracovišti popisujeme u parézy hlasivky celkový stupeň poruchy hlasu, jeho drsnost a dyšnost, neboť pro nás mají největší výpovědní hodnotu. Při vstupním vyšetření odpovídal pacientčin hlas hodnotě G3R3B3. Po ukončení hlasové reedukace již dosahoval G0R0B0 a byl poslechově zcela bez známek poruchy hlasu.

Subjektivní obtíže pacientky (6. 4. 2017): „Hlas je dobrý. Nemám na něm co zlepšovat.“

ZÁVĚR

Paréza hlasivky často ovlivňuje kvalitu života pacienta v oblasti fonace, respirace, polykání a psychiky. Ze studie Alegria et al. (2021) vyplývá, že hlasová reedukace může mít pozitivní vliv na hybnost hlasivek a posílení uzávěru glottidy. Souhrnná analýza dat odhalila, že po terapeutické intervenci došlo ke zlepšení hybnosti hlasivek u 72 % pacientů.

Na základě osobní zkušenosti nepovažujeme množství klinických logopedů věnujících se poruchám hlasu a následné reedukaci za dostatečné. Ráda bych tímto článkem motivovala kolegy/kolegyně

k získání praktických dovedností v této oblasti a jejich zapojení do běžné klinicko-logopedické praxe. Zároveň nabízíme možnost osobní konzultace v počátcích zahájení hlasové reedukace.

Poděkování

Mezioborová spolupráce klinických logopedů s foniatry (případně psychology a neurology) je v této oblasti nezbytná. Ráda bych touto cestou poděkovala za podporu, spolupráci a profesionalitu MUDr. Bukvové a MUDr. Praislerovi – foniatrům, se kterými při hlasové reedukaci úzce spolupracuji.

Literatura

ALEGRIA R., VAZ FREITAS S., MANSO M. C., 2021. Efficacy of speech language therapy intervention in unilateral vocal fold paralysis – a systematic review and a meta-analysis of visual-perceptual outcome measures. *Logopedics, phoniatics, vocology*. [online]. 46(2), s. 86-98. DOI: 10.1080/14015439.2020.1762730. Dostupné z: [Efficacy of speech language therapy intervention in unilateral vocal fold paralysis - a systematic review and a meta-analysis of visual-perceptual outcome measures - PubMed \(nih.gov\)](#).

DLOUHÁ, O., ČERNÝ, L., 2012. *Foniatrie*. Praha: Karolinum. ISBN 978-80-246-2048-0.

DRŠATA, J. et al., 2010. *Foniatrie – hlas*. Havlíčkův Brod: Tobiáš. ISBN 978-80-7311-116-8.

KUČERA, M., FRIČ, M., HALÍŘ, M., 2010. *Praktický kurz hlasové rehabilitace*. Opocno: ORL ambulance – centrum hlasových poruch v Rychnově nad Kněžnou. ISBN 978-80-254-8244-5.

KUČERA, M., FRIČ, M. et al., 2019. *Vokologie I*. Praha: Akademie muzických umění v Praze. ISBN 978-80-270-6200-3.

LEJSKA, M., 2003. *Poruchy verbální komunikace a foniatrie*. Brno: Paido. ISBN 807315-038-7.

VYDROVÁ, J. et al., 2017. *Hlasová terapie*. Havlíčkův Brod: Tobiáš. ISBN 978-807311-169-4.
