

Diagnostická úskalí celiakie

Iva Hoffmanová¹, Daniel Sánchez², Helena Tlaskalová-Hogenová²

¹Il. interní klinika 3. LF UK a FN Královské Vinohrady, Praha

²Laboratoř buněčné a molekulární imunologie Mikrobiologického ústavu AV ČR, v.v.i., Praha

Souhrn

Celiakie je velmi časté autoimunitní onemocnění vznikající u geneticky predisponovaných jedinců, kteří konzumují lepek. Celosvětová prevalence je udávána kolem 1 %. Většina případů však není diagnostikována. Klinické projevy jsou nesmírně pestré a postihují řadu orgánových systémů. Kromě klinického nálezu (často necharakteristického) je základem diagnostiky pozitivita sérologického vyšetření (autoprotilátky proti tkáňové transglutamináze) a histologické vyšetření tenkého střeva (biopsie). Článek pojednává o racionální diagnostice nemoci s důrazem na interpretační úskalí jednotlivých testů.

Klíčová slova: autoprotilátky proti tkáňové transglutamináze – celiakie – Marshova klasifikace – vilózní atrofie

Diagnostic pitfalls of celiac disease

Summary

Celiac disease is a very common autoimmune disorder caused by the ingestion of dietary gluten products in genetically susceptible persons. Its global prevalence is estimated around 1 %. However, the most cases are not diagnosed. Clinical presentation is widely variable with the involvement of various human systems. Besides a clinical picture (that is often non characteristic), the diagnosis is based on positivity of serological testing (tissue transglutaminase autoantibodies) and histological evaluation of small intestinal mucosa. The article presents a rational diagnostic approach to celiac disease.

Key words: celiac disease – Marsh classification – tissue transglutaminase autoantibodies – villous atrophy

Úvod

Celiakie je multisystémové autoimunitní onemocnění geneticky predisponovaných jedinců vyvolané konzumací stravy obsahující lepek. Může se objevit v jakémkoliv věku. Klinická prezentace je neobyčejně variabilní [1]. Zahrnuje případy s gastrointestinální symptomatologií anebo s malabsorpcí. U dospělých převažují projevy nespecifické či extraintestinální, které vyplývají z postižení různých orgánových systémů (např. sideropenická anémie, osteoporóza, infertilita, dermatitis herpetiformis, neuropsychiatrické poruchy, sdružené autoimunitní choroby – diabetes mellitus 1. typu, autoimunitní tyreoiditida či jiné autoimunitní endokrinopatie, autoimunitní hepatitida, primární biliární cholangitida, primární sklerozující cholangitida, autoimunitní myokarditida, Sjögrenův syndrom, systémový lupus erythematoses, choroby pojiva, IgA nefropatie aj). Celiakie může být rovněž asymptomatická: při této formě pacient splní diagnostická kritéria (autoprotilátky a biopsie jsou pozitivní), avšak nemá žádné příznaky. K diagnóze asymptomatické celiakie vede pouze aktivní screening u příbuzných prvního stupně nebo u pacientů se sdruženými autoimunitními chorobami. Podrobná metodika screeningu celiakie

včetně zohlednění častého společného výskytu celiakie s některými autoimunitními chorobami jsou uvedeny v Metodickém pokynu Ministerstva zdravotnictví České republiky z roku 2011 [2]. Dle současného stupně poznání je zatím jedinou racionální a bezpečnou léčbou celoživotní striktně bezlepkový dietní režim [3,4].

Odhadovaná celosvětová prevalence celiakie je zhruba 1 %. Nicméně je velmi pravděpodobné, že většina případů není diagnostikována [4]. V České republice se odhaduje, že je diagnóza stanovena pouze u 15 % celiaků [5]. Problém zřejmě tkívá v pestré a často netypické symptomatologii, v nedostatečné informovanosti lékařů napříč všemi obory medicíny, ale i v některých diagnostických záludnostech.

Diagnóza celiakie je u dospělých a většiny dětí založena na dvojstupňovém algoritmu zahrnujícím séropozitivitu specifických celiakálních autoprotilátek a bioptický průkaz charakteristického histologického nálezu na sliznici duodena (tenkého střeva). Pouze u části dětské populace a za dodržení určitých podmínek (viz níže) je možno histologické hodnocení (tj. biopsii tenkého střeva) v diagnostice vynechat [6,7].

Absolutní podmínkou správné diagnostiky je její provádění v době, v níž testovaný jedinec ve stravě lepek

neomezuje. Optimální denní příjem lepku činí dle dřívějších doporučení 15 g po dobu 6–8 týdnů. Nedávné studie však naznačují, že u většiny celiaků je schopen vyvolat patřičnou autoprotilátkovou a histologickou odezvu i příjem lepku ≥ 3 g denně po dobu minimálně 2 týdnů. Toto množství odpovídá 2 krajícům bílého chleba (či ekvivalentu v jiné lepek obsahující stravě) denně [6,8,9]. V budoucnu zřejmě bude možné diagnostikovat celiakii bez ohledu na konzumaci lepku, a tedy i u jedinců, kteří již zahájili bezlepkovou dietu. Ukazuje se, že $CD4^+$ T-lymfocyty izolované z periferní krve celiaků jsou schopny (bez závislosti na příjmu lepku) in vitro vázat tetramer HLA-DQ-gluten. Přítomnost T-lymfocytů s navázaným HLA-DQ-tetramerem se hodnotí průtokovou cytometrií. Validace této metodiky vyžaduje další rozsáhlejší studie [10,11].

Cílem článku je upozornit na úskalí spojená s interpretací výsledků sérologického, histologického a genetického vyšetření.

Sérologický průkaz specifických protilátek

K sérologické diagnostice se využívají ELISA testy stanovující autoprotilátky proti tkáňové transglutamináze (tTG) a proti deamidovaným gliadinovým peptidům (DGP), obojí ve třídě IgG či IgA. Z nich nejvyšší senzitivitu (93–97 %) a specifitu (96–98 %) mají autoprotilátky proti tkáňové transglutamináze 2. třídy IgA (tTG-IgA). Bezmála 100% specifitu (a zhruba 94% senzitivitu) mají antiendomyziální protilátky třídy IgA (EMA-IgA). EMA jsou považovány za konfirmační test celiakie. Avšak vzhledem k tomu, že jsou stanovovány nepřímou imunofluorescencí, vyžadují zkušenost v hodnocení. Diagnostické úskalí spočívá v možné přítomnosti selektivního deficitu IgA (snížení celkového IgA v séru $< 0,05$ g/l), což může vést k falešné negativitě zmíněných autoprotilátek ve třídě IgA. Deficit IgA se vyskytuje ve všeobecné populaci v frekvenci 1 : 500. U celiaků je nalézán častěji, a to v 1–3 % (ojediněle až v 10 %) [3,4,12].

U dospělých je diagnostická strategie založena na nález zvýšené hladiny tTG-IgA při současném průkazu normálních hladin celkového IgA v séru. V případě slabé positivity tTG-IgA je u jedinců bez deficitu celkového IgA nutno doplnit vyšetření EMA-IgA. U jedinců s deficitem IgA je pro diagnostiku nutný současný průkaz EMA-IgG a tTG-IgG či protilátek DGP-IgG [4,6].

Pouze u dětí, které mají podezřelé klinické symptomy (odpovídající klasické formě celiakie) a jejichž sérové titry tTG překračují 10násobek horní hranice normy, mohou být aplikována diagnostická kritéria bez duodenální biopsie. K diagnóze celiakie je v těchto případech vyžadován i pozitivní průkaz EMA při jiném krevním odběru, než byl proveden na tTG, a pozitivita genetického vyšetření HLA DQ2/8. Podmínkou diagnostiky je i dobrá klinická odpověď na bezlepkovou dietu [7]. 10násobně zvýšené titry tTG u symptomatických dětí jsou dle některých autorů [13,14] pro celiakii natolik specifické, že nepovažují genetické vyšetření za nutné. U dětí s neklasickými příznaky celiakie je však biopsie k diagnostice vyžadována.

U asymptomatických dětí v riziku celiakie (dětí, které mají prvostupňového příbuzného s diagnostikovanou celiakií či děti s diabetes mellitus 1. typu) je jako iniciální test doporučována genotypizace. V případě přítomnosti HLA DQ2/8 pak následuje sérologická diagnostika a v případě její positivity biopsie duodena či tenkého střeva. Celiakie je nepravděpodobná u jedinců s negativitou obou haplotypů (HLA DQ2 a DQ8) [7].

Některé studie u dospělých celiaků [15–18] ukazují, že pozitivita EMA společně s významně zvýšenou hladinou tTG-IgA (> 45 U/ml, resp. překračující 8krát horní limit normy) mohou predikovat histologický nález vilózní atrofie. Z řady důvodů však u dospělých zatím neexistuje všeobecný konsenzus pro vynechání biopsie. Studie obhajující vynechání biopsie byly provedeny v centrech koncentrujících pacienty s celiakií, což zvyšuje pozitivní prediktivní hodnotu sérologických testů v předpovědi vilózní atrofie. Naproti tomu studie s neselektovanou populací nedosahují u sérologických testů tak vysoké pozitivní prediktivní hodnoty. Horní hranice normy je rozdílná podle výrobců testovacích kitů a neexistuje standardizace. Falešná pozitivita autoprotilátek proti tkáňové transglutamináze může provázet jiná autoimunitní onemocnění, hypergamaglobulinemii, střevní infekce, tumory, chronické jaterní choroby, psoriázu, srdeční selhání či akutní febrilní stav [19]. Kromě výše zmíněného je známa i atypická forma celiakie – tzv. séronegativní celiakie, která je charakterizována negativitou specifických celiakálních autoprotilátek (jak bude pojednáno v dalším textu).

Biopsie duodena (tenkého střeva) s následným histologickým vyšetřením tedy zůstává zlatým standardem diagnostiky celiakie u dospělých. Potvrzuje, že diagnóza je nesporná a opodstatňuje dodržování celoživotní bezlepkové diety [20,21].

Histologická diagnostika

Histologická diagnostika se provádí na bioptickém vzorku střevní sliznice získaném při endoskopickém vyšetření horní části gastrointestinálního traktu; u malých dětí se vzorek sliznice tenkého střeva získává enterobiopickou kapslí. Diagnostické úskalí spočívá jednak ve skutečnosti, že slizniční postižení může být nerovnoměrné nebo dokonce detekovatelné pouze v bulbu duodena. Při izolovaném postižení bulbu duodena se hovoří o tzv. ultrakrátké celiakii (ultrashort celiac disease). Je nutné provést jednu biopsii z bulbu duodena a 4–6 biopsií z distálního duodena. Další úskalí je spojeno se správnou technikou bioptického odběru. Nevhodné jsou tangenciální odběry sliznice, při kterých bývá architektika sliznice zkruslena (atrofická sliznice se pak může falešně jevit jako normální). Preferuje se tzv. single bite biopsie, při níž se při jednotlivé biopsii do bioptických kleští nabere jen jeden slizniční vzorek. Pro histologické zpracování a hodnocení výšky klků je důležitá orientace bioptického vzorku klky nahoru před vložením do fixačního roztoku [22,23]. Nové endoskopické technologie za užití technik vodní imerze, chromoendoskopie (př. Narrow Band Imaging či I-scan), optické koherentní tomografie, konfokální laserové endo-

mikroskopie či high-resolution magnification endoskopie mohou přispět k lepší vizualizaci místa vhodného pro bioptický odběr a zvýšit diagnostickou přesnost [24–26].

Histologický slizniční nález je hodnocen v optickém mikroskopu nejčastěji klasifikací dle Marsha (modifikovanou Oberhuberem) [27,28]. Prvotní histologickou změnou je zvýšené množství intraepiteliálních lymfocytů (IEL) – více než 40 na 100 enterocytů ve sliznici tenkého střeva (tj. stadium 1 – infiltrační léze). Mezi patologie nepanuje shoda, jaké množství IEL je třeba považovat za zvýšené. Marsh a Oberhuber doporučují za hraniční hodnotu 40 IEL [27,28], jiní 30 IEL [29] či 25 IEL [30] při hodnocení, které vztahuje počet IEL na 100 epiteliálních buněk v celém rozsahu klku. Další autoři upřednostňují kvantifikaci IEL pouze na vrcholu klku [31]. Nicméně intraepiteliální lymfocytóza je neobyčejně nespecifickým nálezem. Proto se za

změny charakteristické pro celiakii považují stadia 2 a více, tj:

- stadium 2 – hyperplastická léze (kombinující intraepiteliální lymfocytózu s hyperplazií krypt)
- stadium 3 – vilózní atrofie, která má kromě nálezu stadia 2 i méně či více vyjádřenou atrofii klků a která se dále rozděluje na atrofii parciální (3a), subtotální (3b) a totální (3c)
- stadium 4 s totální vilózní atrofií i atrofií krypt

Nutno však zdůraznit, že histologický nález není pro celiakii specifický, ale pouze charakteristický. A jediné kombinace s pozitivitou specifických celiakálních auto-protilátek tvoří diagnózu celiakie. Vilózní atrofie bez přítomnosti zmíněných auto-protilátek (tzv. séronegativní vilózní atrofie) bývá nalézána u řady dalších onemocnění (tab) [3,32–34]. Přídavnou hodnotu v histologickém hodnocení celiakální léze může poskytnout imunohistochemický průkaz CD3 a CD8 lymfocytů [35], ačkoli je tento přístup stále předmětem diskuse [36,37]. Kromě Marshovy-Oberhuberovy klasifikace byly navrženy i jiné přístupy k hodnocení tíže histologických slizničních změn [38]. Ty však nejsou všeobecně rozšířeny.

Tab. Diferenciální diagnostika vilózní atrofie sliznice tenkého střeva. Upraveno podle [4,32–34]

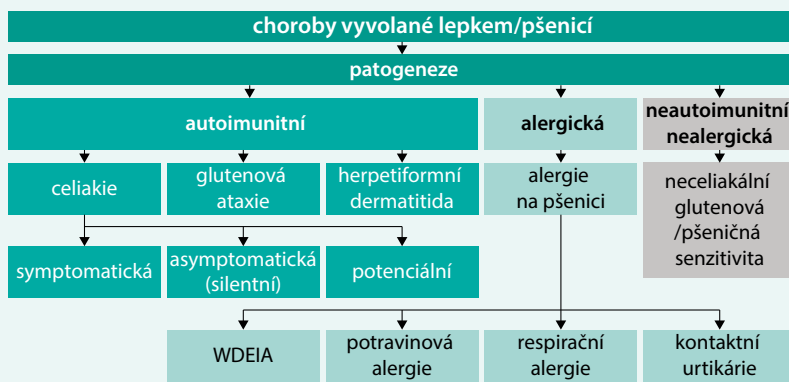
malnutrice; chronická ischemie tenkého střeva; poškození tenkého střeva recentní chemoterapií či radiací
potravni intolerance (laktózová, fruktózová, alergie na bílkovinu kravského mléka) u dětí
tropická sprue; bakteriální přerůstání v tenkém střevě; infekční enteritida (giardiáza, rotavirová, cytomegalová, herpetická, kryptosporidiová, mikrosporidiová infekce aj); Whippleova choroba; intestinální tuberkulóza; HIV enteropatie
Zollingerův-Ellisonův syndrom; peptická duodenitida
autoimunní enteropatie; hypogamaglobulinemická sprue; enteropatie při primární imunodeficienci; běžná variabilní imunodeficience (CVID); graft versus host disease
Crohnova choroba tenkého střeva; mikroskopická enterokolitida; eozinofilní enteritida
poléková enteropatie (azatioprin, metotrexát, kolchicin, olmesartan, ipilimumab, mykofenolát mofetil)
kolagenní sprue; refrakterní celiakie; lymfom tenkého střeva
vzácná dědičná onemocnění (tufting enteropatie, atrezie choan, mikrovilózní inkluzní onemocnění a atrofie, tricho-hepato-enterický syndrom 1, kongenitální natriumrea)

Genetické vyšetření

Pacienti s celiakií mají na povrchu imunokompetentních buněk přítomny HLA molekuly typu DQ2 (přibližně v 95 %) nebo typu DQ8 (přibližně v 5 %) [39]. Kromě HLA-DQ2/8 genů se v patogenezi celiakie účastní i řada dalších genů mimo HLA komplex [40]. Ačkoliv je přítomnost HLA-DQ2/8 genů bezmála 100% průvodním rysem celiakie, ve skutečnosti znamená jen přítomnost zvýšeného genetického rizika. HLA-DQ2/8 genotyp se totiž vyskytuje u 35–40 % osob západní populace, z nichž pouze 2–3 % jsou jedinci s celiakií [41]. Existují náznaky, že rovněž přítomnost genotypu HLA DQ9 může znamenat genetické riziko celiakie [42].

Nepřítomnost HLA-DQ2/8 genotypu celiakii vylučuje s negativní prediktivní hodnotou (NPV) vyšší než 99 % [43,44]. Genetické vyšetření obecně neposkytuje při

Schéma. Choroby vyvolané lepem/pšenicí. Upraveno podle [53]



WDEIA – anafylaxe na pšenici vyvolaná fyzickou aktivitou/Wheat Dependent Exercise Induced Anaphylaxis

stanovení diagnózy velikou pomoc, neboť jeho pozitivní prediktivní hodnota je malá. V klinické praxi se genetické vyšetření kromě vyloučení celiakie může uplatnit jen v omezených situacích [43,44].

Rozporné diagnostické nálezy

Největší diagnostické úskalí vzniká, pokud nalézáme rozporné výsledky sérologických testů a histologického nálezu. I v těchto případech se může jednat o celiakii, a to buď o séronegativní celiakii nebo o potenciální celiakii.

Séronegativní celiakie je charakterizována histologickým nálezem vilózní atrofie při současné negativitě celiakálních autoprotilátek. To bývá nalézáno u jedinců s poruchou tvorby imunoglobulinů, např. i v rámci běžného variabilního imunodeficitu či při komorbidní imunosupresivní terapii. Séronegativita bývá vysvětlována silnou afinitou mezi anti-tTG a tkáňovou transglutaminázou ve sliznici tenkého střeva – vzniklé imunokomplexy nejsou schopny proniknout do systémové cirkulace (a jsou prokazatelné ve sliznici tenkého střeva). Jiným vysvětlením může být inkompletní maturatione plazmatických buněk s následným selháním produkce autoprotilátek [45]. Séronegativní celiakie může být častou příčinou vilózní atrofie u starých nemocných s malabsorpcí a vysokou prevalencí autoimunitních chorob [46].

Diagnóza séronegativní celiakie vyžaduje vyloučení neceliakálních příčin vilózní atrofie (tab) a genetické vyšetření kompatibilitní s celiakii (tj. průkaz HLA DQ2/8). Potvrzením správnosti diagnózy je klinické zlepšení i biopsický průkaz slizničního zhojení po nasazení bezlepkové diety [46,47].

U potenciální celiakie je histologický nález na sliznici tenkého střeva normální (Marsh 0) nebo je maximálně přítomna intraepiteliální lymfocytóza (Marsh 1) při současné pozitivitě celiakálních autoprotilátek. Genetické vyšetření nalézá přítomnost HLA DQ2/8 genů. Jedinci s potenciální celiakii vyžadují individuální zhodnocení. Pokud jsou symptomatictí, je na místě bezlepková dieta. V asymptomatických případech je vhodné klinické sledování a stanovení autoprotilátek, neboť v budoucnu je možný jak vývoj symptomatologie, tak i pokles titrů až normalizace hladin autoprotilátek [48]. Je nutno mít na paměti, že situace velmi podobná potenciální celiakii může vzniknout v případě provedení malého počtu biopsií, resp. biopsie z místa bez charakteristických slizničních změn. Pak je nutno biopsie opakovat či využít (výše zmíněné) pokročilé endoskopické technologie k identifikaci okrsku sliznice vhodného pro biopsii.

Gluten anebo jiné proteinové komponenty pšenice mohou kromě celiakie vyvolávat řadu onemocnění, která mají jiný imunopatogenetický podklad (schéma).

Závěr

Správná diagnostika celiakie a včasné zahájení bezlepkové diety jsou pro normalizaci absorpčních i imunit-

ních funkcí tenkého střeva a pro vyladění imunitního stavu organismu zásadní. Vedou k prevenci závažných komplikací spojených s neléčenou celiakii, jakými jsou zejména sideropenická anémie, osteoporóza, poruchy reprodukce, T-lymfom tenkého střeva, kolagenní sprue, refrakterní sprue, ulcerativní jejunoileitis, non-hodgkinský lymfom a adenokarcinom tenkého střeva. Je chybou nasazovat bezlepkovou dietu pouze při nálezu pozitivitě sérologického vyšetření (zvýšené hladiny protilátek); vždy je nutné takového pacienta odeslat ke gastroenterologickému vyšetření [4,49–52].

Článek je příspěvkem k projektu Strategie AV 21 „Potraviny pro budoucnost“. Výzkum v této oblasti byl podpořen Grantovou agenturou ČR projektem č. 13–146085.

Literatura

- Frič P, Zavoral M, Dvořáková T. Gluten induced diseases. Vnitř Lék 2013; 59(5): 376–382.
- Věstník Ministerstva zdravotnictví České republiky. Ročník 2011, částka 3. Strana 51–54. Vydáno 28. února 2011. Dostupné z WWW: <https://www.mzcr.cz/Legislativa/dokumenty/vestnik-c_4741_2162_11.html>.
- Chou R, Bougatsos C, Blazina I et al. Screening for Celiac Disease: Evidence Report and Systematic Review for the US Preventive Services Task Force. JAMA 2017; 317(12): 1258–1268. Dostupné z DOI: <<http://dx.doi.org/10.1001/jama.2016.10395>>.
- Parzanese I, Qehajaj D, Patricola F et al. Celiac disease: From pathophysiology to treatment. World J Gastrointest Pathophysiol 2017; 8(2): 27–38. Dostupné z DOI: <<http://dx.doi.org/10.4291/wjgp.v8.i2.2>>.
- Frič P, Keil R. Celiakie pro praxi. Med Praxi 2011; 8(9): 354–359.
- Downey L, Houten R, Murch S et al. Recognition, assessment, and management of coeliac disease: summary of updated NICE guidance. BMJ 2015; 351: h4513. Dostupné z DOI: <<http://dx.doi.org/10.1136/bmj.h4513>>.
- Husby S, Koletzko S, Korponay-Szabo IR et al. European Society for Pediatric Gastroenterology, Hepatology, and Nutrition Guidelines for the diagnosis of coeliac disease. J Pediatr Gastroenterol Nutr 2012; 54(1): 136–160. Dostupné z DOI: <<http://dx.doi.org/10.1097/MPG.0b013e31821a23d0>>. Erratum in J Pediatr Gastroenterol Nutr 2012; 54(4): 572.
- Leffler D, Schuppan D, Pallav K et al. Kinetics of the histological, serological and symptomatic responses to gluten challenge in adults with coeliac disease. Gut 2013; 62(7): 996–1004. Dostupné z DOI: <<http://dx.doi.org/10.1136/gutjnl-2012-302196>>.
- Rubio-Tapia A, Hill ID, Kelly CP et al. ACG clinical guidelines: diagnosis and management of celiac disease. Am J Gastroenterol 2013; 108: 656–676; quiz 677. Dostupné z DOI: <<http://dx.doi.org/10.1038/ajg.2013.79>>.
- Sarna VK, Lundin, Knut E A et al. HLA-DQ-Gluten Tetramer Blood Test Accurately Identifies Patients With and Without Celiac Disease in Absence of Gluten Consumption. Gastroenterology 2018; 154(4): 886–896.e6. Dostupné z DOI: <<http://dx.doi.org/10.1053/j.gastro.2017.11.006>>.
- Sarna VK, Skodje GI, Reims HM et al. HLA-DQ: gluten tetramer test in blood gives better detection of coeliac patients than biopsy after 14-day gluten challenge. Gut 2018; 67(9): 1606–1613. Dostupné z DOI: <<http://dx.doi.org/10.1136/gutjnl-2017-314461>>.
- Kocna P, Vaníčková Z, Perušičová J et al. Tissue transglutaminase-serology markers for coeliac disease. Clin Chem Lab Med 2002; 40(5): 485–492. Dostupné z DOI: <<http://dx.doi.org/10.1515/CCLM.2002.084>>.
- Nevoral J, Kotalová R, Hradský O et al. Symptom positivity is essential for omitting biopsy in children with suspected celiac disease accor-

- ding to the new ESPGHAN guidelines. *Eur J Pediatr* 2014; 173(4): 497–502. Dostupné z DOI: <<http://dx.doi.org/10.1007/s00431-013-2215-0>>.
14. Wolf J, Petroff D, Richter T et al. Validation of Antibody-Based Strategies for Diagnosis of Pediatric Celiac Disease Without Biopsy. *Gastroenterology* 2017; 153(2): 410–419. Dostupné z DOI: <<http://dx.doi.org/10.1053/j.gastro.2017.04.023>>.
 15. Tortora R, Imperatore N, Capone P et al. The presence of anti-endomysial antibodies and the level of anti-tissue transglutaminases can be used to diagnose adult coeliac disease without duodenal biopsy. *Aliment Pharmacol Ther* 2014; 40(10): 1223–1229. Dostupné z DOI: <<http://dx.doi.org/10.1111/apt.12970>>.
 16. Holmes GKT, Forsyth JM, Knowles S et al. Coeliac disease: further evidence that biopsy is not always necessary for diagnosis. *Eur J Gastroenterol Hepatol* 2017; 29(6): 640–645. Dostupné z DOI: <<http://dx.doi.org/10.1097/MEG.0000000000000841>>.
 17. Zanini B, Magni A, Caselani F et al. High tissue-transglutaminase antibody level predicts small intestinal villous atrophy in adult patients at high risk of celiac disease. *Dig Liver Dis* 2012; 44(4): 280–285. Dostupné z DOI: <<http://dx.doi.org/10.1016/j.dld.2011.10.013>>.
 18. Wakim-Fleming J, Pagadala MR, Lemyre MS et al. Diagnosis of celiac disease in adults based on serology test results, without small-bowel biopsy. *Clin Gastroenterol Hepatol* 2013; 11(5): 511–516. Dostupné z DOI: <<http://dx.doi.org/10.1016/j.cgh.2012.12.015>>.
 19. Leffler DA, Schuppan D. Update on serologic testing in celiac disease. *Am J Gastroenterol* 2010; 105(12): 2520–2524. Dostupné z DOI: <<http://dx.doi.org/10.1038/ajg.2010.276>>.
 20. Kurien M, Mooney PD, Sanders DS. Editorial: is a histological diagnosis mandatory for adult patients with suspected coeliac disease? *Aliment Pharmacol Ther* 2015; 41(1): 146–147. Dostupné z DOI: <<http://dx.doi.org/10.1111/apt.13002>>.
 21. Mills JR, Murray JA. Contemporary celiac disease diagnosis: is a biopsy avoidable? *Curr Opin Gastroenterol* 2016; 32(2): 80–85. Dostupné z DOI: <<http://dx.doi.org/10.1097/MOG.0000000000000245>>.
 22. Taavela J, Popp A, Korponay-Szabo IR et al. A Prospective Study on the Usefulness of Duodenal Bulb Biopsies in Celiac Disease Diagnosis in Children: Urging Caution. *Am J Gastroenterol* 2016; 111(1): 124–133. Dostupné z DOI: <<http://dx.doi.org/10.1038/ajg.2015.387>>.
 23. Lau MS, Sanders DS. Optimizing the diagnosis of celiac disease. *Curr Opin Gastroenterol* 2017; 33(3): 173–180. Dostupné z DOI: <<http://dx.doi.org/10.1097/MOG.0000000000000343>>.
 24. Iovino P, Pascariello A, Russo I et al. Difficult diagnosis of celiac disease: diagnostic accuracy and utility of chromo-zoom endoscopy. *Gastrointest Endosc* 2013; 77(2): 233–240. Dostupné z DOI: <<http://dx.doi.org/10.1016/j.gie.2012.09.036>>.
 25. Ianaro G, Gasbarrini A, Cammarota G. Endoscopic tools for the diagnosis and evaluation of celiac disease. *World J Gastroenterol* 2013; 19(46): 8562–8570. Dostupné z DOI: <<http://dx.doi.org/10.3748/wjg.v19.i46.8562>>.
 26. Ianaro G, Bibbo S, Pecere S et al. Current technologies for the endoscopic assessment of duodenal villous pattern in celiac disease. *Comput Biol Med* 2015; 65: 308–314. Dostupné z DOI: <<http://dx.doi.org/10.1016/j.combiomed.2015.04.033>>.
 27. Marsh MN. Gluten, major histocompatibility complex, and the small intestine. A molecular and immunobiological approach to the spectrum of gluten sensitivity ("celiac sprue"). *Gastroenterology* 1992; 102(1): 330–354.
 28. Oberhuber G, Granditsch G, Vogelsang H. The histopathology of coeliac disease: time for a standardized report scheme for pathologists. *Eur J Gastroenterol Hepatol* 1999; 11(10): 1185–1194.
 29. Dickson BC, Streutker CJ, Chetty R. Coeliac disease: an update for pathologists. *J Clin Pathol* 2006; 59(10): 1008–1016. Dostupné z DOI: <<http://dx.doi.org/10.1136/jcp.2005.035345>>.
 30. Hayat M, Cairns A, Dixon MF et al. Quantitation of intraepithelial lymphocytes in human duodenum: what is normal? *J Clin Pathol* 2002; 55(5): 393–394.
 31. Jarvinen TT, Collin P, Rasmussen M et al. Villous tip intraepithelial lymphocytes as markers of early-stage coeliac disease. *Scand J Gastroenterol* 2004; 39(5): 428–433.
 32. Korponay-Szabo IR, Troncone R, Discepolo V. Adaptive diagnosis of coeliac disease. *Best Pract Res Clin Gastroenterol* 2015; 29(3): 381–398. Dostupné z DOI: <<http://dx.doi.org/10.1016/j.bpg.2015.05.003>>.
 33. Martins C, Teixeira C, Ribeiro S et al. Seronegative Intestinal Villous Atrophy: A Diagnostic Challenge. *Case Rep Gastrointest Med* 2016; 2016: 6392028. Dostupné z DOI: <<http://dx.doi.org/10.1155/2016/6392028>>.
 34. Kamboj AK, Oxentenko AS. Clinical and Histologic Mimickers of Celiac Disease. *Clin Transl Gastroenterol* 2017; 8(8): e114. Dostupné z DOI: <<http://dx.doi.org/10.1038/ctg.2017.41>>.
 35. Mubarak A, Wolters VM, Houwen RH et al. Immunohistochemical CD3 staining detects additional patients with celiac disease. *World J Gastroenterol* 2015; 21(24): 7553–7557. Dostupné z DOI: <<http://dx.doi.org/10.3748/wjg.v21.i24.7553>>.
 36. Hudacko R, Kathy ZX, Yantiss RK. Immunohistochemical stains for CD3 and CD8 do not improve detection of gluten-sensitive enteropathy in duodenal biopsies. *Mod Pathol* 2013; 26(9): 1241–1215. Dostupné z DOI: <<http://dx.doi.org/10.1038/modpathol.2013.57>>.
 37. Elli L, Zini E, Tomba C et al. Histological evaluation of duodenal biopsies from coeliac patients: the need for different grading criteria during follow-up. *BMC Gastroenterol* 2015; 15: 133. Dostupné z DOI: <<http://dx.doi.org/10.1186/s12876-015-0361-8>>.
 38. Corazza GR, Villanacci V, Zambelli C et al. Comparison of the interobserver reproducibility with different histologic criteria used in celiac disease. *Clin Gastroenterol Hepatol* 2007; 5(7): 838–843. Dostupné z DOI: <<http://dx.doi.org/10.1016/j.cgh.2007.03.019>>.
 39. Wolters VM, Wijmenga C. Genetic background of celiac disease and its clinical implications. *Am J Gastroenterol* 2008; 103(1): 190–195. Dostupné z DOI: <<http://dx.doi.org/10.1111/j.1572-0241.2007.01471.x>>.
 40. Dieli-Crimi R, Cenit MC, Nunez C. The genetics of celiac disease: A comprehensive review of clinical implications. *J Autoimmun* 2015; 64: 26–41. Dostupné z DOI: <<http://dx.doi.org/10.1016/j.jaut.2015.07.003>>.
 41. Catassi C, Fasano A. Celiac disease diagnosis: simple rules are better than complicated algorithms. *Am J Med* 2010; 123(8): 691–693. Dostupné z DOI: <<http://dx.doi.org/10.1016/j.amjmed.2010.02.019>>.
 42. Bodd M, Tollefsen S, Bergseng E et al. Evidence that HLA-DQ9 confers risk to celiac disease by presence of DQ9-restricted gluten-specific T cells. *Hum Immunol* 2012; 73(4): 376–381. Dostupné z DOI: <<http://dx.doi.org/10.1016/j.humimm.2012.01.016>>.
 43. Ricano-Ponce I, Wijmenga C, Gutierrez-Achury J. Genetics of celiac disease. *Best Pract Res Clin Gastroenterol* 2015; 29(3): 399–412. Dostupné z DOI: <<http://dx.doi.org/10.1016/j.bpg.2015.04.004>>.
 44. Villanacci V, Ceppa P, Tavani E et al. Coeliac disease: the histology report. *Dig Liver Dis* 2011; 43(Suppl 4): S385–S395. Dostupné z DOI: <[http://dx.doi.org/10.1016/S1590-8658\(11\)60594-X](http://dx.doi.org/10.1016/S1590-8658(11)60594-X)>.
 45. Ierardi E, Losurdo G, Piscitelli D et al. Seronegative celiac disease: where is the specific setting? *Gastroenterol Hepatol Bed Bench* 2015; 8(2): 110–116.
 46. Volta U, Caio G, Boschetti E et al. Seronegative celiac disease: Shedding light on an obscure clinical entity. *Dig Liver Dis* 2016; 48(9): 1018–1022. Dostupné z DOI: <<http://dx.doi.org/10.1016/j.dld.2016.05.024>>.
 47. Aziz I, Peerally MF, Barnes J et al. The clinical and phenotypical assessment of seronegative villous atrophy; a prospective UK centre experience evaluating 200 adult cases over a 15-year period (2000–2015). *Gut* 2017; 66(9): 1563–1572. Dostupné z DOI: <<http://dx.doi.org/10.1136/gutjnl-2016-312271>>.
 48. Volta U, Caio G, Giancola F et al. Features and Progression of Potential Celiac Disease in Adults. *Clin Gastroenterol Hepatol* 2016; 14(5): 686–693. Dostupné z DOI: <<http://dx.doi.org/10.1016/j.cgh.2015.10.024>>.
 49. Ho-Yen C, Chang F, van der Walt J et al. Recent advances in refractory coeliac disease: a review. *Histopathology* 2009; 54(7): 783–795. Dostupné z DOI: <<http://dx.doi.org/10.1111/j.1365-2559.2008.03112.x>>.
 50. Smedby KE, Akerman M, Hildebrand H et al. Malignant lymphomas in coeliac disease: evidence of increased risks for lymphoma types other than enteropathy-type T cell lymphoma. *Gut* 2005; 54(1): 54–59. Dostupné z DOI: <<http://dx.doi.org/10.1136/gut.2003.02094c>>.
 51. Richir M, Songun I, Wientjes C et al. Small Bowel Adenocarcinoma in a Patient with Coeliac Disease: Case Report and Review of the Literature.

ture. Case Reports Gastroenterol 2010; 4(3): 416–420. Dostupné z DOI: <<http://dx.doi.org/10.1159/000313547>>.

52. Ozgor B, Selimoglu MA. Coeliac disease and reproductive disorders. Scand J Gastroenterol 2010; 45(4): 395–402. Dostupné z DOI: <<http://dx.doi.org/10.3109/00365520903508902>>.

53. Sapone A, Bai JC, Ciacci C et al. Spectrum of gluten-related disorders: consensus on new nomenclature and classification. BMC Med 2012; 10: 13. Dostupné z DOI: <<http://dx.doi.org/10.1186/1741-7015-10-13>>.

MUDr. Iva Hoffmanová, Ph.D.

✉ iva.hoffmanova@fnkv.cz

II. interní klinika 3. LF UK a FN Královské Vinohrady, Praha
www.fnkv.cz

Doručeno do redakce 1. 2. 2018

Přijato po recenzi 25. 5. 2018

errata et corrigenda

Vážení čtenáři,

u článku **Léčba statiny u osob vyššího věku | Statin therapy in elderly patients**, uveřejněném ve Vnitř Lék 2018; 64(11): 1021–1027, **nebyl pro technické nedopatření uveden v autorském kolektivu prof. MUDr. Vladimír Soška, CSc.** (Oddělení klinické biochemie a II. interní klinika LF MU a FN U sv. Anny v Brně).

Za toto nedopatření se autorovi i čtenářům velmi omlouváme a prosíme všechny autory, kteří budou tuto práci citovat, aby si bibliografický údaj opravili. Opravený, a tedy správný citační údaj má podobu **Piřha J, Topinková E, Blaha V, Jurašková B, Bureš I, Holmerová I, Soška V, Vrablík M. Léčba statiny u osob vyššího věku. Vnitř Lék 2018; 64(11): 1021–1027.**

Redakce časopisu