

Porovnanie účinnosti ranibizumabu a pegaptanibu sodného v liečbe diabetického edému makuly

Comparison of the effectiveness of ranibizumab and pegaptanib sodium in the treatment of diabetic macular edema

Jana Štefaničková, Jaroslav Hasa

Klinika oftalmológie LF UK a UNB, Nemocnica Ružinov, Bratislava

✉ MUDr. Jana Štefaničková, PhD. | jstefanicka@gmail.com | www.unb.sk

Klíčové slová

diabetický edém makuly
pegaptanib
ranibizumab

Key words

diabetic macular edema
ranibizumab
pegaptanib

Abstrakt

Cieľ: Sledovať účinnosť ranibizumabu a pegaptanibu sodného v liečbe difúzneho diabetického edému makuly v úvodnej nasycovacej dávke (3 aplikácie). **Materiál a metódy:** Pacienti s difúznym diabetickým edémom makuly, centrálnou hrúbkou makuly (CMT) $\geq 250 \mu\text{m}$ a najlepšie korigovanou centrálnou ostrosťou zraku (NKCOZ) medzi 39 a 73 písmen boli prospektívne rozdelení do 2 skupín podľa aplikovaného liečiva – ranibizumab (ranibizumab 0,5 mg) a pegaptanib (pegaptanib sodný 0,3 mg). Na základe doporučenej aplikačnej schémy pre sledované liečivá, oči liečené ranibizumabom sme hodnotili po 4, 8 a 12 týždňoch a oči liečené pegaptanibom sodným po 6, 12 a 18 týždňoch. Sledovali sme najlepšie korigovanú centrálnu ostrosť zraku (NKCOZ) – počet písmen, centrálnu hrúbku makuly (CMT) a objem makuly. **Výsledky:** Do prospektívneho sledovania bolo zaradených 20 pacientov/21 očí s difúznym diabetickým edémom makuly, skupina s ranibizumabom 11 očí a skupina s pegaptanibom 10 očí. Priemerná hodnota HbA_{1c} bola 7,55, respektíve 7,95. V skupine s ranibizumabom bola priemerná vstupná NKCOZ 51,9 písmena, CMT 553,45 μm a objem makuly 10,68 mm^3 . Po 12 týždňoch bol priemerný zisk písmen +11,2 písmena, CMT -135,9 μm , a objem makuly -1,62 mm^3 . V skupine s pegaptanibom bola priemerná vstupná NKCOZ 54,1 písmena, CMT 499,6 μm a objem makuly 10,4 mm^3 . Po 18 týždňoch bol priemerný zisk +3,25 písmena, priemerná CMT zmena +4,38 μm , a objem makuly zmena -0,56 mm^3 . V skupine s ranibizumabom bolo aplikovaných 29 injekcií, u 4 očí po úvodných 2 aplikáciách bola liečba prerušená podľa kritérií na prerušenie liečby (CMT $\leq 250 \mu\text{m}$ alebo NKCOZ ≥ 84 písmen). V skupine s pegaptanibom 28 injekcií 1 pacient zomrel na kardiálne zlyhanie po 10 týždňoch od začatia liečby. **Záver:** Intravitreálne podávané blokátory cievneho endotelového rastového faktoru v liečbe diabetického edému makuly zlepšujú centrálnu ostrosť zraku a znižujú centrálnu hrúbku aj objem makuly na OCT. V tomto sledovaní ranibizumab 0,5 mg preukázal vyššiu účinnosť ako pegaptanib sodný 0,3 mg už po úvodných 3 dávkach.

Abstract

Objective: To review the effectiveness of ranibizumab and pegaptanib sodium in the treatment of diffuse diabetic macular edema in a loading dose (3 injections). **Materials and Methods:** Patients with diffuse diabetic macular edema, central macular thickness (CMT) $\geq 250 \mu\text{m}$ and best-corrected visual acuity (BCVA) between 39 and 73 letters were prospectively divided into 2 groups according to the applied drug – ranibizumab (ranibizumab 0.5 mg) and pegaptanib (pegaptanib sodium 0.3 mg). According on the application schema for monitored drugs eyes treated with ranibizumab were evaluated at 4, 8 and 12 weeks and eyes treated with pegaptanib sodium after 6, 12 and 18 weeks. Best-corrected visual acuity, CMT and macular volume werere followed – up. **Results:** Prospective study

Doručené do redakcie/
Received 30. 12. 2016
Prijaté po recenzii/
Accepted 17. 2. 2017

enrolled 20 patients/21 eyes with diffuse DEM group ranibizumab 11 eyes and group pegaptanib 10 eyes. The value of HbA_{1c} were 7.55, 7.95 respectively. The ranibizumab group, the baseline BCVA was 51.9 letters CMT 553.45 µm and macular volume 10.68 mm³. After 12 weeks BCVA increased +11.2 letters, mean change CMT -135.9 µm and macular volume -1.62 mm³. In the group pegaptanib baseline BCVA was 54.1 letters CMT 499,6µm and macular volume 10.4 mm³. After 18 weeks BCVA increased +3.25 letters, mean change CMT +4.38 µm, and macular volume -0.56 mm³. In ranibizumab group, 29 injections were administered. In 4 eyes after the initial two applications treatment was discontinued in accordance with criteria to discontinue treatment (CMT ≤ 250 µm or BCVA ≥ 84 letters). In pegaptanib group 28 injections were administered, 1 patient died of cardiac failure after 10 weeks of treatment initiation. **Conclusion:** Intravitreal antivasculat endothelial growth factors in the treatment of diabetic macular edema improves visual acuity and reduces central thickness and macular volume on OCT. In this study ranibizumab 0.5 mg demonstrated superior efficacy to pegaptanib sodium 0.3 mg after the initial three doses.

Úvod

Diabetický edém makuly (DEM) je najčastejšou príčinou zhoršenia najlepšie korigovanej centrálnej ostrosti zraku (NKCOZ) u ľudí s ochorením diabetes mellitus. Môže sa objaviť v každom štádiu neproliferatívnej aj proliferatívnej diabetickej retinopatie. Veľmi často postihuje populáciu v produktívnom veku, a ak je ponechaný bez liečby, viac ako 50 % pacientov stratí > 2 riadky NKCOZ v rozmedzí 2 rokov [1]. V doteraz jedinej európskej štúdií bol zaznamenaný pokles zhoršenia NKCOZ pri DEM približne 5,4% [2]. Pri očakávanom raste prevalencie diabetu v budúcnosti bude rásť aj počet pacientov s DEM a s tým spojené zhoršovanie NKCOZ.

Hoci patogenéza diabetickej retinopatie a DEM nie je stále úplne známa, hyperglykémia je pravdepodobne najdôležitejší impulz pri jej vzniku. Zlá glykemická kontrola vedie k zhoršeniu diabetickej retinopatie. Zvýšená hladina glykémie poškodzuje cievy sietnice so vznikom krvácaní, mikroaneuriziem a uzáverom kapilár. Uzáver kapilár spôsobuje hypoxiu, a ako už bolo známe v minulosti, neovaskularizácie na sietnici. V ischemickej sietnici sa tvoria vysoké hladiny cievného endotelového rastového faktoru (VEGF), ktorý nielen spôsobuje vznik neovaskularizácií na sietnici, ale zároveň je aj najsilnejším mediátorom zvýšenej cievnnej permeability, a tým aj opuchu makuly. V experimente injekcia VEGF do očí myši spôsobila zrútenie vnútornej hematookulárnej bariéry a následne opuch makuly [3].

V liečbe diabetickej retinopatie a DEM má nezastupiteľné miesto laserkoagulácia sietnice. Štandardná liečba DEM fokálnou alebo mriežkovou laserkoaguláciou v mnohých prípadoch dokáže NKCOZ len stabilizovať [1,4]. V Early Treatment Diabetic Retinopathy Study (EDTRS) u pacientov s DEM liečba laserkoaguláciou znížila riziko zhoršenia NKCOZ o 50 % [1]. Vedľajším nežiadúcim účinkom laserkoagulácie môže byť vznik skotómov, často veľmi negatívne vnímaných pacientami [5]. V štúdií DRCS.net [6] pacienti liečení laserkoaguláciou po 2 rokoch získali len 2 písmená. Snaha o zlepšenie liečby DEM spolu s novými údajmi o poruche regulácie VEGF v sietnici u diabetikov

priniesla do liečby nové látky – blokátory VEGF, ktoré dokážu NKCOZ nielen stabilizovať, ale aj zlepšiť [6–11].

Cieľom tejto práce je sledovať účinnosť 2 blokátorov VEGF, ranibizumabu a pegaptanibu sodného, v liečbe DEM v úvodnej nasycovacej dávke (3 aplikácie).

Materiál a metódy

Do prospektívneho sledovania boli zaradené oči s difúznym DEM po splnení nasledujúcich kritérií:

- centrálna hrúbka makuly (CMT) ≥ 250 µm
- NKCOZ 20–73 písmen
- hodnota glykovaného hemoglobínu (HbA_{1c}) za posledné 3 mesiace

Exklúzne kritéria:

- laserkoagulácia makuly < 3 mesiace a panretinálna laserkoagulácia < 4 mesiace pred začiatkom liečby
- intravitreálna aplikácia kortikosteroidov alebo inhibítorov VEGF < 3 mesiace pred iniciáciou liečby

Pacienti boli zaradovaní do sledovania od decembra 2010 do januára 2011. Oči boli rozdelené do 2 súborov. V súbore „Ranibizumab“ bol pacientom intravitreálne aplikovaný ranibizumab 0,5 mg a v súbore „Pegaptanib“ liek pegaptanib sodný v dávke 0,3 mg. Na základe rôznych dlhých polčasov rozpadu a všeobecne známych aplikčných schém ranibizumabu a pegaptanibu sodného sme oči liečené ranibizumabom hodnotili po 4, 8 a 12 týždňoch a oči liečené pegaptanibom sodným po 6, 12 a 18 týždňoch od prvej aplikácie. Sledovali sme NKCOZ – počet písmen, CMT a objem makuly a nežiaduce účinky. V súbore „Ranibizumab“ bol podávaný ranibizumab v dávke 0,5 mg každé 4 týždne, spolu 3-krát. Liečba bola pozastavená, ak bola dosiahnutá CMT ≤ 250 µm alebo NKCOZ ≥ 84 písmen. Pacientom v súbore „Pegaptanib“ boli aplikované 3 intravitreálne injekcie pegaptanibu sodného 0,3 mg každých 6 týždňov. V tejto skupine neboli stanovené kritéria na prerušenie liečby vzhľadom na výsledky publikovaných štúdií s pegaptanibom sodným v liečbe DEM. U jed-

ného pacienta liečeného ranibizumabom boli liečené 2 oči. Pri každej návšteve boli realizované tieto vyšetrenia: centrálna ostrosť zraku na EDTRS tabulách certifikovaným lekárom na toto vyšetrenie, meranie vnútroočného tlaku, vyšetrenie štrbinovou lampou predného segmentu, biomikroskopické vyšetrenie zadného segmentu v mydriáze, farebná fotografia fundu, fluoresceínová angiografia pred zaradením a na konci sledovania. Pri vyšetrení OCT na prístroji Stratus (Carl Zeiss, Meditec, Dublin, USA) sme použili fast macular scan 6 mm, Cross hair 6 mm a na zhodnotenie vitreomakulárneho rozhrania line scan 8 mm.

Na štatistické zhodnotenie parametrov pred a po aplikácii sme použili Wilcoxonov neparametrický test (ten sme si vybrali z dôvodu malého počtu pacientov v sledovaných skupinách).

Výsledky

Do skupiny „Ranibizumab“ bolo zaradených 10 pacientov/11 očí a do skupiny „Pegaptanib“ 10 pacientov/10 očí. Priemerný vek 59,7 a 60,3 roka. Priemerná hodnota HbA_{1c} bola 7,55 %, resp. 7,95 %. Dĺžka zhoršovania NKCOZ bola v oboch súboroch približne rovnaká 21,7 a 18,9 mesiaca. Dve oči z prvého súboru a 6 očí z druhého súboru mali v minulosti podaný triamcinolon acetonid (TRIAM). U všetkých očí bol zistený DEM bez prítomnosti trakcie na OCT (8 mm scan). Doba sledovania bola 12 týždňov v súbore „Ranibizumab“ a 18 týždňov v súbore „Pegaptanib“ (tab. 1 a tab. 2).

V skupine „Ranibizumab“ bola priemerná vstupná NKCOZ 51,9 písmena, CMT 553,5 μ m a objem makuly 10,7 mm³. Po 4 týždňoch bola priemerná zmena NKCOZ +11,1 písmena, pokles CMT o -174,9 μ m a objemu o -1,8 mm³. Po 8 týždňoch tento trend pokračoval a NKCOZ sa zlepšila priemerne o +12,4 písmena, CMT poklesla o -208,4 μ m a objem makuly o -2,4 mm³. Po 12 týždňoch bola priemerná výsledná NKCOZ 63 písmena, priemerná zmena vs vstupná NKCOZ +11,1 písmena. Zisk 15 a viac písmen bol u 27,3 %, 10 a viac

písmen u 54,5 %, Priemerná CMT bola 424,4 μ m, priemerná zmena -129,1 μ m, a objem makuly 9,3 mm³, priemerná zmena -1,4 mm³. Aplikovaných bolo 29 injekcií, u 4 očí po úvodných 2 aplikáciách bola liečba prerušená podľa vyššie uvedených kritérií na prerušenie liečby (CMT \leq 250 μ m alebo NKCOZ \geq 84 písmen). Zlepšenie všetkých sledovaných parametrov vo všetkých sledovaných týždňoch bolo na hladine štatistickej významnosti p < 0,05 (tab. 3).

V súbore „Pegaptanib“ bola priemerná vstupná NKCOZ 54,1 písmena, CMT 499,6 μ m a objem makuly 10,4 mm³. V 6. týždni sme zaznamenali len mierne zlepšenie NKCOZ o 0,2 písmena, V 12. týždni NKCOZ poklesla o -1,4 písmena a výsledná COZ v 18. týždni bola +2,8 písmena. V 18 týždňoch bola priemerná CMT 486,0 μ m, priemerná zmena -13,6 μ m, a objem makuly 9,8 mm³, priemerná zmena -0,6 mm³. V súbore „Pegaptanib“ bolo aplikovaných 29 injekcií. V tejto skupine jeden pacient zomrel na kardiálne zlyhanie po 10 týždňoch od zaradenia do sledovania. V 18. týždni bolo hodnotených 9 očí. V danom súbore sme ani v jednom parametre nezaznamenali štatisticky významnú zmenu p < 0,05 (tab. 4).

Priemerný zisk \geq 15 písmen v súbore „Ranibizumab“ bola 27,3 %, v súbore „Pegaptanib“ 0 %, zisk \geq 10 písmen 54,5 %, resp. 10 % a zisk \geq 1 písmeno 100 %, resp. 60 % (tab. 5).

Nepozorovali sme žiadnu závažnú očné komplikáciu (endofthalmitídu alebo odlúčenie sietnice). Jeden pacient v súbore „Pegaptanib“ zomrel 10 týždňov od začatia liečby na kardiálne zlyhanie.

Porovnanie zmeny NKCOZ, CMT a objemu makuly k vstupným hodnotám uvádzajú grafy 1, 2 a 3.

Diskusia

Cievny endotelový rastový faktor je najdôležitejší stimul pre vznik DEM [10]. Vzniká následkom zrútenia hematookulárnej bariéry a spôsobuje zhrubnutie sietnice v makule v dôsledku hromadenia tekutiny v sietnici. Primárnym endogénnym mediátorom DEM je VEGF, glykoproteín, ktorý sa tvorí v endotelových bunkách sietnice (REC), pericytoch a pigmentovom epitelii sietnice. Cievny endotelový rastový faktor kontroluje permeabilitu endotelových buniek v sietnici naväzovaním na receptor VEGF2. Prvým krokom pri vzniku DEM je pravdepodobne dysfunkcia REC. Hyperglykémia a následná hypoxia pri diabetickej retinopatii zvyšujú hladiny VEGF [2].

Tab. 1. Charakteristika súborov podľa pohlavia, typu DM, výskytu hypertenzie, štádia DR a predchádzajúcej oftalmologickej liečby

	ranibizumab n	pegaptanib n
počet pacientov (očí)	10 (11)	10 (10)
muži	4	5
ženy	6	5
DM1T	1	1
DM2T	9	9
hypertenzia	8	7
PDR	1	1
NPDR	10	9
PPV	1	1
TRIAM	2	6

DM1T/DM2T – diabetes 1./2. typu NPDR – neproliferatívna diabeticke retinopatia PDR – proliferatívna diabeticke retinopatia PPV – pars plana vitrectomia TRIAM – triamcinolon acetonid

Tab. 2. Charakteristika súborov podľa veku, trvania DM, HbA_{1c}, dĺžky sledovania a zhoršovania NKCOZ

	ranibizumab		pegaptanib	
	priemer	\pm SD	priemer	\pm SD
vek (roky)	59,7	10,0	60,3	18,3
trvanie DM (roky)	17,5	7,6	16,5	5,7
HbA _{1c} (%)	7,55	1,37	7,95	0,88
sledovanie (týždne)	12	0	17,2	2,4
zhoršovanie NKCOZ (mesiace)	21,7	7,3	18,9	6,7

V preklinických štúdiách Deissler a Lang [12,13] realizovali in vitro štúdie na boviných endotelových bunkách sietnice (bREC), skúmali VEGF – stimulovaný proces v REC a chceli zistiť, či môže byť tento proces zmenený účinkom ranibizumabu. V bielkovinových zlúčeninách REC zistili vysoké hodnoty VEGF₁₆₅ – najdôležitejšej substancie zúčastňujúcej sa na vzniku opuchu makuly a proliferatívnej retinopatie. Pevné spojenia REC reprezentujú vnútornú hematookulárnu bariéru, ktorá sa skladá z rôznych proteínov, napríklad okludín, zonula occludens proteín (ZO-1) a kladínov. Autori sledovali, že v prítomnosti VEGF₁₆₅ kladín-1 a okludín vymizli, pričom koncentrácia ostatných proteínov pevného spojenia REC, ako napr. ZO-1 kladínu 5 sa menila len nevýrazne. Molekuly kladínu 1 a okludínu sa presúvali z plazmatickej membrány do cytoplazmy REC. Po pridaní ranibizumabu do média s bunkami REC sa tento transfer zastavil a na základe týchto výsledkov predpokladajú, že kladín 1 je jedným z najdôležitejších proteínov vnútornej hematookulárnej bariéry. Tieto výsledky podporujú používanie ranibizumabu v liečbe DEM.

My sme sa v našom sledovaní rozhodli porovnať účinok dvoch blokátorov VEGF – ranibizumabu a pegaptanibu sodného, ktoré v čase realizácie tohto sledovania boli jediné antiVEGF látky dostupné na trhu a používané v liečbe vlhkej formy vekom podmienenej degenerácie makuly.

Pegaptanib sodný je aptamér RNA, ktorý sa selektívne viaže na VEGF₁₆₅ [14]. Do dvojito zaslepenej multicentrickej randomizovanej placebo kontrolovanej štúdie fáza 2/3 pri DEM bolo zaradených 260 a 207 očí, ktorí boli rozdelené do 4 liečebných skupín: pegaptanib sodný 0,3 mg, 1 mg, 3 mg alebo placebo. Pegaptanib sodný alebo placebo injekcia boli aplikované každých 6 týždňov. Od 18. týždňa bola povolená fokálna/mriežková laserkoagulácia, ak bola nutná podľa rozhodnutia investigátora. V 2. roku sledovania bolo možné prerušiť liečbu, ak boli CMT ≤ 175 μm a NKCOZ ≥ 20/25. Tieto údaje sme my pri zaradovaní pacientov do sledovania nemali k dispozícii. Spolu 49 očí (36,8 %) liečených

pegaptanibom sodným a 25 očí (19,7 %) liečených placebo získalo ≥ 10 písmen v prvom roku sledovania, v druhom roku sledovania 38,3 % a 30,0 %. Zmena NKCOZ od začiatku liečby do 2. roka bola vyššia pri liečbe pegaptanibom sodným ako placebo (p < 0,05). Priemerný zisk písmen v 54. týždni bol +5,2 a v 102. týždni +6,1 písmena vs +1,2 a +1,3 písmena skupine liečených placebo. Pokles CMT ≥ 50 % bol u 19,2 % liečených pegaptanibom sodným a 26,1 % liečených placebo. Signifikantne menej očí pri liečbe pegaptanibom sodným potrebovalo doplňujúcu fokálnu alebo mriežkovú laserkoaguláciu. Pegaptanib sodný bol dobre tolerovaný a výskyt nežiadúcich účinkov bol porovnateľný v oboch súboroch [7].

Ranibizumab je rekombinantná humánna monoklonová protilátka, fragment, ktorá inhibuje všetky formy VEGF-A. Bolo zrealizovaných viacero veľkých štúdií, v ktorých bol sledovaný pozitívny vplyv ranibizumabu na DEM [8–11].

V štúdií Restore [11] boli pacienti rozdelení do 3 skupín: ranibizumab 0,5 mg, ranibizumab 0,5 mg + laserkoagulácia a laserkoagulácia. Po úvodných 3 injekciách ranibizumabu v ramene ranibizumab a v kombinácii s laserkoaguláciou boli injekcie aplikované do stabilizácie nálezu. Priemerný zisk písmen v jednotlivých ramenách bol +6,1, +5,9 a +0,8 písmena. Na OCT bol priemerný pokles hrúbky sietnice -128,3 μm, -118,7 μm a -61,3 μm. V skupine ranibizumab v monoterapii bol zisk ≥ 15 písmen v 22,6 %, v kombinovanom ramene 22,9 % oproti 8,2 % liečených laserkoaguláciou [11]. Po troch rokoch sledovania stále pretrvával benefit liečby ranibizumabom [15]. Štúdia Diabetic Retinopathy Clinical Research Network (DRCR.net) [6] mala

Tab. 5. Porovnanie skupín a výsledná NKCOZ

	ranibizumab	pegaptanib
zisk ≥ 15 písmen	3 (27,3 %)	0 (0 %)
zisk ≥ 10 písmen	6 (54,5 %)	1 (10 %)
zisk ≥ 1 písmeno	11 (100 %)	6 (60 %)
strata > 10 písmen	0 (0 %)	0 (0 %)

Tab. 3. Výsledné hodnoty NKCOZ, CMT a objemu makuly v skupine „Ranibizumab“

	NKCOZ (počet písmen)			CMT (μm)			objem (mm ³)		
	priemer	zmena	p	priemer	zmena	p	priemer	zmena	p
pred začiatkom liečby	51,9	0	0	553,5	0	0	10,7	0	0
4 týždne	63,0	11,1	0,003	378,5	-174,9	0,009	8,9	-1,8	0,004
8 týždňov	64,3	12,4	0,001	345,1	-208,4	0,004	8,3	-2,4	0,009
12 týždňov	63,0	11,1	0,001	424,4	-129,1	0,008	9,3	-1,4	0,016

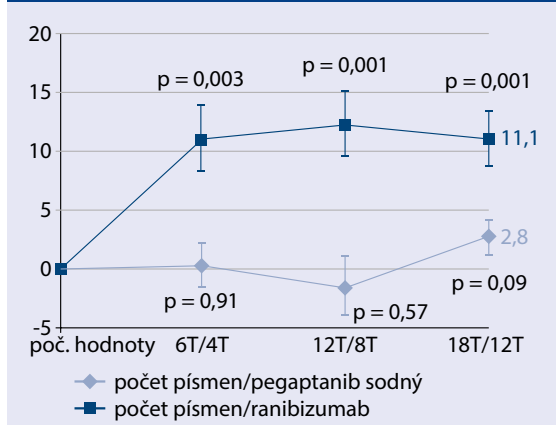
Tab. 4. Výsledné hodnoty NKCOZ, CMT a objemu makuly v skupine „Pegaptanib“

	NKCOZ (počet písmen)			CMT (μm)			objem (mm ³)		
	priemer	zmena	p	priemer	zmena	p	priemer	zmena	p
pred začiatkom liečby	54,1	0	0	499,6	0	0	10,4	0	0
6 týždňov	54,3	0,2	0,91	475,0	-24,6	0,53	10,2	-0,2	0,63
12 týždňov	53,0	-1,4	0,57	489,2	-13,8	0,75	10,7	0,1	0,79
18 týždňov	57,2	2,8	0,09	489,4	-13,6	0,82	9,9	-0,6	0,30

o niečo komplikovanejší design, nakoľko sa ukázalo, že režim mesačných aplikácií je veľmi ťažko dodržateľný v klinickej praxi. Do sledovania bolo zaradených 854 pacientov, ktorí boli rozdelení do 4 skupín: laserkoagulácia; 0,5 mg ranibizumab plus promptný laser; 0,5 mg ranibizumab plus odložená laserkoagulácia (v 24. týždni a neskôr) a 4 mg triamcinolone plus promptný laser [6]. Na základe výsledkov v 3. roku môžeme predpokladať, že skoré zahájenie laserkoagulácie makuly pri liečbe blokátormi VEGF nevedie k zlepšeniu videnia, naopak, môže v niektorých prípadoch zhoršiť výslednú NKCOZ. V skupine s odloženou laserkoaguláciou bolo zlepšenie o 10 a viac písmen u 47 pacientov a zhoršenie o 10 a viac písmen u 5 %, avšak v skupine s promptnou laserkoaguáciou zlepšenie o 10 a viac písmen len u 42 % a zhoršenie o 10 a viac písmen u 10 % [16].

V našom sledovaní boli oči rozdelené do 2 skupín podľa aplikovanej látky – do skupiny „Ranibizumab“ (ranibizumab 0,5mg) alebo do skupiny „Pegaptanib“ (pegaptanib sodný 0,3mg). Pacienti boli hodnotení po 12 (ranibizumab) alebo 18 týždňoch (pegaptanib sodný) podľa známych vedomostí o farmakokineticke jednotlivých liečiv. V skupine liečených ranibizumabom sme pozorovali rýchlejšie a výraznejšie zlepšenie NKCOZ, CMT a objemu makuly. Pri pegaptanibe sodnom bolo toto zlepšenie oveľa menej výrazné. V skupine ranibizumab už po jednej aplikácii nastalo výrazné zlepšenie NKCOZ o +11,1 písmena ($p = 0,003$), pokles CMT o -174,9 μm ($p = 0,009$) a objemu makuly -1,8 mm^3 ($p = 0,004$). V 8. týždni nastalo ďalšie zlepšenie NKCOZ +12,4 písmena ($p < 0,001$), CMT -208,4 μm ($p < 0,001$), objem makuly o -2,4 mm^3 ($p = 0,009$). Po 12 týždňoch bola priemerná zmena vs vstupná NKCOZ +11,1 písmena ($p = 0,001$), priemerná zmena CMT -135,9 μm ($p = 0,008$), a priemerná zmena objemu makuly -1,62 mm^3 ($p = 0,016$). Pri liečbe pegaptanibom sodným zraková ostrosť sa len pozvoľna menila a táto zmena nebola štatisticky významná, NCOZ +0,4; -1,4; +2,8 v 6., 12. a 18. týždni ($p = 0,91$; 0,57 a 0,09). Taktiež zmena CMT a objemu makuly bola oveľa pomalšia.

Graf 1. Zmena najlepšej korigovanej centrálnej ostrosti zraku (počet písmen)

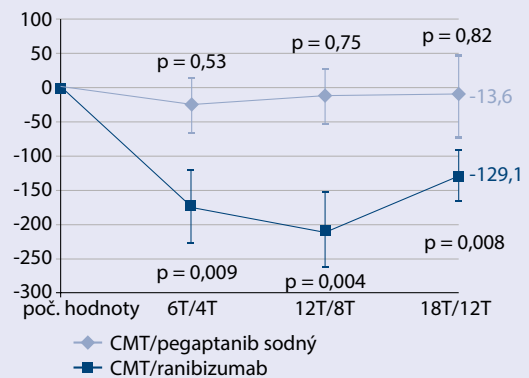


U 4 pacientov v skupine „Ranibizumab“ sme dosiahli už počas úvodnej nasycovacej dávky CMT $\leq 250 \mu\text{m}$ alebo NKCOZ ≥ 84 písmen a liečba bola prerušená. Aj tento fakt potvrdzuje výraznejší účinok ranibizumabu na zlepšenie NKCOZ a vstrebanie edému oproti pegaptanibu.

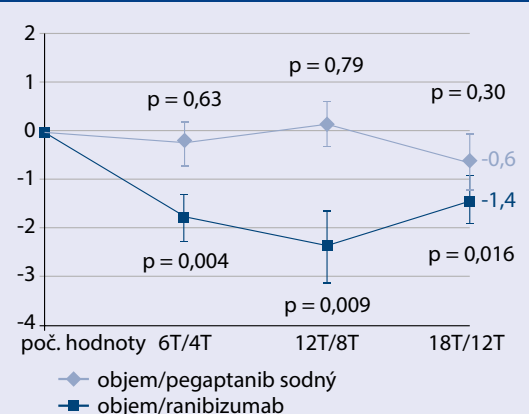
Dosiahnuté výsledky v liečbe ochorenia sietnice blokátormi VEGF otvárali dvere pre nové preparáty. Aflibercept je ďalší preparát, ktorý v štúdiách preukázal výbornú účinnosť najprv v liečbe vlhkej formy vekom podmienenej degenerácie makuly a následnej sa jeho použitie rozšírilo aj na iné diagnózy [17]. Štúdia VIVID a VISTA [18] u pacientov s DEM potvrdila superioritu afliberceptu 2 mg v skupinách, v ktorých bol podávaný po úvodných 5 mesačných nasycovacích dávkach, buď mesačne 2q4 alebo v dvojmesačných intervaloch 2q8 oproti laserkoagulácii. Po dvoch rokoch v skupine 2q8, ktorá je používaná v liečbe pacientov s DEM afliberceptom, bol získaných písmen vo VIVID +9,4 písmena a VISTA +11,1 písmena [18].

Pacienti s diabetom majú spolu s očnými komplikáciami aj rôzne systémové komplikácie, najmä zvýšené riziko kardiovaskulárnych chorôb. Preto bezpečnosť a znášanosť

Graf 2. Zmena centrálnej hrúbky makuly (μm)



Graf 3. Zmena objemu makuly (mm^3)



livosť tejto liečby je veľmi dôležitá. V klinických štúdiách zaoberajúcich sa liečbou ranibizumabom a pegaptanibom sodným neboli zistené závažnejšie nežiadúce účinky. Incidencia celkových závažných nežiadúcich účinkov v štúdií RESOLVE bola 13,7% a 12,2% pri liečbe ranibizumabom a placebo a 12,2%, 5,8% a 10% pri monoterapii ranibizumabom, v kombinácii a v monoterapii s laserom v štúdií RESTORE [8,11]. Pegaptanib sodný vykazoval v štúdiách pri vekom podmienenej degenerácii makuly veľmi dobrý bezpečnostný profil a tento trend bol potvrdený aj pri DEM [7,14]. V našom sledovaní bol ranibizumab dobre tolerovaný a neboli zaznamenané žiadne závažné vedľajšie účinky. Jeden pacient, ktorému boli aplikované injekcie pegaptanibu sodného, zomrel na kardiálne zlyhanie po podaní 2 injekcií 10 týždňov od začiatku liečby. Tento pacient už v minulosti prekonal infarkt myokardu.

Výsledky tohto sledovania potvrdili účinok ranibizumabu pri DEM už po úvodných dávkach. Limitáciou tohto sledovania je malý súbor pacientov. Avšak vzhľadom obmedzenú dostupnosť blokátorov VEGF v liečbe DEM v čase realizovania tohto projektu, nebolo možné zaradiť väčší počet pacientov.

Záver

Diabetický edém makuly je závažnou príčinou poklesu NKCOZ. Laserkoagulácia makuly bola v minulosti štandardom liečby tohto ochorenia. Súčasná štúdia a už aj klinická prax potvrdzujú pozitívny vplyv blokátorov VEGF na NKCOZ a edém makuly ako primárnu liečbu v kombinácii s laserkoaguláciou.

V nami sledovaných malých súboroch u pacientov s DEM ranibizumab 0,5 mg preukázal vyššiu účinnosť v sledovanom období.

Literatura

1. Photocoagulation for diabetic macular edema. Early Treatment Diabetic Retinopathy Study report number 1. Early Treatment Diabetic Retinopathy Study research group. Arch Ophthalmol 1985; 103(12): 1796–1806.
2. Lang GE. Diabetic macular edema. Ophthalmologica 2012; 227(Suppl 1): 21–29. Dostupné z DOI: <<http://dx.doi.org/10.1159/000337156>>.
3. Jousen AM, Smyth N, Niessen C. Pathophysiology of diabetic macular edema. Dev Ophthalmol 2007; 39: 1–12.
4. Treatment techniques and clinical guidelines for photocoagulation of diabetic macular edema. Early Treatment Diabetic Retinopathy Study Report Number 2. Early Treatment Diabetic Retinopathy Study Research Group. Ophthalmology 1987; 94(7): 761–774.
5. Sosna T, Bouček P, Fišer I. Diabetická retinopatie, diagnostika, prevence a léčba. Cendelín: Praha 2001.
6. Elman MJ, Aiello LP, Beck RW et al. [Diabetic Retinopathy Clinical Research Network]. Randomized trial evaluating ranibizumab plus prompt or deferred laser or triamcinolone plus prompt laser for diabetic macular edema. Ophthalmology 2010; 117(6): 1064–1077. Dostupné z DOI: <<http://dx.doi.org/10.1016/j.ophtha.2010.02.031>>.
7. Sultan MB, Zhou D, Loftus J et al. A phase 2/3 multicenter randomized double masked 2 – year trial of pegaptanib sodium for the treatment of diabetic macular edema. Ophthalmology 2011;118(6): 1107–1118. Dostupné z DOI: <<http://dx.doi.org/10.1016/j.ophtha.2011.02.045>>.
8. Massin P, Bandello F, Garweg JG et al. Safety and efficacy of ranibizumab in diabetic macular edema (RESOLVE Study): a 12-month, randomized, controlled, double-masked, multicenter phase II study. Diabetes Care 2010; 33(11): 2399–2405. Dostupné z DOI: <<http://dx.doi.org/10.2337/dc10-0493>>.
9. Nguyen QD, Shah SM, Heier JS et al. Primary end point (six months) results of the ranibizumab for edema of the macula in diabetes (READ-2) Study. Ophthalmology 2009; 116(11): 2175–2181.e1. Dostupné z DOI: <<http://dx.doi.org/10.1016/j.ophtha.2009.04.023>>.
10. Nguyen QD1, Tatlipinar S, Shah SM et al. Vascular endothelial growth factor is a critical stimulus for diabetic macular edema. Am J Ophthalmol 2006;142(6): 961–969.
11. Mitchell P, Bandello F, Schmidt-Erfurth U et al. The RESTORE study: ranibizumab monotherapy or combined with laser versus laser monotherapy for diabetic macular edema. Ophthalmology 2011; 118(4): 615–625. Dostupné z DOI: <<http://dx.doi.org/10.1016/j.ophtha.2011.01.031>>.
12. Deissler HL, Lang GE. In vitro studies on the mechanism of action of VEGF and its inhibitors. Klin Monatsbl Augenheilkd 2008; 225(7): 623–628. Dostupné z DOI: <<http://dx.doi.org/10.1055/s-2008-1027513>>.
13. Deissler H, Deissler H, Lang S et al. VEGF – induced effects on proliferation, migration and tight junctions are restored by ranibizumab (Lucentis) in microvascular retinal endothelial cells. Br J Ophthalmol 2008; 92(6): 839–843. Dostupné z DOI: <<http://dx.doi.org/10.1136/bjo.2007.135640>>.
14. Gragoudas ES, Adamis AP, Cunningham ET Jr et al. Pegaptanib for neovascular age-related macular degeneration. N Engl J Med 2004; 351(27): 2805–2816.
15. Schmidt-Erfurth U, Lang GE, Holz FG et al. Three – year outcomes of individualized ranibizumab treatment in patients with diabetic macular edema: the RESTORE extension study. Ophthalmology 2014; 121(5): 1045–1053. Dostupné z DOI: <<http://dx.doi.org/10.1016/j.ophtha.2013.11.041>>.
16. Elman MJ, Qin H, Aiello LP et al. [Diabetic Retinopathy Clinical Research Network]. Intravitreal Ranibizumab for diabetic macular edema with prompt versus deferred laser treatment: 3 – year randomized trial results. Ophthalmology 2012; 119(11): 2312–2318. Dostupné z DOI: <<http://dx.doi.org/10.1016/j.ophtha.2012.08.022>>.
17. Heier JS, Brown DM, Chong V et al. Intravitreal Aflibercept (Trap – Eye) in wet age – related macular degeneration. Ophthalmology 2012; 119(12): 2537–2548. Dostupné z DOI: <<http://dx.doi.org/10.1016/j.ophtha.2012.09.006>>. Erratum in Ophthalmology 2013;120(1): 209–2010.
18. Korobelnik JF, Do DV, Schmidt-Erfurth U et al. Intravitreal aflibercept for diabetic macular edema. Ophthalmology 2014;121(11): 2247–2254. Dostupné z DOI: <<http://dx.doi.org/10.1016/j.ophtha.2014.05.006>>.