proLékaře.cz | 13.9.2026

Vznik, distribuce a mobilita supravitálních hematomů

Strejc P.[1], Pilin A.[1], Klír P.[2], Vajtr D.[1]

[1] *Ústav soudního lékařství 1. lékařské fakulty UK, Praha*
[2] *Subkatedra soudního lékařství IPVZ, Praha*

SOUHRN

Krevní výron, jako důsledek intravitálního krvácení, je z forenzního hlediska považován za důležitou známku vitální reakce poranění. Ve zvláštních případech je však nutno připustit možnost, že hematom vznikl až postmortálně. Vznik supravitálních změn je zřejmý kupř. u dárců orgánů u nichž je po smrti mozku udržován krevní oběh a plicní ventilace. Posmrtný vznik krevních výronů ale pozorujeme i u dárců po enukleaci očních bulbů odebraných až před pitvou na Ústavu soudního lékařství a toxikologie; tyto krevní výrony se manifestují za několik hodin po odběru.
Mimoto jsme ale zaznamenali vznik hematomu v očnici, který nebyl způsoben ani intravitálním ani postmortálním přímým násilím; jeho vznik nelze vysvětlit jinak než posmrtnou propagací výronu ze zlomeniny přední jámy lební do očnice. V dostupné literatuře jsme nezjistili údaj o posmrtném vzniku resp. přemístění hematomu takového rozsahu. Jde tedy, v rámci znalostí o supravitální reakci o poznatek obecného významu, ovšem i s forenzním dopadem. V konkrétním případě, dokumentace z místa činu umožnila korigovat posouzení mechanismu vzniku poranění resp. úrazového děje z hlediska podezření na cizí zavinění, které by v takovém případě přicházelo v úvahu (jako např. úder do očnice a pád pod projíždějící soupravu metra).

Klíčová slova: vitální a supravitální reakce – postmortální propagace hematomu – forenzní význam

The origin, distribution and relocability of supravital hemorrhages

SUMMARY

The hemorrhage as a result of intravital bleeding is considered, from forensic point of view, as important sign of vital reaction of injury. However, in special cases it must be accepted that hemorrhage occurred after the death. The formation of supravital changes is evident e.g. in organ donors whose blood circulation and pulmonary ventilation is kept after the brain death. The post-mortem origin of hemorrhages can also be seen in donors of eyeballs after enucleation made before the autopsy at Institute of Forensic Medicine and Toxicology. These hemorrhages are manifested after several hours when eyeballs were removed.
Moreover, we observed the origin of hemorrhage in orbit which was caused nor by intravital bleeding neither by direct force. Its origin could not be explained nothing but postmortem propagation of the hemorrhage from the fracture of anterior fossa of the scull base. We did not find information about postmortem origin or relocation of hemorrhage of such extent in the literature. In the frame of knowledge about supravital reaction, this finding is of general importance with forensic impact. The documentation from the scene of death allowed correcting the appreciation of the mechanism of injury and traumatic process from the point of view of foreign culpability which should be considered in such case (e.g. a blow to the orbit with following fall under passing subway train).

Keywords: vital and supravital reaction – postmortal hematoma propagation – forensic value

Soud Lek 2011; 56(2): 18–20

ÚVOD

Supravitální resp. postmortální vznik krevního výronu u zemřelých dárců orgánů je podmíněný farmakologickou podporou krevního oběhu při umělé plicní ventilaci. Za těchto podmínek jsme u dárce orgánů výjimečně pozorovali i recentní, post mortem vzniklou, trombotickou embolii plícnice. Vedle toho lze pozorovat vznik supravitálních krevních výronů i po zástavě krevního oběhu po instrumentálním výkonu na zemřelém, jakým je odběr očních bulbů před pitvou. Na ústavě soudního lékařství a toxikologie 1. LFUK a VFN se pravidelně provádějí odběry očních bulbů pro transplantační účely. V důsledku postmortální enukleace běžně zjišťujeme hematomy v očnici včetně očních víček. Manifestují se za několik hodin po odběru, nejdříve za cca 4 h. I v supravitálních hematomech v excizích z očních víček lze imunohistochemicky prokázat v erytrocytárních membránách glykoforin. Tento nález sám o sobě ovšem dokazuje pouze přítomnost erytrocytů (4). V supravitálním hematomu po enukleaci jsme prokázali též CD 68. Podle některých názorů (5), mohou být markery časných fází reparativního zánětu, např. P- selektin, exprimovány i supravitálně.

DISKUZE

Obecně se má zato, že intravitálně vzniklý koagulovaný hematom, na rozdíl od hypostázy, je ve tkáni fixován a do určité míry charakterizován i laboratorními markery.

K revizi této poučky směřuje následující zjištění.

33 letý muž byl stržen projíždějící soupravou metra v technickém prostoru před nástupištěm. Po zastavení soupravy bylo jeho

✉ ***Adresa pro korespondenci:***
prof. MUDr. Přemysl Strejc, DrSc.
Ústav soudního lékařství a toxikologie
1. LFUK a VFN v Praze
Studničkova 4, 128 21 Praha 2

proLékaře.cz | 13.9.2026

Obr. 1: Na místě nálezu bez monokulárního hematomu

Obr. 2: Při pitvě zjištěn pravostranný monokulární hematom

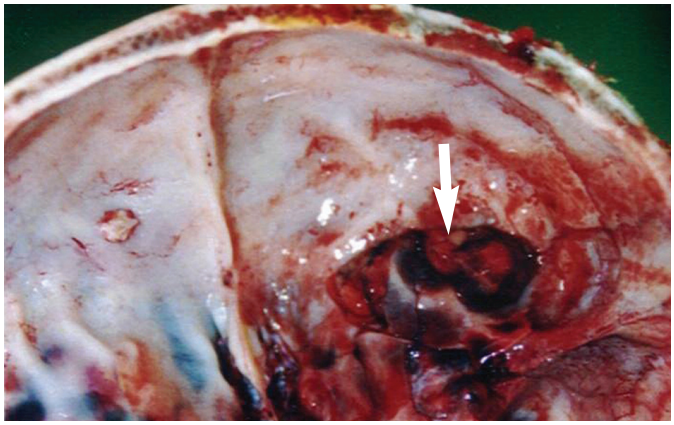

Obr. 3: Při pitvě zjištěna zlomenina pravé přední jámy lební

tělo nalezeno v prostoru mezi 3. a 4. vagonem soupravy pod hranou nástupiště. Tělo leželo na zádech pod hranou nástupiště, levým bokem ke kolejišti pod kolejnicí vedoucí elektrický proud, hlavou ve směru jízdy soupravy. Na ní jsou patrny stopy krve. V oblasti levé krajiny bederní patrna rána a zaschlá krev. Při prohlídce zemřelého za 29 minut po smrti byly zjištěny dvě oděrky v pravé čelní krajině, stav po epistaxi otevřená dutina břišní vlevo a fraktura levého bérce.

Fotodokumentace PČR zachycuje m.j. podrobně obličej zemřelého se dvěma oděrkami a zasychající krev po epistaxi. Známky jiného poranění v obličeji nejsou přítomny (obr. 1).

Při pitvě, provedené za 3 dny po smrti, byl navíc zjištěn pravostranný monokulární hematom (obr. 2).

Obr. 4: Uložení těla zemřelého na místě na břiše

Obr. 5: Známka vstupu el. proudu

Intravitálně vzniká hematom v očnici jednak přímým úderem nebo přestupem výronu ze zlomeniny přední jámy lební, popřípadě šířením výronu z měkkých pokrývek lebních v čelní krajině. Po přímém nárazu se krevní výron manifestuje v krátké době, sestupem z baze lební během 30 minut a z čelní krajiny za 4 hodiny (6).

Snímek zemřelého na místě činu dokazuje, že krevní výron v očnici vznikl až postmortálně. Jeho vznik stěží lze vysvětlit jinak než postmortální propagací z oblasti zlomeniny pravé přední jámy lební (obr. 3) V čelní krajině v pokrývkách lebních hematom zjištěn nebyl.

Mimoto byla zlomena klenba lební na rozhraní pravé temenní a týlní krajiny směřující doleva dolů do levé zadní jámy lební a dále do levé střední jámy lební na přední plochu pyramidy.

Lze usuzovat, že vznik postmortálního hematomu v očnici byl podmíněn uložením těla na místě činu, jak ukazuje snímek (obr. 4).

Pozitivní průkaz glykoforinu v hematomu očnice zde vypovídá o přítomnosti erytrocytů.

V excizích z oděrek na přední straně levého předloktí, pravé strany kořene nosu a v krevním výronu horního a dolního víčka pravého oka nebyla prokázána pozitivní reakce adhezivních molekul V-CAM a P-selektinu, což svědčí o tom, že smrt nastala v krátkém časovém intervalu po poranění. Současně tak, v tomto případě, nelze potvrdit případnou postmortální expresi těchto molekul (1–3) (tab. 1).

proLékaře.cz | 13.9.2026

Tab.1: Detekce adhezivních molekul – markerů stáří poranění

	nejdříve	trvání
P-selektin	3 minuty	7 hodin
VCAM-1	3 hodiny	3,5 dne

Zraněný byl vystaven též účinku elektrického proudu (vůz je napájen z stejnosměrným proudem o napětí 750V). Pro to svědčí termické změny v epidermis a pozitivní reakce na ionty železa v pravé retroaurikulární krajině, obecné známky dušení; na místě činu pak krevní stopy na kolejnicové troleji (obr. 5).

Popsaný jev byl pravděpodobně ovlivněn polohou těla po uložení zemřelého na břicho, které nebylo jen krátkodobé: posmrtné skvrny byly na přední části trupu a výrazné na pravé straně obličeje, kde byl též postmortální krevní výron v očnici. Význam může mít přítomnost tekuté krve po zasažení elektrickým proudem.

ZÁVĚR

V dostupné literatuře jsme nezjistili údaj o posmrtném vzniku resp. přemístění hematomu takového rozsahu. Jde tedy, v rámci znalostí o supravitální reakci o poznatek obecného významu – ovšem i s forenzním dopadem. V konkrétním případě, dokumentace z místa činu umožnila korigovat posouzení mechanismu vzniku poranění resp. úrazového děje z hlediska podezření na cizí zavinění, které by v takovém případě přicházelo v úvahu (jako např. úder do očnice a pád pod projíždějící soupravu metra).

LITERATURA

1. **Dreßler J, Bachmann L, Strejc P, Koch R, Müller E.** Expression of Adhesion Molecules: Diagnostic value in Legal Medicine. *Rechtsmedizin* 1999; 9: Suppl. I, A 14: 0–39.
2. **Dreßler J, Strejc P, Müller E, Boubelík 0, Grossová I.** K expresi adhezivních bílkovin v poraněné lidské kůži a v experimentu na myších. Expression of adhesion proteins in injured skin of mouse and human. *Labor Aktuell CS* 2001; 1: 10–14
3. **Dreßler J, Strejc P, Klír P, Müller E, Boubelík 0, Grossová I.** K časovým relacím exprese adhezivních bílkovin a dalších markerů stáří poranění. *Soud Lek 2002;* 47(3): 38–42.
4. **Klír P, Toupalík P, Bouška I, Ježková J.** Využití glycophorinu v soudním lékařství. *Soud Lek* 2000; 45(2): 22–25.
5. **Madea B, Brinkmann B.** Handbuch gerichtliche Medizin 1. Berlin: Springer Verlag; 2003: 1344.
6. **Ortiz-Rey JA, Suárez-Peñaranda JM, San Miguel P, Muñoz I, Rodríguez-Calvo MS, Concheiro L.** Immunohistochemical analysis of P-Selectin as a possible marker of vitality in human cutaneous wounds. *Journal of Forensic and Legal Medicine* 2008; 15(6): 368–372.

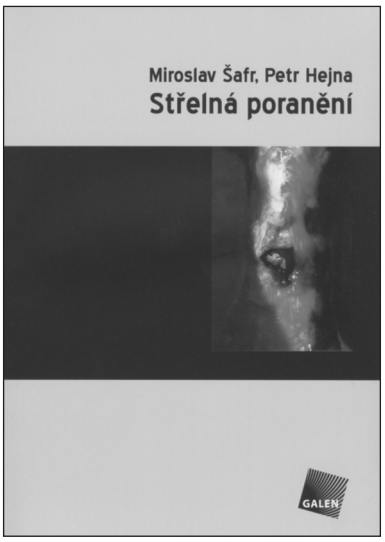

STŘELNÁ PORANĚNÍ

Miroslav Šafr, Petr Hejna

Vydalo nakladatelství Galén v roce 2010, 259 stran, formát A 5, brož. , ISBN: 978-80-7262-696-0

Kniha Střelná poranění je autory moderním způsobem koncipovaná, přehledná, stručně shrnující závěry jednotlivých kapitol. Na počátku v glosáři vysvětluje použitou terminologii v problematice střelných zbraní a střeliva, včetně anglických výrazů, což usnadňuje čtenářům orientaci v cizojazyčné odborné literatuře.

Vlastní text není jen sumář kapitol ranivé balistiky, nýbrž multidisciplinární pohled s výstupy především pro soudní lékaře i lékaře klinických oborů. Jsou zmíněna i poranění novými zbraněmi, resp. střelivem, poranění nejen klasickými palnými, ale i mechanickými zbraněmi, zranění podomácku vyráběnými zbraněmi apod.

Důležitým výstupem knihy je shrnutí činnosti prohlížejícího lékaře v případech úmrtí střelnou zbraní. Pro soudní lékaře pak přináší komplexní pohled na postupy při pitvě a indikaci laboratorních vyšetření, které nesou znaky praktických zkušeností obou autorů.

Kniha je graficky velmi dobře vybavena, obsahuje 204 fotografií, převážně barevných a 42 obrázků a schémat, obsahuje velké množství odkazů na použitou literaturu.

Oldřich Fryc, Miloš Sokol