proLékaře.cz | 16.8.2025

Ojedinělý případ izolovaného výskytu *Mycobacterium tuberculosis* v perikardiálním výpotku

Coufalová M.[1, 2], Polcová V.[3], Vašáková M.[3], Smetana J.[1], Čermák P.[2], Němečková V.[2]

[1]Katedra epidemiologie, FVZ UO, Hradec Králové
[2]Oddělení klinické mikrobiologie, Thomayerova nemocnice, Praha
[3]Pneumologická klinika 1. LF UK TN Praha

SOUHRN

Tuberkulóza perikardu patří mezi specifické perikarditidy, které jsou velice vzácné, pokud se nevyskytují současně s plicní formou tuberkulózy. Autoři popisují případ 74letého pacienta imunokompromitovaného v důsledku onemocnění tumorem ledviny a jater. Pacientovi bylo opakovaně prokázáno *Mycobacterium tuberculosis* pouze v perikardiálním výpotku, v jiném klinickém materiálu nebylo diagnostikováno. Přes včasnou léčbu specifické perikarditidy pacient zemřel.

KLÍČOVÁ SLOVA

perikard – tuberkulóza – vyšetřovací metody

ABSTRACT

Coufalová M., Polcová V., Vašáková M., Smetana J., Čermák P., Němečková V.: An uncommon detection of *Mycobacterium tuberculosis* in pericardial effusion

Pericardial tuberculosis is a specific pericarditis which is rarely reported in the absence of pulmonary tuberculosis. A case history is presented of a 74-year-old patient, immunocompromised as a result of kidney and liver cancer therapy. *Mycobacterium tuberculosis* was repeatedly recovered from pericardial effusion but not from other clinical specimens. Despite the early treatment of specific pericarditis, the patient died.

KEYWORDS

pericardium, tuberculosis, investigation methods

Epidemiol. Mikrobiol. Imunol., 63, 2014, č. 4, s. 303–306

ÚVOD

Tuberkulóza je infekce přenášená převážně kapénkovou cestou. Většinou zasahuje plíce, ale může postihnout i jakýkoli jiný orgán cestou druhotného hematogenního šíření infekce. Nejčastější příčinou tuberkulózy perikardu je právě sekundární hematogenní šíření z plicního ložiska, případně z lymfatických uzlin mediastina nebo přímé lokální šíření z tuberkulózní léze, především z kaseifikovaných lymfatických uzlin [1].

Tuberkulóza perikardu je vždy postprimární infekce. V neléčených případech se smrtnost blíží k 85 %, riziko úmrtí u mužů a žen je srovnatelné 1 : 1 [2]. Ve vyspělých zemích (Severní Amerika, západní Evropa) je v současnosti výskyt tuberkulózy perikardu relativně vzácný, postižení bývá zaznamenáno u méně než 5 % případů tuberkulózy [3, 4]. Pravděpodobnost vzniku je vyšší zejména u nemocných s anamnézou tuberkulózy nitrohrudních uzlin, u imunokompromitovaných nemocných, u pacientů s diabetes mellitus, u osob s AIDS (syndrom získané imunodeficience) [5] nebo u pacientů léčených systémovými kortikosteroidy a cytostatiky. V rozvojových zemích vznikají tuberkulózní perikarditidy nejčastěji jako následek chirurgických výkonů nebo poranění v srdeční oblasti [6]. U nemocných s tuberkulózou v subsaharské Africe se v kontrastu s vyspělými zeměmi vyskytuje tuberkulózní perikarditida v 70–80 % případů, je-li navíc pacient HIV pozitivní až v 90 % případů [7, 8, 9].

V České republice je výskyt jiné než plicní formy tuberkulózy velice vzácný. Například v roce 2011 bylo hlášeno celkem 52 případů mimoplicní formy tuberkulózy, nejčastěji tuberkulózní periferní lymfadenopatie (23 případů), tuberkulózy kostí a kloubů (9 případů), tuberkulózy kůže (7 případů), tuberkulózy močové a pohlavní soustavy (6 případů) a tuberkulózy jiných orgánů, kam se řadí i tuberkulózní perikarditida (7 případů) [10]. V roce 2012 byla situace obdobná, celkový počet onemocnění jinou než plicní formou tuberkulózy byl nahlášen v 59 případech, z toho tuberkulóza jiných orgánů pouze v 11 případech [11]. Podle dlouhodobého sledování v letech 2000–2012 se počty jiných než plicních forem tuberkulózy v České republice stále snižují [11].

proLékaře.cz | 16.8.2025

KAZUISTIKA

Muž ve věku 74 let, kuřák, byl přijat na oddělení cévní chirurgie k provedení reoperace po trombektomii femorálního bypassu. Důvodem byla přetrvávající sekrece z chirurgické rány v pravém třísle, která byla přístupovou cestou předchozí trombektomie. Významnou komplikací zdravotního stavu byl maligní tumor levé ledviny s postižením retroperitoneálních uzlin, jater a skeletu indikovaný k symptomatické léčbě. Z dalších anamnestických údajů lze uvést ischemickou chorobu srdce, ischemickou chorobu dolních končetin, plicní hypertenzi a plicní emfyzém. Pacient nebyl nikdy léčen pro tuberkulózu plic.

Během hospitalizace došlo u pacienta postupně k rozvoji dušnosti. Echokardiografickým vyšetřením byl diagnostikován perikardiální výpotek, který byl následně punktován s evakuací cca 1000 ml čiré tekutiny. Cytologické i běžné mikrobiologické vyšetření výpotku bylo negativní. Perikardiální výpotek byl současně metodou PCR vyšetřen na přítomnost genomu *Mycobacterium tuberculosis* s pozitivním výsledkem. Bylo indikováno mykobakteriologické vyšetření sputa, které bylo opakovaně mikroskopicky i PCR negativní. Stav pacienta byl současně komplikován rozvojem uroinfekce a epididymitidy (vykultivován *Proteus sp.*) léčených kombinací antibiotik (Ciphin 400 mg i.v. á 12 hod, Metronidazol 500 mg i.v. á 8 hod.).

Vzhledem k předpokládané diagnóze specifické perikarditidy byl pacient přeložen na jednotku intenzivní péče plicní kliniky specializované na léčbu tuberkulózy.

Při vstupním vyšetření na plicní klinice byl pacient hypoxemický, při poslechovém vyšetření byly zaznamenány chrůpky na pravé straně plíce bazálně, tiché srdeční ozvy a sinusová tachykardie. V pravém třísle byl zjištěn přetrvávající absces se stálou sekrecí. Rovněž byla zjištěna vyšší citlivost a indurace levého nadvarlete. Bylo provedeno rentgenové vyšetření plic se závěrem suspektního fluidothoraxu bilaterálně, suspektních parahilózních infiltrátů a počínajícího plicního edému (obr. 1). Kontrolní echokardiografie prokázala perikardiální výpotek bez známek srdeční tamponády. Vzhledem k nálezu fluidothoraxu byla pacientovi 2. den hospitalizace na plicní klinice provedena thorakocentéza levé části hrudníku, odkud bylo evakuováno 1500 ml čirého výpotku, biochemicky transudátu. Mikrobiologické vyšetření bylo negativní.

Pátý den hospitalizace bylo pro progresi dušnosti provedeno kontrolní echokardiografické vyšetření srdce, při kterém byl prokázán perikardiální výpotek bez známek srdeční tamponády. Vzhledem k výraznější dušnosti byla provedena perikardiální punkce se zavedením perikardiálního drénu, který byl ponechán po dobu pěti dnů. Evakuováno bylo 500 ml tekutiny, která měla vizuálně zánětlivý charakter. Cytologické vyšetření bylo negativní. Punktát byl opět mikrobiologicky a mykobakteriologicky vyšetřen. Metodou PCR byla znovu potvrzena pozitivita přítomnosti genomu *M. tuberculosis.* Byla zahájena antituberkulózní terapie kombinací isoniazid 250 mg, etambutol 1000 mg, pyrazinamid 1250 mg a rifampicin 450 mg v denním režimu.

Devátý den hospitalizace byla při rentgenologickém vyšetření hrudníku opět zjištěna přítomnost pleurálního výpotku. Při levostranné thorakocentéze bylo evakuováno 1000 ml čiré tekutiny, biochemicky transudátu. Mykobakteriologické vyšetření punktátu bylo negativní. Vzhledem k charakteru punktátu bylo usuzováno na výpotek vzniklý na podkladě kardiální insuficience.

Na provedeném CT vyšetření (počítačová tomografie) hrudníku (obrázky 2 a 3) byly krom jiného popsány masivní pleurální výpotky oboustranně, kompresivní atelektáza části dolního laloku bilaterálně, perikardiální výpotek, plicní centrilobulární emfyzém a postspecifické změny vlevo v horním laloku bez známek jasné TBC aktivity. Vzhledem k tomu, že plicní nález na počítačové tomografii nesvědčil pro aktivní specifický proces, nebylo dále indikováno bronchoskopické vyšetření dýchacích cest s cíleným odběrem vzorků na mykobakteriologické vyšetření.

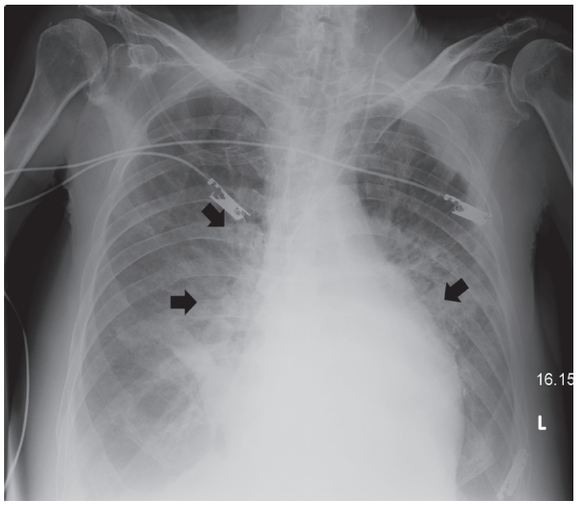

Obr. 1. RTG snímek plic
Na snímku vleže snížená transparence v obou křídlech s výrazně chudou kresbou a výpotkem v interlobiu vpravo, ztluštělá pleura vlevo v horním plicním poli, srdce bez výraznější dilatace, skleróza aorty. Centrální žilní katétr zavedený přes v. subclavia l. sin,. končí ve v. jugularis. Závěr: V. s. fluidothorax, bilaterální suspektní infiltráty parahilosně či počínající plicní edém (znázorněno šipkami), ztluštělá pleura vlevo.

Fig. 1. Chest X-ray
The soupine X ray shows reduced transparency in both lungs with poor visualisation and right interlobar effusion, thickened pleura in the left upper lobe, no evidence of cardiac dilatation, and aortic sclerosis. Central venous catheter inserted through the left subclavian vein to the jugular vein. Conclusion: probably pleural effusion, suspected bilateral parahilar infiltrates or early pulmonary oedema (indicated by arrows), and left-sided pleural thickening.

V průběhu hospitalizace proběhlo urologické konzilium z důvodu přítomné levostranné epididymitidy. Kožní absces byl chirurgicky náležitě ošetřen. Provedené stěry ze scrota a z incize pravostranného abscesu, stejně jako vzorky moče a laryngeální výtěr, byly mikroskopicky i metodou PCR negativní na průkaz *M. tuberculosis.*

I přes intenzivní terapii byla prognóza nemocného značně nepříznivá, a to i vzhledem k základní diagnóze generalizovaného tumoru ledviny. Navzdory komplexní léčbě došlo k postupnému zhoršování zdravotního stavu pacienta, které vyústilo 12. den hospitalizace na plicní klinice v exitus letalis. Patologicko-anatomická pitva, i když byla indikovaná, nebyla provedena.

Po 30 dnech byl dodatečně hlášen pozitivní výsledek kultivace *M. tuberculosis* z perikardiálního výpotku metodou tzv. urychlené kultivace a zároveň i kultivační pozitivita na pevných půdách. Kmen *M. tuberculosis,* vykultivovaný z perikardiálního výpotku, byl citlivý k základní řadě antituberkulotik – isoniazidu, rifampicinu, streptomycinu, pyrazinamidu a etambutolu. Konečné výsledky z kultivačních vyšetření uzavřených po 9 týdnech byly ve všech ostatních klinických materiálech (sputum, hrudní punktát, moč, výtěry z laryngu, stěry z rány v třísle, stěr ze scrota) negativní.

proLékaře.cz | 16.8.2025

DISKUSE

U popisovaného případu onemocnění se jednalo o postprimární specifickou perikarditidu vzniklou pravděpodobně reaktivací infekce z primárního ložiska v levém horním plicním laloku patrného na snímcích počítačové tomografie hrudníku, které se již nyní jevilo jako neaktivní. V České republice se jedná o raritní příčinu perikardiálního výpotku u nemocného [3, 4, 10, 11], u něhož by se jako pravděpodobnější příčina postižení perikardu jevila kardiální insuficience nebo generalizace nádoru ledviny, kterým pacient současně trpěl. Izolovaná tuberkulóza perikardu u pacienta byla vzácným a překvapivým nálezem. Tuberkulózní etiologii však potvrdila jak pozitivita molekulárně biologické metody (PCR), tak i kultivační pozitivita perikardiálního punktátu na *M. tuberculosis*. V souvislosti s probíhající levostrannou epididymitidou a secernujícím abscesem v pravém třísle se pomýšlelo i na další ložisko postprimární tuberkulózy ve smyslu specifické lymfadenitidy nebo epididymitidy. Tato hypotéza však nebyla mykobakteriologickým vyšetřením potvrzena. Kromě perikardiálního výpotku byly ostatní vyšetřené biologické materiály (hrudní punktát, sputum, moč, výtěry z laryngu, stěry ze scrota a z třísla) mykobakteriologicky kultivačně i metodou PCR negativní. Nicméně podle klinického nálezu se možnost dalšího postprimárního ložiska vyloučit nedá. Patologicko-anatomická pitva, která by jistě přispěla k objasnění nálezu, nebyla provedena.

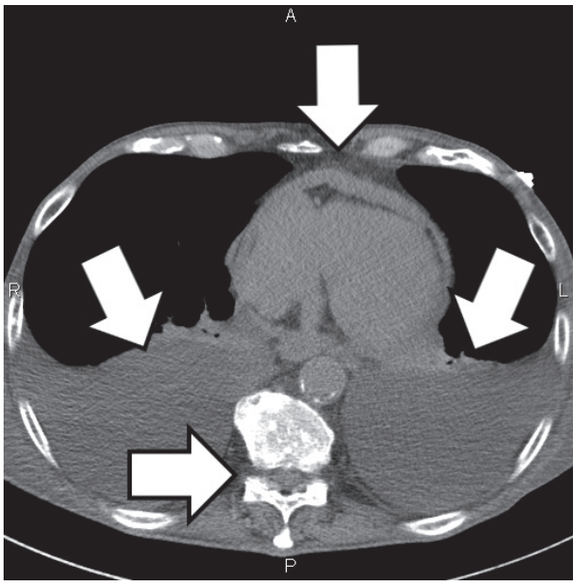

Obr. 2. Na snímku CT obraz
Masivní pleurální výpotky oboustranně (znázorněno šipkami), kompresivní atelektáza části dolního laloku bilaterálně, perikardiální výpotek (znázorněno šipkou), plicní centrilobulární emfyzém, postspecifické změny vlevo v horním laloku bez známek jasné TBC exacerbace, aneurysma v aortálním oblouku, ateroskleróza aorty. Městnání v malém oběhu bez známek plicního edému. Metastatický proces jater a skeletu (znázorněno šipkou), aerobilie.

Fig. 2. CT scan
Bilateral massive pleural effusion (indicated by arrows), bilateral lower lobe compressive atelectasis, pericardial effusion (see the arrow), centrilobular pulmonary emphysema, postspecific changes in the left upper lobe, no clear signs of exacerbation of tuberculosis, aortic arch aneurysm, and aortic atherosclerosis. Congestion in small circulation with no signs of pulmonary oedema. Liver and skeletal metastases (see the arrow), aerobilia.

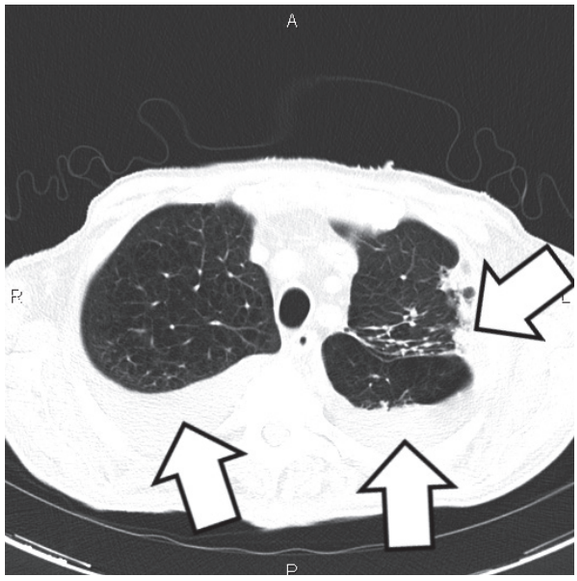

Obr. 3. CT obraz
Plicní parenchym snížené denzity celkově – centrilobulární emfyzém bilaterální, vlevo patrné pruhovité denzity v horním laloku se zesílením intersticia (znázorněno šipkou) a fibrózními změnami a infiltrací plicního parenchymu periferně, nejspíše jde o postspecifické změny, typické TBC akutní změny v plicním parenchymu neprokázány. Pleurální prostory oboustranně s masivními výpotky dorzálně (znázorněno šipkami).

Fig. 3. CT scan
Overall reduced density of the lung parenchyma – bilateral centrilobular pulmonary emphysema, streaky densities appear in the left upper lobe with intersticial thickening (see the arrow) and fibrous changes and peripheral lung parenchymal infiltration, probably postspecific changes; typical tuberculosis induced acute changes were not demonstrated. Bilateral massive dorsal pleural effusion (indicated by arrows).

Mezi základní vyšetřovací metody perikardiálního výpotku patří elektrokardiogram hrudníku, echokardiografie srdce s případnou perikardiální punkcí a eventuální drenáží [12]. Doplňkovými metodami mohou být rentgenový snímek hrudníku a počítačová tomografie hrudníku. V případě diferenciální diagnostiky specifické tuberkulózní perikarditidy je typické velké množství perikardiálního punktátu, častá tamponáda i časté recidivy [2]. Pro diagnostiku perikarditidy je klíčový odběr perikardiální tekutiny a její mikrobiologické vyšetření, při podezření na specifickou perikarditidu i mykobakteriologické vyšetření. Standardní mykobakteriologické vyšetření zahrnuje mikroskopický průkaz acidorezistentních bakterií a jejich kultivaci. K základnímu kultivačnímu vyšetření se v mykobakteriologii používá inokulace materiálu na pevné (vaječné půdy Löwenstein-Jensenova a Ogawova) a na tekuté půdy (Šulova půda). V současné době se využívají tzv. metody urychlené kultivace v tekutých kultivačních médiích, kde se přítomnost růstu mykobakterií zjišťuje průkazem přítomnosti metabolických produktů mykobakterií (např. BD BBL™ MGIT™ - Becton, Dickinson and Company, Loveton Circle Sparks, USA) [13, 14]. Kultivace mykobakterií probíhá obvykle při teplotě 37 °C po dobu 9 týdnů [15]. V případě pozitivního záchytu mykobakterií se tyto blíže dourčují a stanovuje se jejich citlivost na antituberkulotika. V dnešní době je možné kultivační postupy detekce mykobakterií doplnit molekulárně biologickými metodami. Nejčastěji používanou metodou je polymerázová řetězová reakce (PCR) a její

proLékaře.cz | 16.8.2025

varianta real-time PCR, která zaznamenává každý jednotlivý cyklus reakce ve skutečném čase. Molekulárně-biologické metody jsou v porovnání se standardními kultivačními metodami rychlejší a senzitivnější [16, 17].

Základem terapie tuberkulózní perikarditidy je podávání antituberkulotik [18]. V optimálním případě se zahajuje léčba čtyřkombinací antituberkulotik (isoniazid, rifampicin, pyrazinamid, etambutol) podávaných po dobu dvou měsíců. Následuje pokračovací fáze, která spočívá v podávání dvojkombinace (isoniazid, rifampicin) po dobu minimálně čtyř měsíců.

Léčba se podle klinického stavu pacienta může eventuálně prodloužit. Při hrozících rozsáhlých srůstech perikardu je možné podávat spolu s antituberkulotiky kortikoidy p. o., většinou prednison v dávce 0,5 mg/kg/den. V akutní fázi při srdeční tamponádě je indikována evakuační perikardiální punkce nebo drenáž [19].

ZÁVĚR

Tuberkulózní perikarditida je v podmínkách České republiky vzácným nálezem. Zejména u starších nemocných v těžkém stavu je v rámci diferenciální diagnostiky perikardiálního výpotku třeba myslet i na tuberkulózní etiologii a zaslat odběry punktátu nejen k běžnému mikrobiologickému kultivačnímu vyšetření, ale i s uvedením podezření na přítomnost specifického procesu a s požadavkem provedení mykobakteriologické diagnostiky. Pomocným vodítkem ukazujícím na možnou tuberkulózní etiologii perikardiálního výpotku je nález zhojených tuberkulózních lézí v plicích, které mohou být zdrojem diseminace *M. tuberculosis* do různých orgánů a tkání. Velice důležitá v tomto směru je oboustranná aktivní komunikace a spolupráce klinika s laboratorními pracovníky.

Vedle zlatého standardu kultivačního průkazu mykobakterií jsou v současné době velmi dobrým pomocníkem moderní molekulárně biologické metody, které díky své senzitivitě a rychlosti dokáží rychle detekovat špatně kultivovatelné patogeny, což umožní včasné zahájení terapie.

Literatura

1. Hayase N, Inokuchi R, Nakamura K, et al. Sudden cardiac arrest caused by tuberculous pericarditis with hemorrhagic pericardial effusion. *The Japanese Society of Internal Medicine.* [online]. 2012, 51(22), 3197-3201 [cit. 2013-11-21]. ISSN: 1349-7235. Dostupný na www: https://www.jstage.jst.go.jp/article/internalmedicine/51/22/51_51.7958/_article.
2. Maisch B, Seferovic PM, Ristic AD, et al. Guidelines on the diagnosis and management of pericardial diseases executive summary: The task force on the diagnosis and management of pericardial diseases of the European Society of Cardiology. *European Heart Journal.* [online]. 2004, 25(7), 587-610 [cit. 2014-01-21]. Dostupný na www: http://www.escardio.org/guidelines-surveys/esc-guidelines/guidelinesdocuments/guidelines-pericardial-ft.pdf.
3. Imazio M, et al. Diagnosis and management of pericardial diseases. *Nat. Rev. Cardiol.* [online]. 2009, 6, 743–751 [cit. 2014-01-22]. Dostupný na doi:10.1038/nrcardio.2009.185 nebo na www: http://www.isdbweb.org/documents/file/1793_3.pdf.
4. Khandaker MK, Espinos RE, et al. Pericardial Disease: Diagnosis and Management. *Mayo Clin Proc.* [online]. 2010, 85(6), 572-593 [cit. 2014-01-21]. Dostupný na http://www.ncbi.nlm.nih.gov/pmc/articles/PMC2878263/pdf/mayoclinproc_85_6_012.pdf.
5. Sida-Díaz J, Nuñez-Fragoso J, Martínez-Burciaga J, et al. Tuberculous pericarditis. A case reported and a brief review. *Rev Med Inst Mex Seguro Soc* [online]. 2011, 49(1), 75-078 [cit. 2013-11-21]. Dostupný na www: http://www.ncbi.nlm.nih.gov/pubmed/21513665.
6. Seferovic PM, et al. Management strategies in pericardial emergencies. *Herz,* 2006;31(9):891–900.
7. Mayosi B. Contemporary trends in the epidemiology and management of cardiomyopathy and pericarditis in sub-Saharan Africa. *Heart,* [online]. 2007, 93, 1176-1183 [cit. 2013-11-15]. Dostupný na www: http://www.ncbi.nlm.nih.gov/pmc/articles/PMC2000928/pdf/1176.pdf.
8. Republic of South Africa Department of Health. *National Tuberculosis Management Guidelines 2008* [online]. Republic of South Africa Department of Health. 2008 [cit. 2014-03-17]. Dostupný na www: http://www.who.int/hiv/pub/guidelines/south_africa_tb.pdf.
9. Republic of South Africa Department of Health. *National Tuberculosis Management Guidelines 2009* [online]. Republic of South Africa Department of Health. 2009 [cit. 2014-03-17]. Dostupný na www: http://familymedicine.ukzn.ac.za/Libraries/Guidelines_Protocols/TB_Guidelines_2009.sflb.ashx.
10. Nováková Z. *Výskyt tuberkulózy v České republice v roce 2011* [online]. ÚZIS ČR, Aktuální informace č. 35/2012 [cit. 2013-10-17]. Dostupný na www: http:/www.uzis.cz/category/tematicke-rady/zdravotnicka-statistika/tuberkuloza-cr.
11. Nováková Z. *Výskyt tuberkulózy v České republice v roce 2012* [online]. ÚZIS ČR, Aktuální informace č. 21/2013 [cit. 2013-10-18]. Dostupný na www: http:/www.uzis.cz/category/tematicke-rady/zdravotnicka-statistika/tuberkuloza-cr.
12. Riedel M. Perikardiální výpotek. In: *prolekare.cz* [online]. [cit. 2014-01-21]. Dostupný na www: http:/www.prolekare.cz/pdf?ida=kr_03_02_05.pdf.
13. Yan JJ, Huang AH, Tsai SH, et al. Comparison of the MB/BacT and BACTEC MGIT 960 system for recovery of mycobacteria from clinical specimens. *Diagn Microbiol Infect Dis,* 2000;37:25–30.
14. Drobniewski FA, Caws M, Gibson A, et al. Modern laboratory diagnosis of tuberculosis. *Lancet Infect Dis,* 2003;3:141-7.
15. Ispahani P, Baker M. Mycobacterial culture: how long? *Lancet,* 1988;1:305.
16. Thwaites G, Fisher M, Hemingway C, et al. British Infection Society guidelines for the diagnosis and treatment of tuberculosis of the central nervous system in adults and children. *J Infect,* 2009;59:167–87.
17. Balasingham SV, Davidsen T, Szpinda I, et al. Molecular diagnostics in tuberculosis: basis and implications for therapy. *Mol Diagn Ther,* 2009;13:137–151.
18. Zatloukal P, Kos S. Tuberkulóza dospělých – standard léčebného plánu. In: *pneumologie.cz* [online]. [cit. 2014-03-12]. Dostupný na www: http:/www.pneumologie.cz/guidelines.
19. Szabó G, Schmack B, Bulut C, et al. Constrictive pericarditis: risks, aetiologies and outcomes after total pericardiectomy: 24 years of experience. *Karck M.Eur J Cardiothorac Surg.* [online]. 2013 Jun 12 [cit. 2013-11-21]. Dostupný na www: http://ejcts.oxfordjournals.org/content/early/2013/06/11/ejcts.ezt138.

Do redakce došlo dne 2. 6. 2014.

Adresa pro korespondenci:

Ing. Monika Coufalová

Oddělení klinické mikrobiologie
Thomayerova nemocnice
Vídeňská 800
140 59 Praha 4-Krč
e-mail: monika.coufalova@ftn.cz