

## ***Arthrographis kalrae* – nezvyčajný pôvodca onychomykózy**

Volleková A.<sup>1,2</sup>, Lisalová M.<sup>2</sup>, Pöczová M.<sup>2</sup>

Katedra dermatovenerológie FZŠŠ SZU<sup>1</sup> a HPL s.r.o., mykologické laboratórium<sup>2</sup>, Bratislava

### **Súhrn**

Pri rutinnom vyšetrení sme od dvoch pacientov s klinicky suspektnou mykózou nechtov palcov nôh (potvrdená mikroskopicky nálezom úlomkov/tenších hýf) izolovali početné kolónie morfológicky nezvyčajnej hyfomycéty. Na základe podrobného štúdia morfológických a fyziologických znakov kultúr sme izoláty identifikovali ako *Arthrographis kalrae*. Ide pravdepodobne o prvé zverejnené prípady izolácie tejto termálne dimorfnej keratinolytickej huby na Slovensku.

**Kľúčové slová:** *Arthrographis kalrae* – morfológia – onychomykóza.

### **Summary**

**Volleková A., Lisalová M., Pöczová M.: *Arthrographis kalrae* – an Uncommon Causative Agent of Onychomycosis**

At a routine examination, multiple colonies of hyphomycetes of uncommon morphology were isolated from two patients with clinically suspected mycosis of the big toes (and confirmed microscopically by the presence of fragmented/thin hyphae). Based on the detailed study of the morphological and physiological characteristics of the cultures, the isolates were identified as *Arthrographis kalrae*. To our knowledge, this is the first isolation of the thermally dimorphic keratinolytic fungus to be reported in Slovakia.

**Key words:** *Arthrographis kalrae* – morphology – onychomycosis.

Spektrum mikroskopických húb, schopných spôsobiť infekcie človeka sa neustále rozširuje. Kým v 60-tych rokoch min. stor. bolo známych niekoľko desiatok druhov húb, vrátane kvasiniek a dermatofytov, v r. 2000 uvádzajú de Hoog a kol. viac než 400 pôvodcov povrchových a systémových mykóz [5].

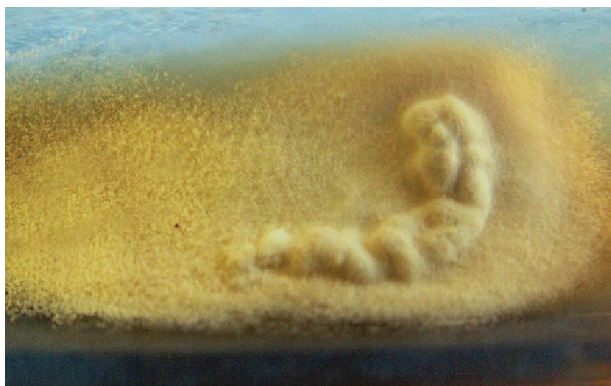
Veľmi pestrá je paleta húb postihujúcich nechty - odhaduje sa viac než 80 vyvolávateľov onychomykóz, prevažne druhov vláknitých húb. Dominujú „klasické“ - dermatofyty *Trichophyton rubrum*, *T. interdigitale*; nechty na rukách postihujú aj kvasinky, najmä *Candida albicans*. Stále viac sa pri infekciách nechtov uplatňujú vláknité „non-dermatofyty“ [8]: relatívne časté sú druhy rodov *Scopulariopsis* a *Aspergillus*, iné nachádzame zriedkavo až raritne. K posledne spomenutým možno priradiť aj *Arthrographis kalrae*. Tento neobvyklý druh sme izolovali z nechtov dvoch pacientov so suspektnou onychomykózou.

#### *Mykologické vyšetrenie nechtov*

Vzorok nechtov rutinne vyšetrujeme na prítomnosť húb mikroskopicky – po macerácii v 20%

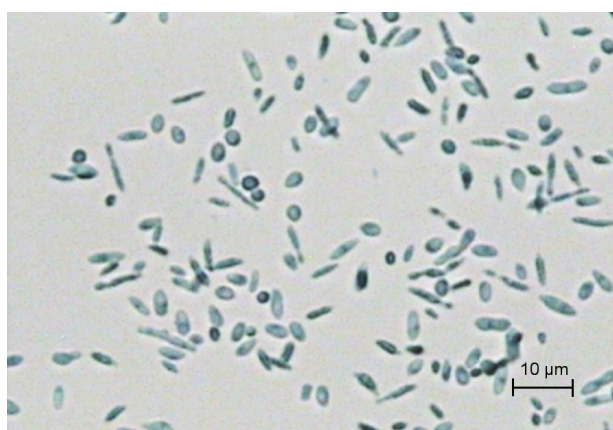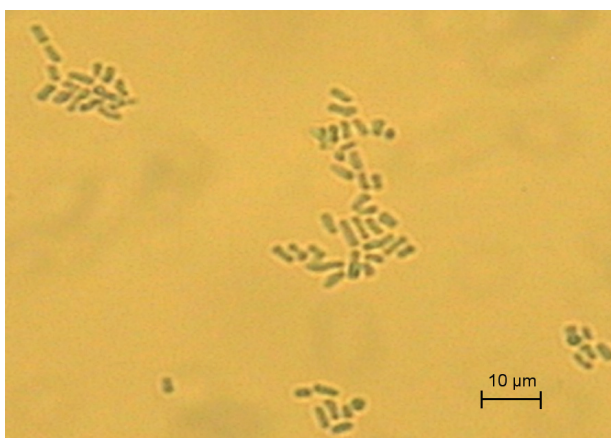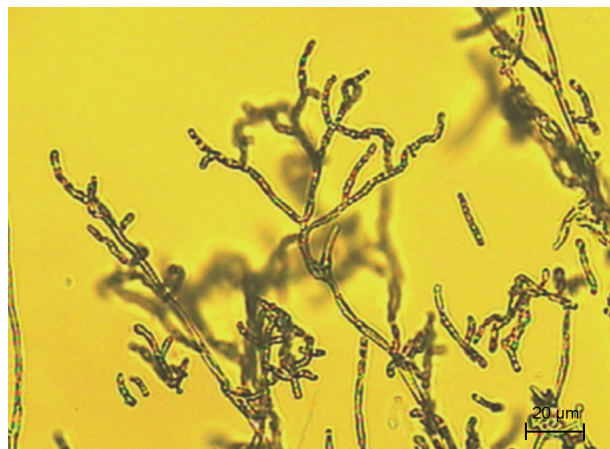
KOH s Parker black ink, a kultivačne – na Sabouraudovom agare (Merck) a na agare s 0,04 % aktidionu (Oxoid), našikmenom v skúmavkách. Po 2 až 5 týždňovej inkubácii pri 25°C sa zaznačí rast mikromycét a relevantné izoláty identifikujeme na úroveň rodu a druhu podľa morfológických (makro-, mikroskopických), príp. ďalších znakov a vlastností.

V r. 2005 a 2006 sme okrem iných vyšetřili dvoch pacientov (muži, vek 56 a 69 rokov) s onychomykózou palcov nôh, klinicky podobnou ako pri epidermophytia unguium, distolaterálneho typu. Vo vzorkách macerovaných nechtov týchto pacientov sme mikroskopicky zistili tenšie hyalinné vetvené septované hýfy alebo úlomky hýf. Po 2-týždňovej inkubácii na médiu bez aj s aktidionom rástli morfológicky zhodné kolónie vláknitej huby zo všetkých inokulovaných čiastočiek nechta pacienta (obr. 1). Kolónie síce pripomínali niektoré dermatofyty, ale mikroskopické preparáty z kultúr túto domnienku vylúčili. Dermatofyty nevyrástli ani po predĺženej 6týždňovej inkubácii.



**Obr. 1.** *Arthrographis kalrae*, kolónia (Sabouraudov agar, 3 týždne, 25 °C)

**Fig. 1.** *Arthrographis kalrae*, a colony (Sabouraud agar, 3 weeks, 25°C)

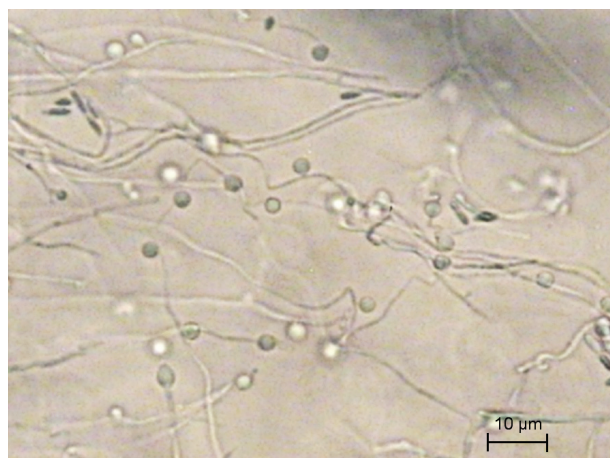
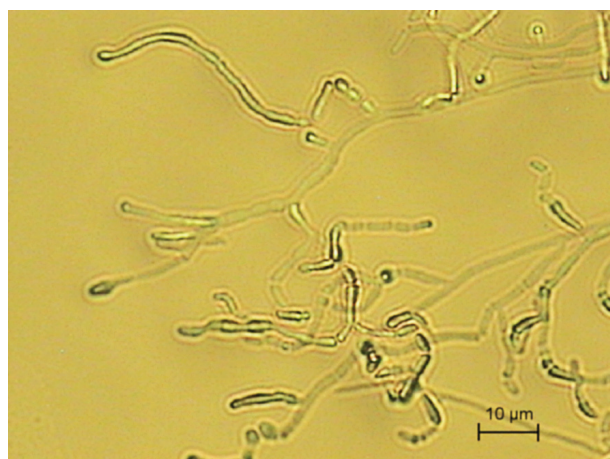

**Obr. 2. a, b** *A. kalrae*, artrokonídiá, fuziformné a guľovité konídiá (Sabouraudov agar, vlákňitá forma, 25 °C, preparát v laktófenole)

**Fig. 2a, 2b** *Arthrographis kalrae*, fusiform and spherical conidia (Sabouraud agar, filamentous form, 25°C, mount in lactophenol)

#### Štúdium morfológických a fyziologických znakov izolátov

Nakoľko sme predpokladali, že môže ísť o vyvolávateľa onychomykózy, izoláty sme podrobnejšie preskúmali s cieľom ich presnej identifikácie. Sledovali sme morfológické znaky



**Obr. 3.** *A. kalrae*, a), b) retiazky stromčekovite vetvených artrokonídií, c) guľovité konídiá laterálne pozdĺž hýf (mikrokultúra, Sabouraudov agar, 7 dní, 25 °C)

**Fig. 3a, 3b** *Arthrographis kalrae*, branching chains of arthroconidia

**Fig. 3c** *Arthrographis kalrae*, spherical conidia located laterally along the hyphae (microculture, Sabouraud agar, 7 days, 25°C)

(makroskopické na rôznych agarových médiách, mikrokultúry, preparáty v laktófenole), schopnosť a charakter rastu pri 32 ° a 37 °C, ureázovú aktivitu izolovaných kmeňov, a určili sme orientačne ich antifungálnu citlivosť in vitro.

Kolónie skúmaných izolátov na Sabouraudovom agare aj na médiu s aktidionom rástli takmer rovnako rýchlo ako dermatofyty – za 2 týždne pri 25° C dosahovali na šikmom agare priemer 1–2,5 cm, boli zamatové, až mierne plstnaté, prachovité, nízke, radiálne alebo nepravidelne plytko prehýbané, v centre mierne vyvýšené. Povrch kolónií na agare s aktidionom bol bielo-žltý, na Sabouraudovom agare krémovo-ružovkastý (obr. 1), mladé kolónie s bielo-žltastými guttae, spodná strana na oboch médiách žltá až hnedastá, neskôr hrdzavohnedá.

*Rast izolátov na iných médiách.* Subkultúry na Difco Yeast Nitrogen Base agare s 0,15 % asparagínu a 2 % glukózy, a na Brain Heart Infusion agare (Oxoid) rástli pri 37°C vo forme vlhkých belavých (neskôr okrových) kvasinkovitých kolónií.

*Ureázová aktivita.* Izoláty pri raste na médiu obsahujúcom močovinu (Urea agar base/Christensen, HiMedia, inokulácia náterom) do 5 dní pri 25°C vykazovali miernu ureázovú aktivitu [4].

*Mikroskopické preparáty z vláknitých suchých kolónií* odhalili hyalinné septované, zväčša polámané hýfy, veľa malých hranatých arthrokonidií (2-2,5x2,5–5 µm) (obr. 2a,b), malý počet dlhších fuziformných konidií a ojedinele zagulatené až kvapkovité konidiá (priemer cca 5 µm) s úzkou jazvou. Kvasinkovite rastúce kolónie pri 37 °C obsahovali aj vajcovité a zašpicatené pučiace konidiá. V *mikrokultúrach* (Sabouraudov a Corn meal agar Oxoid, bločky) pri 25 °C rástli normálne aj „bambusovité“ hýfy (s hrubšími septami), ktoré produkovali na morfológicky nediferencovaných nosičoch malé hranaté arthrokonidiá a ojedinele predĺžené, fuziformné konidiá, usporiadané do dlhých, stromčekovite vetvených retiazok, rovných alebo „cik-cak“. Pozdĺž niektorých hýf sme našli laterálne prisadnuté alebo na tenkých krátkych nevetvených „stopkách“ upevnené väčšie (4–5 µm), takmer guľovité konidiá (obr. 3a,b,c).

*Antifungálnu citlivosť izolátov* sme určili orientačne – diskovou metódou, na agare s kazitonom a paralelne na YNB agare (bol použitý aj pre 5-fluorocytosin), hustota inokula 0,5 McFarlandovej zákalovej stupnice - postup podľa [13]. Po 48 a 78 hod. inkubácii pri 35 °C sme priemer inhibičných zón vyhodnotili podľa údajov výrobcu. Izoláty od oboch pacientov sa javili *in vitro* rezistentné voči flukonazolu a 5-fluorocytosínu, boli citlivé na amphotericin B, ciklopiroxolamin a na väčšinu iných testovaných azolov (itraconazol, ketokonazol, mikonazol, bifonazol, ekonazol). Izolát od prvého pacienta bol znížene citlivý na klotrimazol. Účinnosť terbinafinu (alylamín často používaný pri liečbe onychomykóz) na *A. kalrae* *in vitro* sme nemohli overiť – doteraz nie sú k dispozícii testovacie disky ani kvantitatívne komerčné kity.

#### Identifikácia izolátov

Na základe morfológických a fyziologických znakov sme izoláty z nechtov oboch pacientov identifikovali ako *Arthrographis kalrae*

(Tewari & Macpherson) Sigler & Carmichael (syn. *Oidiodendron kalrae*, *Arthrographis langeronii*), anamorfné štádium teleomorfy *Eremomyces langeronii* (syn. *Pithoascus langeronii*), ktorá je taxonomicky zaradená do Ascomycota, Loculoascomycetes, rad Eurotiales, čeľaď Eremomycetaceae [5].

#### Diskusia

V r. 2005 a 2006 sme od dvoch pacientov s mykózou nechtov palcov nôh, potvrdenou mikroskopicky, izolovali morfológicky neobvyklý druh vláknitej huby. Izoláty tolerovali aktidion, vykazovali slabú ureázovú aktivitu, rástli pri teplote 25° aj 37°C. Kolónie na Sabouraudovom agare a na agare s aktidionom pri 25°C textúrou a zafarbením pripomínali niektoré dermatofyty (napr. *T. interdigitale*, *T. georgii*, alebo druhy *Chrysosporium*). Po zmene podmienok kultivácie – zloženia agarového média, pri teplote 37 °C – rástli vo forme kvasinkovitých kolónií, čo imitovalo zmes húb a v prvej fáze identifikácie predstavovalo diagnostický rébus (sú prítomné aj kvasinky?). Prechod vláknitej do kvasinkovej formy a aj naopak, z kvasinkovej na vláknitú bol ľahký, a potvrdil, že ide o termálne dimorfné huby. Mikroskopické znaky poukazovali na kvasinky alebo vláknité huby produkujúce arthrokonidiá, napr. *Trichosporon*, *Oidiodendron*, *Scytalidium*, *Bjerkandera*. Uvedené znaky a vlastnosti sa nakoniec ukázali typické pre druh *Arthrographis kalrae*, ktorého kvasinkový synanamorf „*Trichosporiella*“ je podobný na *Geotrichum* alebo *Trichosporon* [1, 5].

Do rodu *Arthrographis* je zaradených päť, väčšinou v posledných rokoch novo opísaných druhov *A. alba*, *A. lignicola*, *A. pinnicola*, *A. cuboidea* sa zistili na rôznych rastlinách, v zemine [1, 4], dlhšie známy *A. kalrae* bol izolovaný aj z kompostu [1, 5]. Už v r. 1939 ho zaznačil Cochet ako pôvodcu onychomykózy a opísal ako nový rod a druh pod menom *Arthrographis langeronii* (premenovaný – *Oidiodendron kalrae*, *A. kalrae*). Neskôr boli odhalené jeho zaujímavé znaky a vlastnosti: schopnosť perforovať vlasy *in vitro* (je keratinolytický), tolerovať aktidion (podobne ako dermatofyty, *Histoplasma*, *C. albicans* a i.), rásť pri teplote 40-42°C, termálny dimorfizmus (suché vláknité kolónie pri 25°C, kvasinkovité pri 37°C), a neurotropizmus po inokulácii experimentálnych zvierat [9, 10].

Toxinogenita *A. kalrae* doteraz potvrdená nebola, alergénne a patogénne vlastnosti áno. Najčastejšie sa uvádza ako pôvodca onychomykózy, ale publikované prípady infekcie nechťov sú sporadické [5], patrí k nim i náš príspevok [11]. *A. kalrae* bol izolovaný zo sekrétov pri chronických pľúcnych chorobách (náhodne ?), aj ako pôvodca smrteľnej endokarditídy po infekcii allograftu/cievnej chlopne (Austrália), mycetómu (Francúzsko) [3], invazívnej sínusitídy a meningitídy u pacienta s AIDS v USA [2], invazívnej etmoidálnej sínusitídy a oftalmitídy po úraze oka (prvá infekcia v Číne, [12]), fotofóbie a keratitídy u nositeľov kontaktných šošoviek po kontakte so zeminou [1, 7]. Prvý prípad izolácie *A. kalrae* v Japonsku – z orálnej dutiny psa – oznámili Murata so spolupracovníkmi v r. 2005 [6]. Jeho výskyt je, zdá sa, celosvetový a patogénny potenciál nezvyčajne široký. Nakoľko ide o environmentálne rozšírenú mikromycétu, možná je kontaminácia kožného povrchu, rán, epitelu dýchacích ciest, a i. Preto pri izolácii (hl. ojedinelých kolónií) *A. kalrae* z biologických vzoriek je nutné pôvodcu infekcie potvrdiť (kontaminanty vylúčiť) opakovaným mykologickým vyšetrením.

Ako ukázali vyššie citované práce, izoláty *A. kalrae* od rôznych pacientov boli in vitro rozdielne citlivé na 5-fluorocytosin, flukonazol, itraconazol, alebo amfotericin B, a dobre citlivé (nízka MIC) na mikonazol [2, 12]. Výsledky testov citlivosti našich izolátov in vitro (orientačne, disková metóda) naznačili rezistenciu proti flukonazolu a 5-fluorocytosinu, ale citlivosť na ostatné testované azoly. Terapia onychomykózy terbinafinom a ciklopiroxolaminom (prvý pacient), prípadne ketokonazolom (druhý pacient) prispela k eliminácii huby a rastu normálnych nechťov.

## Záver

Od dvoch pacientov s klinickými zmenami na nechťoch palcov nôh (mikroskopicky potvrdená onychomykóza) sme izolovali morfológicky neobvyklý druh mikroskopickej huby *Arthrographis kalrae*. Vlákňité zamotavé až prachovité kolónie pripomínali niektoré dermatofyty, ale produkovali vetvené retiazky artrokonidií a jednotlivito malé zaguľatené konidiá. Izoláty tolerovali aktidion, produkovali ureázu, a vykazovali termálny dimorfizmus – na niektorých médiách pri 37°C rástli kvasinkovite, boli rezistentné proti 5-fluorocytosinu a flukonazolu, a citlivé na väčšinu

ostatných azolov a amfotericin B. Ide pravdepodobne o prvé diagnostikované a zverejnené prípady infekcie (nechťov) *A. kalrae* na Slovensku. Ako ukazujú iné publikované prípady, patogénny potenciál tohto druhu je oveľa širší.

## Literatúra

1. Biser, S. A., Perry, H. D., Donnenfeld, E. D., Doshi, S. J., Chaturvedi, V. Arthrographis keratitis mimicking Acanthamoeba keratitis. Cornea, 2004, 23, 314-317.
2. Degavre, B., Joujoux, J. M., Dandurand, M., Guillot, B. First report of mycetoma caused by Arthrographis kalrae: successful treatment with itraconazole. J Am Acad Dermatol, 1997, 37, 318-320.
3. Gené, J., Guillamón, J. M., Ulfing, K., Guarro, J. Studies on keratinophilic fungi. X. Arthrographis alba sp. nov. Can J Microbiol, 1996, 42, 1185-1189.
4. Hoog, G. S. de, Guarro, J., Gene, J., Figueras, M. J. Atlas of Clinical Fungi, 2<sup>nd</sup> ed. Utrecht, CBS, The Netherlands: 2000. 1126 s. ISBN 90-70351-43-9.
5. Chin-Hong, P. V., Sutton, D. A., Roemer, M., Jacobson, M. A., Aberg, J. A. Invasive fungal sinusitis and meningitis due to Arthrographis kalrae in a patient with AIDS. J Clin Microbiol, 2001, 39, 804-807.
6. Murata, Y., Sano, A., Nishimura, K., Kamei, K. The first isolation of Arthrographis kalrae from the oral cavity of a canine in Japan. Abs Proc Ann Meeting Mycol Soc of Japan, 2005, 49, 168-168.
7. Perlman, E. M., Binns, L. Intense photophobia caused by Arthrographis kalrae in a contact lens-wearing patient. Am J Ophthalmol, 1997, 123, 547-549.
8. Summerbell, R. C. Epidemiology and ecology of onychomycoses. Dermatology, 1997, suppl. 1, 194, 32-36.
9. Tewari, R. O., Macpherson, C. R. Pathogenicity and neurological effects of Oidiodendron kalrai for mice. J Bacteriol, 1968, 95, 1130-1139.
10. Tewari, R. P., Macpherson, C. R. A new dimorphic fungus, Oidiodendron kalrai: morphological and biochemical characteristics. Mycologia, 1971, 63, 604-611.
11. Volleková, A., Lisalová, M., Hemza, M., Smoláková, J., Grünwaldová, B. Arthrographis kalrae ďalší pôvodca onychomykóz? DERMA 3.tis. (2008, v tlači).
12. Xi, L., Fukushima, K., Lu, C., Takizawa, K., Liao, R., Nishimura, K. First case of Arthrographis kalrae ethmoid sinusitis and ophthalmitis in the People's Republic of China. J Clin Microbiol, 2004, 42, 4828-4831.
13. Anonymus: Laboratorní diagnostika, biologické zkoušky. Antimykotické disky, stanovení citlivosti mikroskopických hub k antimykotikům v podmínkách in vitro. ITEST plus s.r.o., Česká republika.

Do redakce došlo 31. 10. 2007

Anna Volleková  
HPL s.r.o.  
Istrijská 20  
841 07 Bratislava  
e-mail: vollekova@hpl.sk