proLékaře.cz | 23.11.2026

Reaktivní infekční mukokutánní erupce. Souborný článek

Plzáková Z.
Dermatovenerologická klinika 1. LF UK a VFN
přednosta doc. MUDr. Ondřej Kodet, Ph.D.

SOUHRN

Reaktivní infekční mukokutánní erupce je recentně definované onemocnění s dominantně slizničním postižením a minimálním kožním výsevem, které vzniká v souvislosti s virovou či bakteriální infekcí. Manifestuje se zejména u dětí a adolescentů. Průběh je většinou příznivý, i když zřídka vznikají dlouhodobé následky obdobně jako u Stevens-Johnsonova syndromu.
Klíčová slova: mukozitida – parainfekční – mykoplazma – viry – imunosupresiva

SUMMARY
Reactive Infectious Mucocutaneous Eruption. Review

Reactive infectious mucocutaneous eruption is a recently defined disease with dominant mucosal changes and minimal cutaneous eruption caused by viral or bacterial infection. It is usually manifested during childhood and adolescence. The prognosis is relatively favourable, the long-term consequences similar to consequences of Stevens-Johnson´s syndrome are rare.
Key words: mucositis– parainfectious – mycoplasma – viruses – immunosupressive drugs

Čes-slov Derm, 101, 2026, No. 4, p. 163–169

ÚVOD

Nejčastější příčinou exantému doprovázeného horečkou u dětí je virová infekce a kožní výsev je často nespecifický. Exantémy bakteriální či lékové etiologie jsou u dětí méně časté. Některé mají specifické charakteristiky a klinický obraz přímo napovídá o určitém infekčním agens či lékové hypersenzitivitě. Je také zřejmé, že jedno infekční agens může vyvolat různé kožní projevy u různých věkových kategorií (pátá nemoc anebo papulopurpurický syndrom rukavic a ponožek způsobené parvovirem B19), či naopak jeden typ exantému může být vyvolán různými infekčními agens (Gianotti Crosti syndrom). Při změně epidemiologické situace se někdy objevují exantémy nové, např. u infekce SARS-CoV-2 anebo různé atypické variace klasického klinického obrazu. V průběhu historie někdy po lepším poznání etiologie a patogeneze došlo k reklasifikaci kožních onemocnění včetně onemocnění exantémových, např. původně popsaná a dnes již neexistující „čtvrtá nemoc", víckrát revidovaný vztah mezi erythema exsudativum multiforme a Stevens-Johnsonovým syndromem.

Reaktivní infekční mukokutánní erupce je jednotka definovaná v roce 2020. Než došlo k definici/poznání této jednotky, pacienti byli diagnostikováni často jako inkompletní forma Stevens-Johnsonova syndromu/toxické epidermální nekrolýzy a postupně se jako samostatná nemoc vyčlenil u dětí vznikající tzv. mykoplazmou indukovaný exantém a mukozitida (MIRM – Mycoplasma Induced Rash and Mucositis) definován v roce 2015, s charakteristickým výrazným postižením sliznic.

EPIDEMIOLOGIE

Vzhledem k tomu, že reaktivní infekční mukokutánní erupce (RIME) je nově definované onemocnění, incidence není přesně známá. Popisované případy se týkají dětí zejména ve věku od 7 do 18 let, nejčastěji kolem 12 let, postiženi mohou být však i mladí dospělí. Zatím se zdá, že častější výskyt je u mužského pohlaví.

Etiopatogeneze

RIME vzniká v souvislosti s infektem. Nejdříve byl popsán výše zmíněný MIRM, posléze se zjistilo, že tento klinický obraz mohou kromě *Mycoplasma pneumoniae* méně často způsobovat i *Chlamydophila pneumoniae*, beta-hemolytický streptokok skupiny A a různé viry (virus influenzy typu A a B, rhinoviry, adenoviry, enteroviry, SARS-CoV-2, lidský metapneumovirus), což vedlo k návrhu unifikovat tuto klinickou jednotku pod název RIME [6].

proLékaře.cz | 23.11.2026

Jsou popsány i rekurentní případy (8–38 %), které mohou být vyvolány stejným či odlišným infekčním agens. Tyto rekurence se objevují i v průběhu několika let. Zatím není jasné, proč u některých pacientů dochází k rekurencím. U jednoho pacienta byl popsán deficit IgA protilátek, jiné imunodeficity popsány nebyly. Vzhledem k rodinnému výskytu lze u některých případů předpokládat určitou genetickou predispozici. Také se zvažuje vliv koinfekce vícero patogeny.

KLINICKÝ OBRAZ

Manifestaci RIME předchází infekční onemocnění doprovázené nejčastěji kašlem, horečkou, únavou. Laboratorně je často přítomná leukocytóza a elevace zánětlivých markerů. Někdy je popisován až septický stav. Projevy mukozitidy se objevují s odstupem 3–14 dnů (průměrně za devět dní) po infektu – nejčastěji bývají postižené rty a ústní dutina (100 % pacientů), dále sliznice nazofaryngu, jícnu, spojivky, genitálu (labia minora/majora, glans penis), uretry, rekta. Na sliznicích se mohou se objevit různě rozsáhlé eroze, afty/ulcerace se žlutavým povlakem, na rtech posléze zasychající do hemoragických krust (obr. 1, 2).

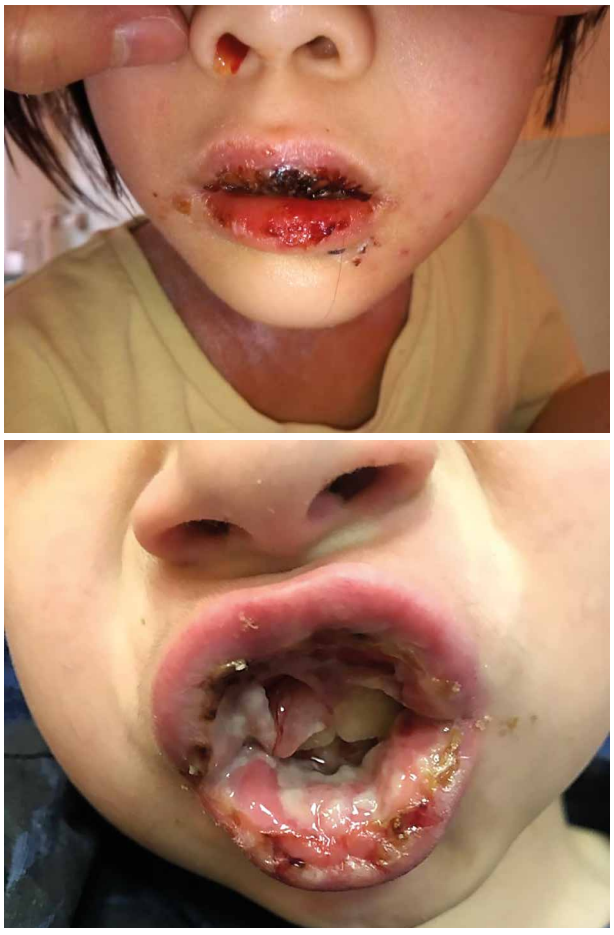

Obr. 1 a 2. RIME – postižení rtů, ústní a nosní sliznice různě závažného charakteru

Na spojivkách může být patrná hyperemie, hnisavá sekrece (obr. 3), pseudomembrány. Defekty epitelu mohou postihnout nejenom spojivku, ale i rohovku, může být přítomno subkonjunktivální krvácení, fotofobie. Na genitálu se objevuje erytém, edém, puchýře, eroze. V okolí mukokutánních přechodů a na kůži se objevují puchýře (obr. 4), atypické terče, urtikariální projevy, někdy je exantém makulopapulózní.



Obr. 3. RIME – mírné postižení spojivky, naznačena mukopurulentní sekrece



Obr. 4. RIME – puchýřnatý nerozsáhlý exantém postihující do 10 % povrchu těla

Není postiženo více než 10 % tělesného povrchu. Někdy jsou postižené jenom sliznice a exantém vůbec není patrný. Nebylo popsáno postižení dlaní a chodidel. Jedna kazuistika udává rozsáhlý exantém s pseudoterči a erozemi na více než 60 % tělesného povrchu a leukopenií u 5leté holčičky po infekci coronavirem NL63 a beta-hemolytickým streptokokem při negativní lékové anamnéze [8]. Klinické popisy exantému u RIME se většinou zmiňují o pseudoterčích, které na rozdíl od klasických terčovitých lézí mají dvě zóny – centrální a periferní.

proLékaře.cz | 23.11.2026

Tabulka 1. Navrhovaná diagnostická kritéria

1. Průkaz infekčního agens
2. Minimálně 2 z následujících: I. Nesugestivní anamnéza II. Erozivní mukozitida postihující 2 a více lokalizací III. Vezikulobulózní či atypické terčovité projevy postihující méně než 10 % povrchu těla
Přídatné podporující charakteristiky 1. Prodromální symptomy 7–10 dní před výsevem 2. Histologie vylučující jiné diagnózy

V obrazové dokumentaci u těchto publikací ale některé projevy exantému u RIME mívají i 3 zóny s patrnou centrální nekrózou, což by odpovídalo klasickým terčovitým lézím, které vídáme u erythema exsudativum multiforme, které je taktéž parainfekční. Je to naznačeně patrné i na fotodokumentaci exantému u našeho pacienta. Doporučuji proto u RIME očekávat oba typy projevů – terče i pseudoterče.

Postupně se formující diagnostická kritéria RIME shrnuje tabulka 1 [2]. Výjimku představují rekurence, které často postihují jen jednu slizniční lokalizaci, a to dutinu ústní a nebývá přítomen exantém a v předchorobí nemusí být přítomna ani horečka či respirační příznaky [3].

Laboratorní vyšetření

K potvrzení infekční etiologie se doporučuje se provést RTG hrudníku a PCR z nosohltanu, eventuálně sérologické vyšetření protilátek – je však známé, že pozitivita IgM protilátek proti *Mycoplasma pneumoniae* perzistuje i léta po primoinfekci, a není proto spolehlivá k průkazu aktivní infekce, či její rekurence. Je potřeba vyloučit všechny možné patogeny, včetně infekce/koinfekce beta-hemolytickým streptokokem, a zajistit tak vždy správnou antibiotickou či v případě potřeby i antivirovou léčbu včetně rekurentních případů. Základní laboratorní vyšetření (krevní obraz, CRP, jaterní a renální funkce, acidobazická rovnováha, iontogram, chemické vyšetření moče a sedimentu, stěr z kůže atd.) slouží k monitorování stavu či vyloučení/upřesnění diferenciální diagnózy v případě pochybnosti.

Histopatologie

Vzhledem k nedominantnímu kožnímu exantému histopatologické vyšetření probíhá zřídka.

Biopsie odhalí pruhovitý subepidermální (lichenoidní) lymfocytární infiltrát, někdy také překrývající bazální vrstvu epidermis. Infiltrát může být přítomen i perifolikulárně a kolem superficiálního vaskulárního plexu. Je patrná apoptóza bazálních buněk epidermis, ložiskovitě se vyskytují subepidermální puchýře až nekróza celé epidermis. U toxické epidermální nekrolýzy (TEN) bývá rozsah epidermální nekrózy mnohem větší. Infiltrát se morfologicky a imunohistochemicky liší od infiltrátu při erythema multiforme, kde jsou přítomny typické CD4+ malé lymfocyty [5].

Diferenciální diagnóza

V dětském věku je nutné rozlišit celou řadu exantémů různé etiologie, u kterých je patrné výrazné slizniční postižení.

Erythema exsudativum multiforme (EEM) se nejčastěji spojuje s infekcí herpes viry (HSV, EBV), tvoří se charakteristické terčovité projevy, zejména na akrálních částech těla (obr. 5). Celkové příznaky jsou mírné. Výsev se objeví během 72 hodin, odeznívá do 7–10 dní. Postižení sliznic je možné, ale nebývá dominantní (obr. 6). Při rekurenci infekce HSV může být i EEM rekurentní.



Obr. 5. EEM – akrální terčovité/iris projevy



Obr. 6. EEM – mírné postižení sliznic

proLékaře.cz | 23.11.2026



Obr. 7. SJS/TEN – Postižení sliznic doprovázené rozsáhlým exantémem

Stevens-Johnsonův syndrom (SJS) je polékovou reakcí, s výrazným postižením sliznic (obr. 7) a exantémem erodujícím v rozsahu 10–30 % tělesného povrchu. Když erodovaná plocha přesáhne 30 % tělesného povrchu, jedná se už o TEN a u ní se nepopisuje výrazné postižení sliznic. Vztah mezi EEM a SJS byl víckrát revidován. Dělení vycházelo z rozsahu a etiologie projevů. SJS se dnes spíše řadí do spektra SJS/TEN a EEM se považuje za samostatnou jednotku nejčastěji způsobenou virovou infekcí s výskytem typických terčovitých lézí, jak jí původně popsal Hebra.

Další diferenciální diagnózou může být herpetická gingivostomatitida, manifestní primoinfekce virem herpes simplex, která postihuje kojence a předškolní děti. Puchýřky a eroze, zduření a krvácivost se vyskytují na rtech, v jejich okolí a v dutině ústní (obr. 8), někdy je doprovází keratokonjuktivitida. Běžná je horečka, únava, lymfadenopatie. Je nutné zajistit příjem tekutin, často intravenózně.

Pemphigus je u dětí vzácný, objevuje se průměrně ve věku 11 let a slizniční postižení je přítomno u 58 % pacientů. Nejčastěji je postižena sliznice dutiny ústní (obr. 9), dále spojivka oční a anální sliznice. Postižení kůže vzácně může zcela chybět. Diagnóza je často opožděná až o rok, kožní projevy se mohou zaměnit za impetigo nebo jiné bulózní dermatózy [7].

Kawasakiho syndrom nazývaný i mukokutánní uzlinový syndrom je charakteristický horečkou, olupováním perinea v iniciální fázi, lymfadenopatií a exantémem s pseudoterči včetně postižení dlaní a chodidel, které se posléze také mohou olupovat. Na rozdíl od RIME není postižení sliznic (rty a spojivky) exsudativní – je patrné zarudnutí bez sekrece a erozí. Jedná se o vaskulitidu cév středního kalibru a nejzávažnější komplikací je koronární arteritida. Riziková skupina jsou zejména děti do 2–5 let. Etiologie dosud nebyla přesně objasněna.



Obr. 8. Gingivostomatitis herpetica



Obr. 9. Pemphigus vulgaris

Multisystémový zánětlivý syndrom dětí (MIS-C) byl popsán jako následek infekce SARS-Cov-2 a jedná se o vzácný, ale závažný stav způsobený poruchou regula-

proLékaře.cz | 23.11.2026

ce imunitní odpovědí s tzv. cytokinovou bouří, projevující se horečkou a postižením zejména gastrointestinálního a kardiovaskulárního traktu s výsevem exantému. Projevy začínají za 2–8 týdnů po odeznění příznaků infekce covid-19. Exantém postihuje predominantně hrudník a horní končetiny, také však dlaně a chodidla. Může mít urtikariální, anulární, morbiliformní či retikulární livedoidní charakter, objevují se pseudoterče, někdy i purpura. Je přítomná konjuktivitida a hyperemie rtů, malinový jazyk. Nedochází k olupování projevů. Dítě je v závažném celkovém stavu. Nejčastěji jsou postiženy děti kolem 11 roku věku, popisovány jsou případy od 3 do 12 let. Ani zde není dominantní erozivní/ulcerativní slizniční postižení.

TERAPIE

RIME většinou vyžaduje hospitalizaci v délce přibližně 7–10 dní. Asi 4 % postižených vyžadují pobyt na jednotce intenzivní péče [1]. Dle rozsahu postižení je nutná multidisciplinární spolupráce pediatra, dermatologa, oftalmologa, otorinolaryngologa či urologa. Je nutné zajistit analgezii, hydrataci a nutrici při závažnějším postižení sliznic. Nazogastrická sonda či parenterální přístup jsou nutné asi u jedné čtvrtiny pacientů, cévkování v případě genitálního postižení omezujícího mikci. Lokální léčba postižených sliznic zahrnuje výplachy roztokem hydrogenuhličitanu sodného, fyziologickým roztokem, lokální antiseptika, analgetika, emoliencia na bázi vazelíny, eventuálně sterilní mastný tyl, lokální kortikosteroidy. Při očním postižení rozhoduje rozsah poškození, standardně se volí lubrikancia, steroidní či antibiotické kapky a masti, při postižení více než 1/3 okrajové plochy víčka, eventuálně více než jednoho víčka a rohovky, se doporučuje transplantace amniových membrán. Prognóza očního postižení u RIME se zdá lepší než u SJS.

Zatím neexistují přesná doporučení pro systémovou léčbu, tato se zatím řídí dle randomizované studie pro léčbu pacientů se SJS/TEN.

K terapii vyvolávajícího infektu či superinfekce kůže podáváme antibiotika. Antibiotickou léčbu je potřeba konzultovat s mikrobiology, eventuálně pediatry. Zánětlivou reakci tlumíme kortikosteroidy, cyklosporinem, intravenózními imunoglobuliny (IVIG) či anti TNFalfa biologiky. U kortikosteroidů je nejčastěji popisovaná dávka 1–2 mg/kg/d metyprednisolonu nebo 1 mg/kg/d prednisonu po dobu 3–5 dní s postupnou detrakcí v průběhu 2–4 týdnů. Při rekurencích často dochází k výraznému zlepšení mukozitidy už po 48 hodinách léčby. IVIG se podávají v dávce 0,2–2 mg/kg/d pod dobu 3–10 dní. Výborný efekt je popisován u cyklosporinu v dávce 3–5 mg/kg po dobu 5–10 dní. Další alternativou je subkutánní podání etanerceptu v dávce 0,6–0,8mg/kg v jedné, maximálně dvou dávkách, pokud nedošlo ke zlepšení do 48 hodin. Australští autoři popisují případ rychlé rezoluce po aplikaci jedné dávky etanerceptu, kdy však po propuštění pacienta došlo po osmi dnech k recidivě, která pak vyžadovala perorální léčbu prednisonem [1, 4].

Prognóza

Prognóza onemocnění se odvíjí od tíže slizničního postižení, kritické bývá postižení spojivek. Následkem mohou být pozánětlivé srůsty či hyperpigmentace, jsou však méně časté a závažné než u SJS (do 20 % pacientů). Rekurence se popisují u 8–38 % případů. Mortalita je nižší než 3 %.

ZÁVĚR

RIME je nově popsané onemocnění charakterizované dominantním postižením sliznic, vznikající u dětí a adolescentů v souvislosti s bakteriálním či virovým infektem. Vzhledem k závažnému slizničnímu postižení je při léčbě nutná mezioborová spolupráce a někdy i intenzivní péče. V současné době je nutné uvést toto onemocnění do povědomí dermatologů a pediatrů, protože časná diagnostika rozhoduje o efektivitě léčby a snižuje riziko trvalých následků, které naštěstí nejsou časté. Úkolem budoucnosti bude upřesnit diagnostiku, stanovit riziko a eventuální genetický podklad rekurentního onemocnění a definovat léčebná doporučení.

LITERATURA

1. DAMARI, N., GOODMAN, A., BRIDGES, C. Diagnosis and management of reactive infectious mucocutaneous eruption. *J Hosp Med.,* 2025, 20(11), p. 1212–1216. doi: 10.1002/jhm.70099.
2. LAGE, J., LEMOS, A., GARCIA, A. et al. Reactive infectious mucocutaneous eruption: a rising enigma. *Acta Med Port.*, 2025, 38(10), p. 648–651.
3. MAREDIA, H., ESEONU, A., GROSSBERG, A. Recurrent *Mycoplasma pneumoniae*–associated reactive infectious mucocutaneous eruption responsive to systemic steroids: A case series. *JAAD Case Reports*, 2021, 11, p. 139–143.
4. MOORE, H., RYAN, E., STEVENSON, A. "Reactive Infectious Mucocutaneous Eruption (RIME): An Australian Case Series". *Australasian Journal of Dermatology*, 2026, p. 1–6. doi: https://doi.org/10.1111/ajd.70068.
5. ORTIZ, E. G., JUNKINS-HOPKINS, J. M. Reactive infectious mucocutaneous eruption due to COVID-19 with erythema-multiforme-like lesions and myeloid cells. *J Cutan Pathol.*. 2023, 50(4), p. 321–325. doi: 10.1111/cup.14339.
6. RAMIEN, M. L., BRUCKNER, A. L. Mucocutaneous Eruptions in Acutely Ill Pediatric Patients-Think of Mycoplasma pneumoniae (and Other Infections) First. *JAMA Dermatol*., 2020, 156(2), p.124–125. doi: 10.1001/jamadermatol.2019.3589.

proLékaře.cz | 23.11.2026

7. RENERT-YUVAL, Y., BAUM, S., GREENBERGER, S. et al. Diagnosis, treatment, and long-term outcomes of pediatric pemphigus: a retrospective study at tertiary medical centers. *Int J Dermatol*., 2024, 63(12), p. 1755-1760. doi: https://doi.org/10.1111/ijd.17251.
8. RODRIGUEZ, I., KWONG, A. T., LUU, M. et al. A severe case of reactive infectious mucocutaneous eruption associated with two possible triggers: Coronavirus and group A streptococcus. *Pediatr Dermatol*., 2025, 42(1), p. 150–153. doi: 10.1111/pde.15744.

Prohlášení o střetu zájmů
Autorka v souvislosti s tématem práce v posledních 12 měsících nespolupracovala s žádnou farmaceutickou firmou.

Do redakce došlo dne 2. 6. 2026.

Adresa pro korespondenci
MUDr. Zuzana Plzáková, Ph.D.
Dermatovenerologická klinika 1. LF UK a VFN
U Nemocnice 499/2
128 00 Praha 2
e-mail: zuzana.plzakova@lf1.cuni.cz

proLékaře.cz | 23.11.2026

KONTROLNÍ TEST

1. Exantémy doprovázené horečkou u dětí jsou nejčastěji původu:
a) virového;
b) bakteriálního;
c) lékového;
d) autoimunitního.

2. Reaktivní infekční mukokutánní erupce může být způsobená:
a) *Borrelia burgdorferi*;
b) *Mycoplasma pneumoniae*;
c) *Chlamydophila pneumoniae*;
d) virus influenzy typu B.

3. Kožní exantém u reaktivní infekční mukokutánní erupce typicky:
a) pokrývá více než 30 % tělesného povrchu;
b) pokrývá méně než 10 % tělesného povrchu;
c) pokrývá 10–30 % tělesného povrchu;
d) pokrývá 90 % tělesného povrchu.

4. Slizniční postižení u reaktivní infekční mukokutánní erupce:
a) se objeví vždy;
b) nejčastěji postihuje sliznice genitálu;
c) nejčastěji postihuje sliznici dutiny ústní;
d) charakteristicky kromě rekurentních případů postihuje minimálně 2 slizniční lokalizace.

5. Rozdíl mezi Stevens-Johnsonovým syndromem a reaktivní infekční mukokutánní erupcí je:
a) ve věkové kategorii postižených;
b) v etiologii;
c) není, jedná se o totéž onemocnění;
d) v prognóze.

6. Reaktivní infekční mukokutánní erupce byla jako klinická jednotka definována v roce:
a) 2015;
b) 1964;
c) 2020;
d) 2025.

7. Doba od infekce do vývoje reaktivní infekční mukokutánní erupce je nejčastěji:
a) 14–21 dní;
b) 7–10 dní;
c) 3–5 dní;
d) 3–6 týdnů.

8. Diagnózu reaktivní infekční mukokutánní erupce zakládáme na:
a) výsledku kožní biopsie;
b) přítomnosti protilátek proti *Mycoplasma pneumoniae*;
c) anamnéze a klinickém obraze;
d) přítomnosti antinukleárních protilátek.

9. Nutnost hospitalizace u reaktivní infekční mukokutánní erupce je způsobená:
a) závažným postižením vnitřních orgánů;
b) závažným postižením sliznic;
c) rozsáhlou exfoliací kůže;
d) potřebou zajistit izolaci pacienta vzhledem k vysokému reprodukčnímu číslu nemoci.

10. Celková léčba reaktivní infekční mukokutánní erupce zahrnuje:
a) kauzální léčbu (pokud existuje) infekční příčiny;
b) antiandrogeny;
c) celkovou imunosupresivní léčbu;
d) antimalarika.

11. Multidisciplinární tým musí u pacientů s reaktivní infekční mukokutánní erupcí zajistit:
a) intenzivní lokální péči o sliznice;
b) zajištění rehydratace, výživy;
c) zajištění analgezie;
d) zajištění invalidního důchodu.

12. V současné době mezi léky efektivní při léčbě reaktivní infekční mukokutánní erupce patří:
a) celkové kortikosteroidy;
b) anti TNF α inhibitory;
c) rituximab;
d) cyklosporin A.

13. Rekurence u reaktivní infekční mukokutánní erupce:
a) mají těžší průběh než první ataka;
b) mají mírnější průběh než první ataka;
c) se nikdy nevyskytují;
d) mohou být způsobeny jiným infekčním agens než první ataka.

14. Mezi diferenciální diagnózou musíme zvažovat tyto nemoci:
a) pemphigoid bullosus;
b) Stevens-Johsonův syndrom;
c) pemphigus vulgaris;
d) lichen ruber planus.

15. Následky reaktivní mukokutánní erupce:
a) nebývají žádné;
b) patří mezi ně jizvení sliznic, eventuálně poškození rohovky;
c) patří mezi ně postižení koronárních tepen;
d) patří mezi ně často jizvy na kůži.

Správným zodpovězením otázek kontrolního testu získáte 2 kredity kontinuálního vzdělávání lékařů ČLK. Správné odpovědi na otázky kontrolního testu budou uveřejněny v příštím čísle časopisu.

Odpovědi posílejte na e-mailovou adresu: **kozni@lf1.cuni.cz** vždy nejpozději do jednoho měsíce od vydání daného čísla a společně s odpověďmi uveďte svoje **evidenční číslo ČLK, SLK (ID)**.

Odpovědi na otázky kontrolního testu v č. 3/2026: Ciferská H.: **Systémový lupus erythematodes** a kožní projevy

Správné odpovědi: 1b, 2a, 3b, 4b, 5a, 6c, 7a, 8b, 9c, 10b, 11b, 12a, 13b, 14c, 15b.