proLékaře.cz | 23.11.2026

Drsná makulopapula na hrudi. Stručný přehled

Důra M.[1,2], Schönová H.[1], Petráčková M.[1], Štork J.[1]
[1]Dermatovenerologická klinika 1. LF UK a VFN
přednosta doc. MUDr. Ondřej Kodet, Ph.D.
[2]Bioptická laboratoř s. r. o.
vedoucí lékař doc. MUDr. Marián Švajdler Jr., Ph.D.

Čes-slov Derm, 101, 2026, No. 4, p. 180–182

KLINICKÝ PŘÍPAD

Pacientem byl muž věku 76 let s nevýznamnou rodinnou anamnézou, který se léčil pro hypercholesterolemii, hyperurikemii, arteriální hypertenzi a asthma bronchiale, s přecitlivělostí na pyly, trávy a prach. Pacient v minulosti absolvoval implantaci koronárních stentů, kouřil 7–10 cigaret denně. Pravidelně užíval kyselinu acetylsalicylovou, perindopril, indapamid, alopurinol, atorvastatin, inhalace s budesonidem a formoterolem.



Obr. 1.

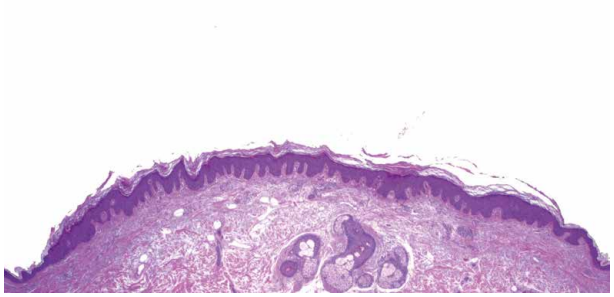

Obr. 3.

Pacient asi 2 měsíce pozoroval pigmentovaný projev v levé podklíčkové krajině, který i přes aplikaci bylinného roztoku neustupoval. Při klinickém vyšetření byla přítomna světle hnědá makulopapula se zdrsnělým povrchem velikosti 6 x 4 mm (obr. 1). Dermatoskopicky byla patrná poměrně homogenní světle hnědá makula s fokální deskvamací, bez vytvořené pigmentové sítě (obr. 2). Provedena byla kompletní excize projevu (obr. 3, 4).

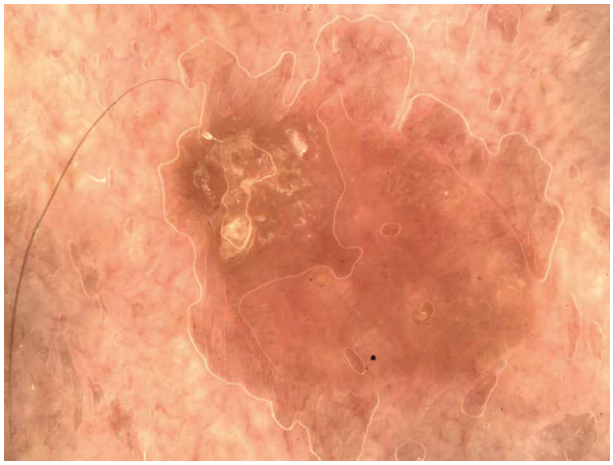

Obr. 2.

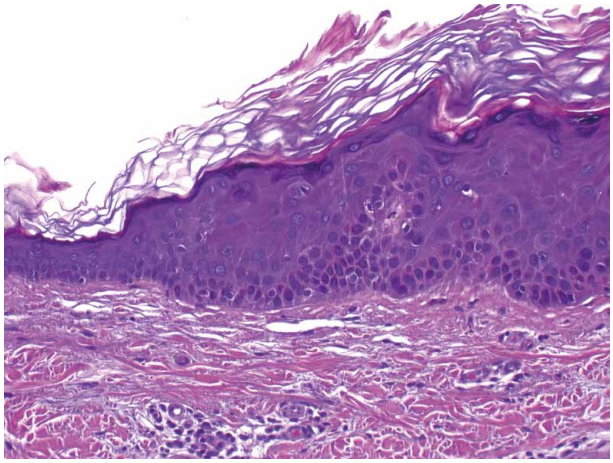

Obr. 4.

proLékaře.cz | 23.11.2026

HISTOPATOLOGICKÝ NÁLEZ

V centru excize vykazuje epidermis protažené čepy a je tvořena většími keratinocyty než v okolní epidermis. Kryta je ortohyperkeratózou, vykazuje hyperpigmentaci bazální vrstvy. V přilehlém koriu se nachází nevýrazné perivaskulární lymfocytární infiltráty.

Závěr

Velkobuněčný akantom.

Průběh

Pacient byl informován o výsledku a o benigní povaze léze. Na další kontroly se nedostavil.

DISKUSE A STRUČNÝ PŘEHLED

Drsná makulopapula na hrudi – velkobuněčný akantom

Velkobuněčný akantom je benigní epidermální novotvar, vznikající obvykle na kůži chronicky vystavené slunci u pacientů vyššího věku a světlého fototypu. Poprvé byl popsán Pinkusem v roce 1970, který též použil dosud užívaný název léze [6].

Klinicky se projevuje jako asymptomatická, pomalu rostoucí, hladká či zdrsněná, ostře ohraničená makula, papula či plak hnědavé, růžové či bělavé barvy, velikosti většinou do 1 cm [2, 5]. Projev je obvykle solitární, mnohočetný výskyt popsaly pouze ojedinělé kazuistiky. Ženy jsou postiženy o něco častěji než muži, průměrný věk pacientů je v sedmé dekádě života [2]. Typickými lokalitami vzniku je obličej včetně očních víček a krk, v menší míře vzniká na trupu či končetinách.

Dermatoskopicky bylo u velkobuněčného akantomu popsáno homogenní žluté opakní pozadí, hnědé tečky, „vykousané" okraje („moth-eaten border"), zvýrazněné kožní rýhy a krátké bílé proužky [5].

Etiopatogeneze velkobuněčného akantomu je nejistá. Dle některých autorů není velkobuněčný akantom samostatnou jednotkou *per se* a představuje pouhou variantu seboroické keratózy či solárního lentiga, případně vývojové stadium do fáze retikulární seboroické keratózy či benigní lichenoidní keratózy [2]. Některé zdroje nevylučují souvislost s aktinickou keratózou či morbus Bowen [7]. Analýza z roku 1994 prokázala u velkobuněčného akantomu zvýšený počet aneuploidních a tetraploidních buněk [1]. Novější studie zabývající se genetickým pozadím velkobuněčného akantomu nejsou k dispozici.

Histopatologicky je velkobuněčný akantom představován úsekem akantotické epidermis s přítomností větších keratinocytů se zvětšenými jádry a objemnou cytoplazmou. Velikost lezionálních keratinocytů může být dvojnásobná v porovnání s keratinocyty okolní epidermis [4]. Příznačný je náhlý přechod normální epidermis ve velké keratinocyty (obr. 4). Přítomny mohou být mírné jaderné atypie. Zachována je obvyklá maturace keratinocytů. V různé míře je přítomna papilomatóza s protaženými epidermálními čepy a hyperpigmentace stratum basale epidermis. Léze bývá kryta proužkem ortohyperkeratózy. Korium je obvykle bez floridních zánětlivých změn, s různým stupněm solární elastózy. Imunohistochemické či molekulárně genetické vyšetření nemá v případě velkobuněčného akantomu větší diagnostický význam. Probatorní excize může být nediagnostická v případech, kdy není zachycen příznačný přechod normální epidermis do zvětšených buněk velkobuněčného akantomu.

V klinické a histopatologické diferenciální diagnóze figuruje solární lentigo, seboroická keratóza, „stucco" keratóza, aktinická keratóza, morbus Bowen, porokeratóza či melanom [3].

Terapie velkobuněčného akantomu není nutná. Terapeutickými možnostmi je prostá excize, kryodestrukce či jiné ablativní metody.

SOUHRN

Drsná makulopapula na hrudi – velkobuněčný akantom. Stručný přehled

Autoři uvádějí případ 76letého muže s projevem na hrudi, trvajícím asi 2 měsíce. Histopatologické vyšetření prokázalo velkobuněčný akantom. Článek poskytuje přehled současných poznatků o této benigní lézi.

Klíčová slova: drsná makulopapula – velkobuněčný akantom – histopatologie

SUMMARY

Rough Maculopapule on the Chest – Large Cell Acanthoma. Minireview

The authors present a case of a 76-year-old patient with rough maculopapule on the chest. Histological examination confirmed the diagnosis of large cell acanthoma. The article provides an overview of current knowledge about this benign lesion.

Key words: rough maculopapule – large cell acanthoma – histopathology

LITERATURA

1. ARGENYI, Z. B., HUSTON, B. M., ARGENYI, E. E., MAILLET, M. W., HURT, M. A. Large-cell acanthoma of the skin. A study by image analysis cytometry and immunohistochemistry. *Am J Dermatopathol.*, 1994, 16 (2), p. 140–144.
2. BOLOGNIA, J., SCHAFFER, J. V., CERRONI, L. Dermatology. 5th Edition. Philadelphia: Elsevier/Saunders, 2024; 2 vol., p. 1927.
3. BRIDGEWATER, K., INTZEDY, L., MILLS, C., ATWAN, A. Large cell acanthoma: A benign lesion masquerading as malignant melanoma. *Dermatol Online J.*, 2025, 31 (6), article 19.
4. CALONJE, E., BRENN, T., LAZAR, A. J. et al. McKee's Pathology of the Skin. 5th Edition. Amsterdam: Elsevier/Saunders, 2019; 2 vol., p. 1167.

proLékaře.cz | 23.11.2026

5. JUNG, J. H., JEONG, S. M., KWON, D. I. et al. Dermoscopic findings and histopathological correlation in large cell acanthoma. *Australas J Dermatol.*, 2022, 63 (4), p. e340–e344.
6. PINKUS, H. Large-cell acanthoma. A benign epidermal tumor showing cellular gigantism. *Archives of Dermatology*, 1970, 102, p. 36–39.
7. WOJTANIA, J., BIERNAT, W., WOŹNIACKA, A. Large cell acanthoma – clinical and nosological controversies. *Dermatol Rev/Przegl Dermatol.*, 2024, 111, p. 140–143.

Do redakce došlo dne 9. 7. 2026.

Adresa pro korespondenci:
MUDr. Miroslav Důra, Ph.D.
Dermatovenerologická klinika 1. LF UK a VFN
U Nemocnice 499/2
128 00 Praha 2
e-mail: miroslav.dura@vfn.cz

Dermatologický univerzitní nadační fond

Dermatologický univerzitní nadační fond podporuje již dvacátým rokem dermatovenerologii v České republice

- Uděluje **ceny za nejlepší publikace roku** v časopisu Česko-slovenská dermatologie
- **Podporuje časopis** Česko-slovenská dermatologie a Českou dermatovenerologickou společnost ČLS JEP



Dermatologický univerzitní nadační fond
partner českých dermatovenerologů.