proLékaře.cz | 23.11.2026

Kožní pilus migrans – popis případu

Hrudová T.
Dermatovenerologické oddělení, Nemocnice Šumperk, a. s.
primář MUDr. Veronika Paťavová

SOUHRN

Pacientkou je devítiletá dívka s migrující čárkovitou lézí v kůži pravé plosky. Dermatoskopie prokázala přítomnost vlasového fragmentu a diagnóza byla potvrzena jeho mechanickou extrakcí s následným rychlým zhojením. Kazuistika zdůrazňuje význam správné diferenciální diagnostiky a jednoduchost léčby, která vede ke úplnému vyléčení.
Klíčová slova: kožní pilus migrans – dermatoskopie – migrující lineární léze – diferenciální diagnostika

SUMMARY
Cutaneous Pilus Migrans – Case Report

The author presents a case report of a nine-year-old girl with a migrating line on the sole of the foot. Dermoscopic examination enabled visualization of a hair fragment, and the diagnosis was confirmed by its mechanical extraction, followed by rapid healing. The case highlights the importance of correct differential diagnosis and the simplicity of treatment with curative outcome of this rare condition.
Key words: cutaneous pili migrans – dermoscopy – migrating linear lesion – differential diagnosis

Čes-slov Derm, 101, 2026, No. 4, p. 176–178

ÚVOD

Kožní pilus migrans představuje relativně vzácný nález podmíněný penetrací vlasového nebo chlupového stvolu do povrchových vrstev kůže s následnou migrací, která klinicky vede ke vzniku pomalu se posouvající tmavé lineární, okrouhlé či tvaru „Z“ lézi imitující larva migrans cutanea [1–4]. Autorka uvádí případ nemocné s tímto vzácně se vyskytujícím postižením.

POPIS PŘÍPADU

Pacientkou je devítiletá dívka, dosud zdravá, s negativní cestovatelskou anamnézou. V polovině července byla pacientka v doprovodu rodičů vyšetřena v kožní ambulanci pro lineární tmavou lézi na plosce pravé nohy. Obtíže trvaly několik dnů, během nichž rodiče zaznamenali postupnou migraci nálezu.

Pacientka udávala pouze bolestivost bodavého charakteru v místě postižení, bez svědění či jiných subjektivních obtíží. Rodiče průběh dokumentovali fotograficky – při první návštěvě byla patrná tmavá lineární léze na mediální části plosky (obr. 1), po třech dnech již byla zřejmá její migrace a prodloužení (obr. 2).

Při vyšetření v ambulanci byla přítomna několikamilimetrová tmavá lineární struktura uložená subepidermálně, s minimální indurací okolí. Dermatoskopicky byl patrný tmavý, ostrý lineární fragment odpovídající vlasu či chlupu (obr. 3).



Obr. 1. Klinický obraz 1. den: tmavá linie na mediální části pravé plosky (fotografie od rodičů)

proLékaře.cz | 23.11.2026



Obr. 2. Klinický obraz 3. den: patrný posun tmavé linie (fotografie od rodičů)

V rámci diferenciální diagnostiky byla zvažována kožní larva migrans, avšak vzhledem k absenci pruritu a typickému dermatoskopickému nálezu byla zvolena lokální intervence.

Při kontrolním vyšetření za tři dny, po aplikaci povrchového anestetického krému EMLA, byl ze subepidermální vrstvy plosky mechanicky extrahován tenký zvířecí chlup (obr. 4). Rodiče dále uvedli, že dívka běhává bosá po zahradě, kam občas zavítá srna. Po odstranění fragmentu došlo k rychlému zhojení nálezu bez komplikací a bez relapsu.

DISKUSE

Onemocnění bylo dosud popsáno především v jednotlivých kazuistikách a menších souborech případů a je považováno za velmi raritní jednotku [1, 2, 4, 7]. První kazuistický popis publikovali Luo et al. u 28letého muže [8]. Publikované případy zahrnují široké věkové rozmezí od dětí po dospělé pacienty, častěji jsou však popisovány u dětí a mladších dospělých, typicky v oblasti plosek, kde dochází k porušení epidermální bariéry, často v souvislosti s chůzí naboso nebo v nevhodné obuvi [1–3, 7, 8].

Kožní pilus migrans může svým klinickým obrazem imitovat larva migrans cutanea. Odlišujícím znakem bývá obvykle absence intenzivního pruritu, pomalejší migrace a přímý či jen mírně zakřivený průběh léze [1, 6].

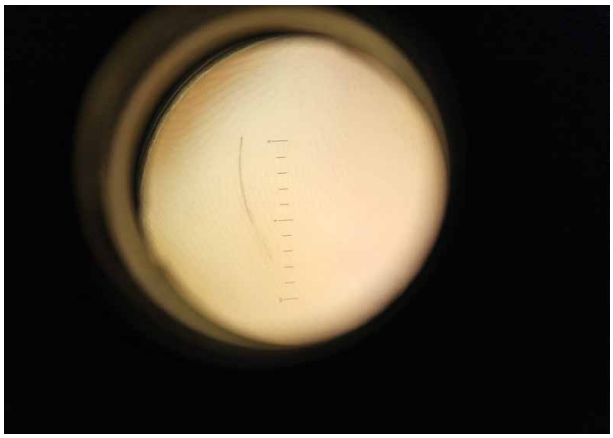

Obr. 3. Dermatoskopický nález: lineární tmavý fragment uložený v epidermis



Obr. 4. Dermatoskopický nález: extrahovaný chlup

V diferenciální diagnostice je kromě larva migrans cutanea nutné zvažovat také chodbičky při scabies, zejména při lokalizaci na ploskách, kde může být klinický obraz méně typický.

Patogeneze putujícího vlasu spočívá v mechanickému průniku fragmentu lidskému či zvířecího vlasového stvolu do povrchových vrstev epidermis, obvykle vlivem opakovaného tlaku, tření nebo chůze naboso, a to obvykle v oblasti plosky, prstů nebo klenby nožní. Může se vyskytovat i na rukou či místech tření (holiči, ošetřovatelé skotu apod.). Jedná se o reakci na cizí těleso, kdy ostrý konec chlupu umožňuje jeho postupnou migraci v epidermis, případně horní dermis. Většina publikovaných případů pochází z asijských zemí. Jako možné vysvětlení se uvádí větší průměr a pevnost vlasového stvolu u asijské populace, což může usnadňovat jeho penetraci do epidermis [2, 3, 7].

Významnou roli v diagnostice hraje dermatoskopie, která představuje jednoduchou, neinvazivní a vysoce přínosnou metodu. Umožňuje přímou vizualizaci vlasového fragmentu a v řadě případů potvrzení diagnózy bez nutnosti histologického vyšetření [5, 8]. Stanovení správné diagnózy následně umožňuje jednoduchý terapeutický výkon.

proLékaře.cz | 23.11.2026

Kromě dermatoskopie byla v literatuře popsána i konfokální mikroskopie jako podpůrná neinvazivní metoda pro vizualizaci vlasového či chlupového fragmentu in vivo. Konfokální mikroskopie může zobrazit subepidermální lineární hyperreflektivní strukturu odpovídající implantovanému vlasu a tím pomoci při diferenciaci od jiných lineárních lézí [1, 3]. Výhodou je vysoké prostorové rozlišení, omezením jsou však dostupnost přístroje, náklady a nutnost zkušeného vyhodnocení obrazů, takže v běžné praxi zůstává první volbou klasická dermatoskopie.

Terapie spočívá v mechanické extrakci vlasového fragmentu, která je kurativní a vede k okamžitému ústupu obtíží. Kazuistika zároveň zdůrazňuje význam diferenciální diagnostiky, neboť záměna diagnózy může vést ke zbytečnému podávání antiparazitárních léčiv bez terapeutického efektu.

Implantace vlasového či chlupového fragmentu do kůže se může uplatnit i u dalších dermatologických jednotek. Patří sem například interdigitalní pilonidální sinus a cizorodé granulomy vznikající zejména u holičů či pracovníků psích salonů v důsledku chronické expozice ostříhaným vlasům. Dalším příkladem je pseudofolliculitis barbae, kde dochází k penetraci vlasu zpět do epidermis s následnou zánětlivou reakcí. Tyto jednotky sdílejí společný mechanický patogenetický mechanismus.

ZÁVĚR

Migrující vlas kůže plosky je raritní dermatologická jednotka, kterou je nutno odlišit od larva migrans cutanea. Přítomnost tmavé lineární migrující léze bez pruritu, zejména u dětí s anamnézou chůze naboso, by měla vést k podezření na migrující vlas. Správná diagnóza a jednoduchý terapeutický výkon vedou k rychlé úzdravě a zabrání zbytečné antiparazitární léčbě.

LITERATURA

1. ERRICHETTI, E., PICCIRILLO, A., STINCO, G. Reflectance confocal microscopy as a supportive diagnostic tool for cutaneous pili migrans. *Skin Res Technol.* 2017, 23(3), p. 449–451.
2. ERRICHETTI, E., STINCO, G. Dermoscopy of cutaneous pili migrans: report of a new case and review of the literature. *Dermatol Pract Concept*., 2015, 5(2), p. 59–61.
3. KIM, H. J., PARK, H. J., LEE, J. Y., CHO, B. K. Cutaneous pili migrans: a case confirmed by dermoscopy and reflectance confocal microscopy. *Indian J Dermatol Venereol Leprol.*. 2015, 81(6), p. 644–646.
4. KIM, J. H., LEE, J. H., SONG, C. H. et al. Cutaneous pili migrans: report of two cases and review of the literature. *J Am Acad Dermatol*., 2006, 55(2), p. 308–312.
5. KIM, J. Y., SILVERMAN, R. A. Migrating hair: a case confused with cutaneous larva migrans. *Pediatr Dermatol.,* 2010, 27(6), p. 628–630.
6. LEE, S. H., YUN, S. J., LEE, J. B., KIM, S. J. Cutaneous pili migrans. *Ann Dermatol.,* 2011, 23(Suppl 3), p. S389–S391.
7. LI, W., ZHU, H., SONG, D., WANG, L. Cutaneous pili migrans in a child: a case report and literature review. *Medicine (Baltimore),* 2017, 96(42), p. e8373.
8. LUO, D. Q., LIU, J. H., HUANG, Y. B., HE, D. Y., ZHANG, H. Y. Cutaneous pili migrans: a case report and review of the literature. *Int J Dermatol*., 2009, 48(9), p. 947–950.
9. SHARMA, R., MAHAJAN, V. K., CHAUHAN, P. S., MEHTA, K. S. Cutaneous pili migrans in an infant: a rare entity. *Indian J Paediatr Dermatol.,* 2017, 18(4), p. 329–331.

Prohlášení
Prohlašuji, že v souvislosti s tématem práce jsem v posledních 12 měsících nespolupracovala s žádnou farmaceutickou firmou.

Do redakce došlo dne 19. 2. 2026.

Adresa pro korespondenci:
MUDr. Tamara Hrudová
Dermatovenerologické oddělení, Nemocnice Šumperk, a. s.
Nerudova 41
787 01 Šumperk
e-mail: t.hrudova@gmail.com