

# Etiopatogenéza rozacey a prehľad súčasnej liečby

**Nemšovská J.**

Dermatovenerologická klinika LF UK a UNB, Bratislava  
prednostka prof. MUDr. Mária Šimaljaková, PhD., MPH, MHA

## SÚHRN

Rozacea je chronické zápalové ochorenie, ktoré dominantne postihuje centrálnu časť tváre a oči. Pre rozaceu je charakteristická prítomnosť prechodného alebo trvalého erytému, zápalových papúl, pustúl a teleangiectázií. Fymatózne zmeny bývajú menej časté. Patogenéza ochorenia je multifaktoriálna, zahŕňa neurovaskulárnu a imunitnú dysreguláciu, priebeh je ovplyvnený genetickými a environmentálnymi faktormi. V manažmente symptómov sú k dispozícii viaceré liečebné možnosti. Výskum patogenetických mechanizmov na molekulárnej úrovni dáva do budúcna možnosť vyvíjať nové účinné a bezpečné terapeutické postupy v liečbe ochorenia.

**Kľúčové slová:** rozacea – etiopatogenéza – liečba

## SUMMARY

### Rosacea: Pathogenesis and Current Treatment

Rosacea is a chronic inflammatory disease predominantly affecting the centrafacial region and the eyes. Rosacea is characterized by recurrent episodes of flushing, persistent erythema, inflammatory papules, pustules, and telangiectasia. Phymatous changes are infrequent. The pathogenesis is multifactorial, involving neurovascular and immune dysregulation as well as genetic and environmental contributions. Several treatment options are available focusing on symptom management. By furthering our understanding of rosacea pathogenesis at the molecular level, we will be better equipped to develop effective and safe therapies to alleviate the burden of disease.

**Key words:** rosacea – pathogenesis – treatment

*Čes-slov Derm, 101, 2026, No. 1, p. 3–11*

## ÚVOD

Rozacea je chronické zápalové ochorenie, ktoré dominantne postihuje centrálnu časť tváre. V klinickom obraze môže byť prítomný prechodný alebo trvalý erytém, papuly, pustuly, teleangiectázie či fymatózne zmeny. Viac ako polovica pacientov má očné symptómy, ako je pocit cudzieho telesa v oku, pocit suchosti oka, fotofóbiu, konjunktivitídu alebo blefaritídu [19]. Podľa klinického obrazu rozoznávame niekoľko podtypov ochorenia: erytematoteleangiectatickú, papulopustulóznou, fymatóznou a okulárnu rozaceu a granulomatóznou variant charakterizovanú nezápalovými tuhými hneďými, žltými, prípadne červenými papulami až uzlami monomorfného charakteru a veľkosti [20]. Ďalším subtypom rozacey, s ktorým sa stretávame v posledných prácach, je neurogénna rozacea [12].

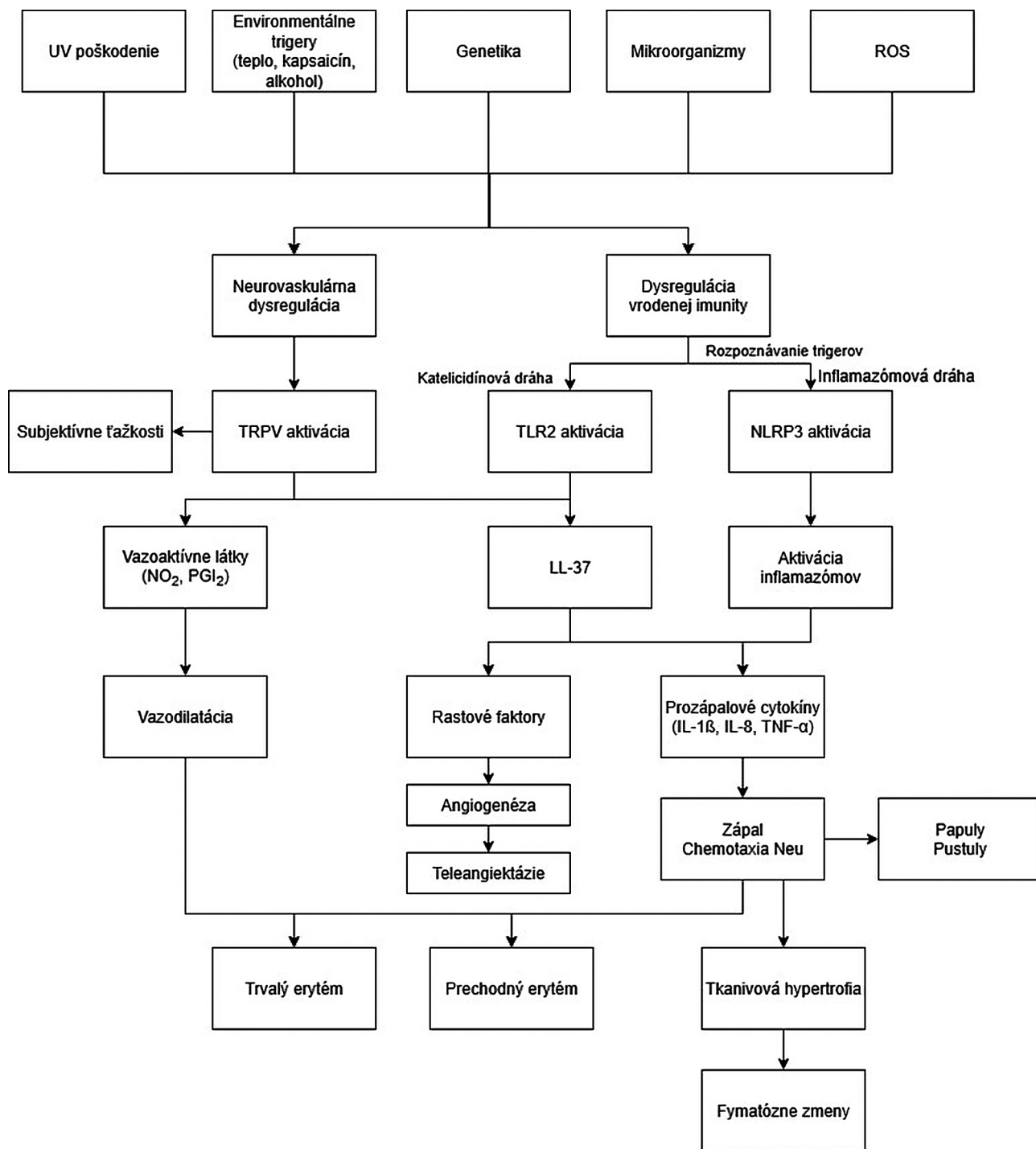
Ochorenie zvyčajne začína medzi 30. a 50. rokom života. Prevalencia ochorenia sa odhaduje na 1–3 %, podľa niektorých literárnych zdrojov až na 5,5 % [7, 20]. Recentné štúdie potvrdzujú častejší výskyt ochorenia u svetlovlasých jedincov, pričom muži a ženy sú postihnutí rovnako často [8]. Štúdie navyše poukázali na možnú súvislosť rozacey so zvýšeným rizikom kardiovaskulárnych, gastrointestinálnych, neurologických,

autoimunitných ako aj psychiatrických komorbidít [6]. Ochorenie má negatívny dopad na kvalitu života, sociálne a psychologické zdravie.

## PATOFYZIOLÓGIA

Patofyziológia ochorenia je multifaktoriálna. Podieľa sa na nej neurovaskulárna dysregulácia a abnormálna imunitná odpoveď, navyše priebeh ochorenia ovplyvňujú viaceré rizikové faktory a trigery, čo vedie k vzniku vazomotorických, zápalových a neuropatických prejavov. Patofyziologicky môžeme na základe recentných výskumov proteomického profilu rozlíšiť dva endotypy: prevažne zápalový a neurogénne-metabolický [10].

Hlavnú úlohu zohráva zmena vaskulárnej reaktivity, ktorá vzniká ako následok neurovaskulárnej dysregulácie. Neselektívne Ca<sup>2+</sup> kanály s označením TRP (transient receptor potential channel) sú exprimované na rôznych bunkách: sensorických neurónoch, mastocytoch, endotelialných bunkách a keratinocytoch. Reagujú na celý rad stimulov, ako sú napr. teplo, emočný stres, kapsaicín, čo vedie k pocitu pálenia, štipania a k produkcii vazodilatačných látok, výsledkom čoho je vazodilatácia a vznik prechodného alebo trvalého erytému (obr. 1) [1, 7].



**Obr. 1.** Schéma rizikových faktorov, trigerov a patomechanických dráh [7]

IL – Interleukín, LL-37 – katelicidín, NLRP3 – Nucleotide-binding oligomerization domain, leucin rich repeat, and pyrin domain containing 3 receptor, NO<sub>2</sub> – oxid dusnatý, PGI<sub>2</sub> – prostaglandín I<sub>2</sub>, TLR2 – toll-like receptor 2, TRPV – Transient receptor potential vanilloid, neselektívny Ca<sup>2+</sup> kanál

Abnormálna imunitná odpoveď je charakterizovaná najmä zmenami v rámci nešpecifickej imunity. V patogenéze sa môžu uplatňovať dve patomechanické dráhy: katelicidínová a inflamazómová. Katelicidíny sú antimikrobiálne peptidy exprimované v koži. Počet toll-like receptorov 2 (TLR2), ktoré sú prítomné napr. na keratinocytoch, mastocytoch a endoteliálnych bunkách, je u pacientov s rozaceou zvýšený. Aktivácia tých-

to receptorov vedie k zvýšenej produkcii katelicidínu LL-37, ktorý je enzymaticky štiepený na fragmenty s výrazným prozápalovým účinkom. Tieto zvyšujú tvorbu reaktívnych foriem kyslíka neutrofilnými leukocytmi, prozápalových cytokínov a rastových faktorov podporujúcich angiogenézu, čo vysvetľuje prítomnosť chronického zápalu a teleangiektatických zmien charakteristických pre rozaceu (viď obr. 1) [21].

Inflamazómy sú multiproteínové intracelulárne komplexy, ktoré spúšťajú zápal prostredníctvom aktivácie kaspázy-1. Hlavnú úlohu v tejto dráhe zohrávajú NLRP3 (nucleotide-binding oligomerization domain, leucin rich repeat, and pyrin domain containing 3) receptory, ktoré reagujú na bunkové poškodenie, resp. na jeho signály (DAMP/PAMP – damage/pathogen associated molecular patterns) aktiváciou inflamazómov. Ich aktivácia vedie k zvýšenej tvorbe rastových faktorov, ktoré podporujú angiogénu, výsledkom ktorej je vznik teleangiektázií. Zvyšuje sa aj expresia prozápalových cytokínov, vrátane IL-1 $\beta$ , IL-8 (interleukín 1 $\beta$  a 8) a TNF- $\alpha$  (tumor necrosis factor  $\alpha$ ), čo vedie k chemotaxii neutrofilných leukocytov a zápalu a ovplyvňuje tvorbu erytému, papúl, pustúl a tkanivovej hypertrofiie (viď obr. 1) [22].

Zmeny v špecifickej imunite majú v patogenéze ochorenia menší význam. Predpokladá sa, že úlohu zohrávajú CD4+ T-lymfocyty, ktorých počet bol v biopsických vzorkách pacientov s rozaceou zvýšený. Ide predovšetkým o Th1 a Th17 lymfocyty, pričom ich zastúpenie sa líši v závislosti od podtypu rozacey. Najvýraznejšia infiltrácia lymfocytmi bola pozorovaná v biopsiách z papulopustulózneho podtypu [3].

Úlohu genetiky v patogenéze ochorenia potvrdzujú populačné štúdie, ktoré poukazujú na dominantné postihnutie svetlovlasých jedincov, a to predovšetkým severoeurópskeho pôvodu, ako aj rodinná anamnéza, ktorá je pozitívna približne v 30–40 % prípadov. Nedávnymi celogenómovými štúdiami sa podarilo identifikovať 2 gény asociované s rozaceou: HLA-DRA (human leukocyte antigen class II histocompatibility antigen, DR alpha chain) a BTNL2 (butyrophilin-like 2, major histocompatibility). Ide o gény, ktoré zohrávajú úlohu aj v patogenéze ďalších ochorení, ako je napr. sclerosis multiplex či sarkoidóza [11].

Medzi významné rizikové faktory a trigery ochorenia patrí prítomnosť niektorých mikroorganizmov. *Demodex folliculorum* za normálnych okolností nevedie k imunitnej odpovedi. Nízka hustota osídlenia, v snahe mikroorganizmu vyhnúť sa imunitnej obrane hostiteľa, znižuje expresiu TLR2. Naopak, vysoká hustota zvyšuje expresiu týchto receptorov a indukuje sekréciu prozápalových mediátorov. Infekcia vyvolaná *Helicobacter pylori* je príčinou chronického zápalu žalúdka, čo vedie k zvýšeniu hladiny vazoaktívnych substancií, ako je histamín a prostaglandíny, neuropeptidov ako je substancia P, CGRP (calcitonin gene-related peptide), ako aj k zvýšeniu expresie prozápalových mediátorov, vrátane IL-8 [5, 7].

Medzi ďalšie rizikové faktory sa radí UV žiarenie a prítomnosť reaktívnych foriem kyslíka. UV žiarenie spôsobuje degradáciu dermálnej matrix, elastických a kolagénových vlákien a poškodzuje cievnu stenu. Vedie k zvýšeniu matrixových metaloproteináz (MMP), najmä MMP9, ktorá zohráva úlohu pri kolagenolyze, zápale a angiogéne. Reaktívne formy kyslíka sú u pacientov s rozaceou prítomné vo zvýšenom množstve a patria

medzi dôležité spúšťače a amplifikátory zápalových dráh. Aktivujú TLR2, prostredníctvom expresie kalikreínu 5 zvyšujú množstvo fragmentov LL-37, poškodzujú dermálnu matrix, aktivujú inflamazóm, potencujú angiogénu, vazodilatáciu a neurogénny zápal [7].

---

## KLINICKÝ OBRAZ

**Erytematoteleangiektatický podtyp** je charakterizovaný prechodnými návalmi tepla, prchavým a neskôr perzistujúcim erytémom, ktorý okrem centrálnej oblasti tváre môže postihovať aj uši, krk a hornú časť hrudníka. Teleangiektázie môžu, ale nemusia byť prítomné. Subjektívne sú prejavy sprevádzané štipaním a pálením [13, 14].

Pre **papulopustulózný podtyp** je typický perzistujúci centrofaciálny erytém, niekedy sprevádzaný edémom a prítomnosť zápalových prejavov: papúl a pustúl.

**Fymatózný podtyp** je charakterizovaný hypertrofiou podkožného tkaniva a hyperpláziou mazových žliaz, čo sa klinicky prejavuje zhrubnutím kože, rozšírením ústí folikulov a nepravidelnými povrchovými nodositami. Fymatózne zmeny v oblasti nosa sa označujú ako rhinophyma, v oblasti brady gnathophyma, v oblasti čela metophyma, v oblasti ušnic otophyma a na viečkach blefarophyma. Fymatózne zmeny sú častejšie u mužov [17].

**Okulárny podtyp** môže sprevádzať ktorýkoľvek z predchádzajúcich podtypov a až v 20 % prípadov môže byť prvým prejavom ochorenia, ešte pred rozvojom kožných symptómov. Okrem subjektívnych ťažkostí, akými sú pálenie, štipanie, rezanie očí, pocit suchosti, či cudzieho telesa v oku, môže byť prítomná konjunktivitída, blefaritída, keratitída a opuchy viečok. Neliečená okulárna forma môže vyústiť do poruchy videnia v dôsledku keratitis punctata či ulcus corneae [13, 14].

**Granulomatózny variant** je charakterizovaný nezápaloými tuhými hnedými, žltými, prípadne červenými papulami až uzlami monomorfného charakteru a veľkosti [20].

**Neurogénny podtyp** je zriedkavou formou rozacey s disproporčnou dominanciou intenzívnych subjektívnych ťažkostí, ako je pocit tepla, pálenia, bolestivosti, nad objektívnym nálezom, ktorý je naopak minimálny. Často býva prítomná aj hyperalgiezia a allodynia. Prejavy zvyčajne len slaboreagujú na obvyklú lokálnu a systémovú terapiu rozacey [12].

---

## DIAGNOSTIKA

Diagnostika ochorenia je založená na anamnéze a zhodnotení klinického obrazu a priebehu ochorenia.

V roku 2017 boli stanovené nové diagnostické kritériá s odporúčaniami pre klinickú prax na základe fenotypov rozacey – ROSCO (ROSacea CONsensus). Na základe

týchto odporučených rozlišujeme tzv. diagnostické, veľké a malé kritériá. Na stanovenie diagnózy rozacey musí byť splnené aspoň jedno diagnostické kritérium alebo dve a viac hlavných kritérií. Diagnostickými kritériami sú: perzistujúci centropáciálny erytém s prechodnými obdobiami zhoršenia po provokačných faktoroch a fymatózne zmeny. Medzi hlavné kritériá patrí prechodný centropáciálny erytém, zápalové papuly a pustuly, teleangiektázie a očné symptómy. Tými sú: teleangiektázie na okraji viečka, blefaritída a keratitída, konjunktivitída alebo sklerokeratitída. K malým kritériám sa radí pálenie, štipanie, edém a pocit suchosti kože. V rámci nových odporučených sa od klasických foriem odlišujú tzv. atypické podtypy, ku ktorým patrí: rosacea fulminans, rosacea globulosa, steroidná rosacea, gram-negatívna rosacea, halogén rosacea, perzistujúca edematózna rosacea a lymfedematózna rosacea (m. Morbihan) [17, 20].

Laboratórne hematologické a biochemické vyšetrenia sú nešpecifické. V sporných prípadoch sa za účelom vylúčenia iných diagnóz môžu realizovať vyšetrenia zamerané na potvrdenie, prípadne vylúčenie diferenciálnej diagnózy, vrátane histologického vyšetrenia. V diferenciálnej diagnostike je potrebné vylúčiť acné vulgaris, ochorenie, ktoré je charakterizované prítomnosťou koméd, kontaktnú dermatitídu, ktorú sprevádza svrbenie a prejavy po odstránení vyvolávajúcej príčiny regredujú. Fotodermatitída býva prítomná aj na iných lokalitách vystavených slnku. Periorálna dermatitída nemá angiektázie. Seboroická dermatitída má odlišnú distribúciu, postihuje predilekčne kapilíciom, obočie a nazolabiálne ryhy. Môže sa ale vyskytovať spoločne s rozaceou. Systémový lupus erythematosus nemá v klinickom obraze pustuly. U fymatózneho podtypu je potrebné v diferenciálnej diagnostike vylúčiť sarkoidózu, tuberkulózu či lymfomy.

## LIEČBA

Cieľom liečby je kontrola symptómov, prevencia zhoršenia, respektíve stabilizácia priebehu, prevencia vzniku komplikácií a zlepšenie kvality života. V rámci liečby sú dôležité režimové opatrenia, aplikácia vhodnej dermatokozmetiky, využívanie lokálnej terapie vrátane fyzikálnej liečby, systémová terapia a chirurgické postupy.

Čo sa týka režimových opatrení odporúča sa používať ne podráždivé prípravky a emolenciá s mierne kyslým až neutrálnym pH, ktoré sú určené na pleť so sklonom k začervenaniam. Vyhybať sa adstringenciám, abrazívnym a parfumovaným prípravkom. Nezastupiteľné miesto má ochrana pred UV žiarením a používanie opaľovacích krémov. Je dôležité poučiť pacienta o nevyhnutnosti vylúčiť alebo aspoň minimalizovať známe trigery. Nápomocné môžu byť kamuflážne prípravky.

## Lokálna liečba

V lokálnej liečbe sa pre antiparazitárne a protizápalové vlastnosti využíva **ivermektín** v 1 % koncentrácii, ktorý je účinný najmä v terapii papulopustulózne formy. Aplikuje sa jedenkrát denne. U niektorých pacientov vedie k páleniu a podráždeniu kože [7, 16]. **Metronidazol** je širokospektrálne chemoterapeutikum, ktoré redukuje, erytém a zápal. Je účinný v terapii papulopustulózne rozacey a používa sa v 0,75 % koncentrácii dvakrát denne alebo v 1 % koncentrácii jedenkrát denne. Je dostupný v géli, kréme alebo lóciu. Z nežiaducich účinkov je najčastejšie udávané svrbenie, iritácia a pocit suchosti. Pôsobením UV žiarenia dochádza k jeho transformácii na neaktívne metabolity, čo znižuje jeho účinnosť [2, 7]. **Azelaová kyselina** v 15–20% koncentrácii pôsobí proti erytému a zápalovým prejavom inhibíciou produkcie reaktívnych foriem kyslíka v neutrofilných leukocytoch a redukcii exprese IL-1 $\beta$  a NF- $\alpha$ . Navyše, ovplyvnením génovej exprese znižuje hladinu mediátorových ribonukleových kyselín ľudského kateclidínového antimikrobiálneho peptidu (CAMP) a kalikreínu-5 (KLK5). Aplikácia jeden- alebo dvakrát denne v štúdiách nevykazovala štatisticky významné rozdiely v účinnosti. Nežiaduce účinky sú podobné ako v prípade metronidazolu [4, 7].

Z ďalších lokálnych prípravkov sa na vazomotorické prejavy využíva oxymetazólín a brimonidín. Ide o **agonistov alfa-adrenergických receptorov** s lokálnym vazokonstrikčným efektom. Brimonidín je dostupný v 0,33 % koncentrácii v géli a aplikuje sa jedenkrát denne. Oxymetazólín v 0,05 % koncentrácii je súčasťou nosových kvapiek a aplikuje sa každých 6 hodín („off-label“ použitie). Liečivá nemajú vplyv na už vytvorené teleangiektázie a mali by sa s opatrnosťou používať u pacientov s kardiovaskulárnymi ochoreniami a u pacientov užívajúcich antidepresíva [13, 15]. **Lokálne inhibítory kalcineurínu**, pimekrolimus a takrolimus, sa v liečbe erytematoteleangiektatickej formy používajú „off-label“. Využívajú sa ich protizápalové a imunosupresívne účinky a aplikujú sa dvakrát denne. **Retinoidy** sú efektívne v liečbe papúl a pustúl. Ovplyvňujú mazotvorbu, majú antiproliferatívne, protizápalové a imunomodulačné účinky. Redukujú reaktívne formy kyslíka a podporujú remodeláciu spojivového tkaniva [7, 18]. Problémom môže byť ich tolerancia. **Lokálne antibiotiká** majú antibakteriálne a protizápalové účinky. Používa sa najmä klindamycín a erytromycín. V poslednej dobe bol FDA schválený minocyklin v pene v 1,5% koncentrácii, určený na zápalové prejavy ochorenia [9]. **Benzoylperoxid** sa pre iritačné účinky v terapii rozacey nepoužíval. V súčasnosti je k dispozícii jeho nová forma, kde je uzavretý v silikónových mikrokapsuliach, čo výrazne znižuje jeho iritačný potenciál a v 5% koncentrácii v kréme je účinný v terapii zápalových prejavov [20]. **Sírne a ichtamolové pasty** sa aplikujú dvakrát denne. Síra v 5% koncentrácii má keratolytický, antifungálny a inhibičný účinok na *D. folliculorum*. Ichtamol má protizápalové a regeneračné účinky.

Z **fyzikálních metod** sa v terapii erytému a teleangiektázií využíva široká škála laserových zdrojov: KTP (potassium titanyl phosphate) 532 nm, PDL (pulsed dye laser) 595 nm, Nd: Yag laser 1064 nm, ktorý je vhodný na liečbu hlbšie uložených cievnych lézií, či intenzívne pulzné svetlo (IPL). Lasero-terapia nie je krytá poisťovním, vyžaduje opakované sedenia a nie je účinná v liečbe papulopustulózneho typu [17].

**Chirurgické postupy** sa uplatňujú pri fymatóznom podtype. Najčastejšie sa využíva dermashaving (tangenciálne excízie skalpelom) alebo terapia CO<sub>2</sub> laserom. Použitie laseru, v porovnaní s dermashavingom, umožňuje doceliť účinnejšiu hemostázu, čo zabezpečuje lepšiu prehľadnosť ošetrovanej plochy počas výkonu [17].

### Systémová liečba

**Tetracyklín a jeho deriváty** patria historicky k najpoužívanejším medikamentom v systémovej terapii rozacey. Primárne je v liečbe odporúčaný doxycyklín v tzv. subantimikrobiálnej dávke – 40 mg denne, v špeciálnej kapsulovej forme s riadeným, bifázickým uvoľňovaním (30 mg s rýchlym a 10 mg s pomalým uvoľňovaním). Nižšia dávka znižuje riziko vzniku bakteriálnej rezistencie, napomáha bezpečnosti a zlepšuje toleranciu. U nás je doxycyklín dostupný v štandardnej forme v 100 a 200 mg tabletkách. Jeho podávanie je kontraindikované u tehotných a dojčiacich žien, ako aj u detí vo veku do 10 rokov. Tetracyklínové antibiotiká majú fotosenzitívne účinky. Doxycyklín má protizápalové a anti-oxidačné vlastnosti, priamo inhibuje expresiu a aktivitu MMP, znižuje produkciu a aktiváciu katelicidínov a redukuje hladiny IL-1 $\beta$ , IL-8, TNF- $\alpha$  a reaktívnych foriem kyslíka. Liečba by mala trvať 12–16 týždňov. Minocyklín je polosyntetický derivát tetracyklínu druhej generácie s bakteriostatickými a protizápalovými vlastnosťami, v dávke 50–100 mg 2x denne sa v liečbe rozacey používa ako „off-label use“ prípravok [7, 20].

**Makrolidy** sú antibiotiká s bakteriostatickým účinkom, ktoré sa využívajú najmä v prípadoch precitlivosti na tetracyklínové antibiotiká. Sú účinné v liečbe kožných aj očných symptómov. Majú protizápalové a anti-oxidačné účinky. Azitromycín sa podáva v dávke 250–500 mg denne tri po sebe nasledujúce dni v týždni, obvykle 4–8 týždňov, klaritromycín v dávke 250 až 500 mg dvakrát denne, obvykle 6–8 týždňov, a erytromycín v dávke 250 mg dvakrát denne, obvykle 6–12 týždňov [7].

**Metronidazol** je účinný najmä v liečbe papulózných a pustulózných lézií, menej v liečbe erytému. Má antibiotické a antiprotozoárne účinky. Užíva sa v dávke 250 mg 1–2krát denne. V kombinácii s alkoholom môže navodiť disulfiram (Antabusu) podobnú reakciu s nauzeou, zvracaním, potením, tachykardiou, dyspnoe a bolesťami hlavy [15].

**Isotretinoin** sa využíva zriedkavo, najmä pri refraktérnych papulopustulózných, fymatóznych a granulomatóznych podtypoch v dávke 0,1–0,3 mg/kg/deň [15].

**Betablokátory**, ako antagonisti beta-adrenergických receptorov, redukujú erytém a vedú k vazokonstrikcii. V liečbe rozacey sa najčastejšie využíva karvedilol a propranolol, v oboch prípadoch ide o „off-label“ postup [7, 17, 20].

Rovnako sa v kategórii „off-label use“ uplatňujú pri ťažkých dysestéziách a neurogénej rozacey aj **neuro-modulačné liečivá** (gabapentin, amitriptylín, duloxetín). Liečbu by v týchto prípadoch mal optimálne viesť neurológ alebo psychiater [12].

### Kombinovaná liečba

Vzhľadom na multifaktoriálnu patogenézu a ovplyvnenie priebehu ochorenia viacerými rizikovými faktormi a trigerami sa v liečbe rozacey často využíva kombinácia viacerých terapeutík a liečebných postupov. Cieľom je zvýšiť účinnosť liečby ovplyvnením viacerých patogenetických dráh, znížiť výskyt nežiaducich účinkov, zlepšiť toleranciu a compliance. Medzi najčastejšie patrí kombinácia orálneho doxycyklínu s lokálnym metronidazolom alebo ivermektínom. V oboch prípadoch bolo pozorovaná výraznejšia redukcia zápalových lézií a erytému ako aj skorší nástup účinku liečby [7, 20].

Liečba okulárnej rozacey by mala byť riešená v spolupráci s oftalmológom. Pri menej závažných symptómoch sa aplikujú umelé slzy a obkladová liečba. Pri závažnejších formách je to kombinácia systémoveho užívaného doxycyklínu a lokálneho cyklosporínu určeného na očné aplikácie, najčastejšie v koncentrácii 0,05 % [15]. V ČR ani SR nie je v tejto koncentrácii dostupný, dá sa pripraviť magistraliter. Ako HVLP (hromadne vyrábaný liečivý prípravok) je očný cyklosporín dostupný vo vyššej koncentrácii (0,1% emulzia).

### Liečivá v klinických štúdiách

Medzi ďalšie preparáty, ktoré sa skúmajú ohľadom účinnosti v liečbe rozacey patrí celý rad nových liečiv, ako aj liečiv, ktoré sa využívajú v terapii iných ochorení, ale vzhľadom na mechanizmus účinku by mohli byť účinné aj v liečbe rozacey. Z lokálnych prípravkov je to **Omiganan**. Ide o syntetický antimikrobiálny peptid, analóg indolicidínu, s protizápalovými účinkami. Účinnosť proteazómového inhibítora 26S s označením **ACU-D1** bola sledovaná pre jeho schopnosť znižovať hladinu prozápalových cytokínov. **B244** je sprej s antimikrobiálnymi účinkami obsahujúci baktérie *Nitrosomonas eutropha*, ktoré oxidujú amoniak a močovinu v pote na dusitan s antibakteriálnymi vlastnosťami a oxid dusnatý (NO) regulujúci zápal a vazodilatáciu. Prípravok navyše redukuje hladinu prozápalových cytokínov [7, 20].

Zo systémovej liečby sa realizujú štúdie so **sekukinumabom**, namiereným proti IL-17, ktorý je schválený na liečbu psoriázy. Jeho protizápalové účinky viedli v štúdiu k zníženiu počtu zápalových prejavov. **Erenumab** je monoklonálna protilátka viažuca sa na receptor pre CGRP (calcitonin gene-related peptide, kalcitonínového génu príbuzný peptid), ktorá je schválená na liečbu migrény. CGRP je neuropeptid, ktorý moduluje

nociceptívnu signalizáciu a vazodilatáciu. **Rifaximin** patrí k širokospektrálnym antibiotikám, ktoré sa len minimálne vstrebávajú tráviacim traktom. Primárne sa využíva v terapii cestovateľskej hnačky a pri syndróme dráždivého čreva. Vzhľadom na známu asociáciu medzi rozaceou a gastrointestinálnymi ochoreniami sa predpokladá, že z ovplyvnenia nadmerného rastu baktérií v tenkom čreve (SIBO; small intestinal bacterial overgrowth) by mohli profitovať pacienti s rozaceou, ktorá vzniká na podklade SIBO. V štúdiách zameraných na liečbu rozacey bol podávaný v dávke 400 mg trikrát denne. **Zinok sulfát** v dávke 100 mg, podávaný perorálne trikrát denne, viedol k poklesu počtu papulopustúl a k zmierneniu erytému. Okrem toho, že zinok viaže voľné radikály, uhlčitan zinočnatý u pacientov s vredovou chorobou napomáha eradikácii *H. pylori*, čo môže byť ďalší faktor zohrávajúci úlohu v terapii rozacey. Antimalarikum a antireumatikum **hydroxychlorochín** v dávke 200 mg dvakrát denne viedol k redukcii erytému a zápalových prejavov [7, 17, 20].

Intradermálne aplikovaný **botulotoxín** viedol k poklesu počtu teleangiectázií a k zmierneniu erytému. Blokováním uvoľňovania acetylcholínu ovplyvňuje expresiu ďalších neuropeptidov, vrátane VEGF (vaskulárneho rastového faktora), inhibuje produkciu katelicidínov a zápalových mediátorov a stabilizuje mastocyty [17].

Na potvrdenie kauzality a účinnosti vyššie uvedených liečiv v terapii rozacey sú potrebné ďalšie štúdie.

## ZÁVER

Rozacea je chronická zápalová dermatóza tváre s multifaktoriálnou patogenézou. Najvýraznejšou mierou sa na nej podieľa abnormálna vaskulárna reaktivita a aktivácia katelicidínovej a inflamazómovej patomechanickej dráhy. Priebeh ochorenia je navyše ovplyvnený genetickými a environmentálnymi faktormi, ktoré sa u jednotlivých pacientov líšia, čím vedú k rozdielom v klinickom obraze, priebehu a závažnosti ochorenia. Liečba sa v súčasnosti zameriava predovšetkým na riešenie erytému a papulopustulózných prejavov rozacey aj vzhľadom na to, že fymatózne podtypy vznikajú sekundárne, ako následok neliečených alebo nedostatočne liečených skorších štádií. Výskum patogenetických mechanizmov na molekulárnej úrovni dáva do budúcnosti možnosť vyvíjať nové účinnejšie a bezpečnejšie liečebné modalities ako aj individualizovať terapeutické postupy s ohľadom na rozdielne genetické a environmentálne faktory.

## LITERATÚRA

- BAYLIE, R. L., BRAYDEN, J. E. TRPV channels and vascular function. *Acta Physiol (Oxf)*, 2011, 203(1), p. 99–116.
- BECKER, E., BENGIS, S., ALURI, S. et al. Doxycykline, metronidazole and isotretinoin: do they modify microRNA/mRNA expression profiles and function in murine T-cells? *Sci Rep.*, 2016, 6, p. 370–382.
- BUHL, T., SULK, M., NOWAK, P. Molecular and morphological characterization of inflammatory infiltrate in rosacea reveals activation of Th1/Th17 pathways. *J Invest Dermatol.*, 2015, 135(9), p. 2198–2208.
- CODA, A. B., HATA, T., MILER, J. et al. Cathelicidin, kallikrein 5, and serine protease activity is inhibited during treatment of rosacea with azelaic acid 15% gel. *J Am Acad Dermatol.*, 2013, 69(4), p. 570–577.
- FORTON, F. M. N. The pathogenic role of demodex mites in rosacea: a potential therapeutic target already in erythemoteleangiectatic rosacea? *Dermatol Ther (Heidelb)*, 2020, 10(6), p. 1229–1253.
- GALLO, R. L., GRANSTEIN, R. D., KANG, S. et al. Rosacea comorbidities and future research: the 2017 update by the National Rosacea Society Expert Committee. *J Am Acad Dermatol.*, 2018, 78, p. 167–170.
- GENG, R. S. Q., BOURKAS, A. N., MUFTI, A. et al. Rosacea: Pathogenesis and Therapeutic Correlates. *J Cutan Med Surg.*, 2024, 28(2), p. 178–189.
- GETHER, L., OVERGAARD, L. K., EGEBERG, A., THYSEN, J. P. Incidence and prevalence of rosacea: a systemic review and meta-analysis. *Br J Dermatol.*, 2018, 179, p. 282–289.
- GOLD, L. S., DEL ROSSO, J. Q., KIRCIK, L. et al. Minocycline 1,5% foam for the topical treatment of moderate to severe papulopustular rosacea: results of 2 phase 3, randomized, clinical trials. *J Am Acad Dermatol.*, 2020, 82(5), p. 1166–1173.
- HUANG, J., ZHANG, Y., CAITAN, Y. et al. Proteomic profiling reveals distinct inflammatory and neurogenic endotypes in rosacea. *JAAD*, 2026, 94 (1) – ahead of print, doi: 10.1016/j.jaad.2025.08.014.
- CHANG, A. L. S., RABER, I., XU, J. et al. Assessment of the genetic basis of rosacea by genom-wide association study. *J Invest Dermatol.*, 2015, 135(6), p. 1548–1555.
- IVANIC, M.G., OULEE, A., NORDEN, A. et al. Neurogenic rosacea treatment: literature review. *JDD*, 2023, 22(6), p. 556–571.
- KOZÁROVÁ, A., RAJCI GELOVÁ, T. Terapeutické možnosti rozacey. *Dermatol Prax.* 2018, 12(4), p. 171–174.
- NEVORALOVÁ, Z., RULCOVÁ, J., BENÁKOVÁ, N. Obličejové dermatózy. Mladá fronta, a.s., 2016, ISBN 978-80-204-4107-2.
- OGE, L. K., MUNCIE, H. L., PHILLIPS-SAVOY, A. R. Rosacea: diagnosis and Treatment. *Am Fam Physician.*, 2015, 92(3), p. 187–196.
- SCHALLER, M., GONSER, L., BELGE, K. et al. Dual anti-inflammatory and anti-parasitic action of topical ivermectin 1% in papulopustular rosacea. *J Eur Acad Dermatol Venereol.*, 2017, 31(11), p. 1907–1911.

17. SLUŠNÁ, M., TÓTHOVÁ, M., DUCHOŇOVÁ, M. Komplexná liečba rozacey. *Dermatol Prax.* 2020, 16(4), p. 134–140.
18. TWO, A. M., WU, W., GALLO, L. R., HATA, T. R. Rosacea: part II. Topical and systemic therapies in the treatment of rosacea. *J Am Acad Dermatol.*, 2015, 72(5), p. 761–770.
19. van ZUUREN, E. J. Rosacea. *N Engl J Med.*, 2017, 377, p. 1754–1764.
20. van ZUUREN, E. J., ARENTS, B. W. M., van der LINDEN, M. M. D. et al. Rosacea: New Concepts in Classification and Treatment. *Am J Clin Dermatol.*, 2021, 22, p. 457–465.
21. YAMASAKI, K., GALLO, L. R. The molecular pathology of rosacea. *J Dermatol Sci.*, 2009, 55(2), p. 77–81.
22. YOON, S. H., HWANG, I., LEE, E. et al. Antimicrobial peptide LL-37 drives rosacea-like skin inflammation in an NLRP3-dependent manner. *J Invest Dermatol.*, 2021, 141(12), p. 2885–2894.

*Do redakce došlo dne 4. 1. 2026.*

*Adresa pro korespondenci:  
MUDr. Jana Nemšovská, PhD., MPH, MHA  
Dermatovenerologická klinika LF UK a UNB  
Mickiewiczova 13  
813 69 Bratislava  
Slovenská republika  
e-mail: jana.nemsovska@sm.unb.sk*

## KONTROLNÍ TEST

### 1. Rozacea:

- a) dominantne postihuje centrálnu časť tváre;
- b) je systémové zápalové ochorenie;
- c) viac ako polovica pacientov má očné symptómy;
- d) má multifaktoriálnu patogenézu.

### 2. V patogenéze rozacey sa uplatňuje:

- a) zmena vaskulárnej reaktivity;
- b) katelicidínová patomechanická dráha;
- c) inflamazómová patomechanická dráha;
- d) zvýšená tvorba protilátok.

### 3. Neselektívne Ca<sup>2+</sup> kanály s označením TRP:

- a) sú exprimované na senzoričných neurónoch, mastocytoch, endoteliálnych bunkách a keratinocytoch;
- b) reagujú na stimuly ako teplo, emočný stres, kapsaicín;
- c) výsledkom ich aktivácie je vznik papúl a pustúl;
- d) výsledkom ich aktivácie je vazodilatácia.

### 4. Inflamazómy:

- a) sú multiproteínové komplexy;
- b) spúšťajú zápal prostredníctvom aktivácie kaspázy-1;
- c) reagujú na bunkové poškodenie prostredníctvom NLRP3 receptorov;
- d) reagujú na bunkové poškodenie prostredníctvom TLR2 receptorov.

### 5. NLRP3 receptory:

- a) sú súčasťou katelicidínovej patomechanickej dráhy;
- b) ich aktivácia vedie k zvýšenej tvorbe rastových faktorov;
- c) ich aktivácia ovplyvňuje tkanivovú hypertrofiu;
- d) ich aktivácia zvyšuje expresiu prozápalových cytokínov.

### 6. V rámci špecifickej imunity sa na patogenéze rozacey podieľajú najmä:

- a) CD4+ T-lymfocyty;
- b) CD8+ T-lymfocyty;
- c) Th1 a Th17 lymfocyty;
- d) B-lymfocyty.

### 7. Medzi rizikové faktory a trigery ochorenia nepatrí:

- a) prítomnosť niektorých mikroorganizmov;
- b) UV žiarenie;
- c) atopická predispozícia;
- d) genetika.

### 8. Stanovenie diagnózy rozacey podľa ROSCO (ROSacea COnsensus) je založené na:

- a) základe fenotypov rozacey;
- b) na základe laboratórných hematologických a biochemických vyšetrení;
- c) prítomnosti tzv. diagnostických, veľkých a malých kritérií;
- d) histologickom vyšetrení.

### 9. Z lokálnych prípravkov sa v terapii rozacey nevyužíva:

- a) ivermektín;
- b) kortikosteroidy;
- c) metronidazol;
- d) azelaová kyselina.

### 10. Metronidazol:

- a) je účinný v terapii papulopustulózne rozacey;
- b) redukuje erytém a zápal;
- c) je účinný v terapii fymatóznej rozacey;
- d) je širokospektrálne chemoterapeutikum.

### 11. „off-label“ sa v terapii rozacey využíva:

- a) ivermektín;
- b) lokálne inhibítory kalcineurínu;
- c) metronidazol;
- d) neuromodulačné liečivá.

### 12. V systémovej liečbe rozacey sa využívajú:

- a) antibiotiká;
- b) imunosupresíva;
- c) izotretinoín;
- d) inhibítory enzýmu konvertujúceho angiotenzín.

### 13. Doxycyklín:

- a) má protizápalové a antioxidačné vlastnosti;
- b) je odporúčaný v dávke 200 mg denne;
- c) je odporúčaný v subantimikrobiálnej dávke;
- d) nemá teratogénne účinky.

### 14. Chirurgické postupy sa využívajú pri:

- a) papulopustulóznom podtype;
- b) neurogénom podtype;
- c) erytematoteleangiektatickom podtype;
- d) fymatóznom podtype.

### 15. V liečbe rozacey sa najčastejšie kombinuje:

- a) azatioprin a lokálny metronidazol;
- b) doxycyklín a lokálny ivermektín;
- c) doxycyklín a lokálny kortikosteroid;
- d) doxycyklín a lokálny metronidazol.

Správným zodpovězením otázek kontrolního testu získáte 2 kredity kontinuálního vzdělávání lékařů ČLK. Správné odpovědi na otázky kontrolního testu budou uveřejněny v příštím čísle časopisu.

Odpovědi posílejte na e-mailovou adresu: **kozni@lf1.cuni.cz** vždy nejpozději do jednoho měsíce od vydání daného čísla a společně s odpověďmi uveďte svoje **evidenční číslo ČLK, SLK (ID)**.

Odpovědi na otázky kontrolního testu v č. 6/2025: Žáková A., Jedličková H., Nečas M., Vašků V.: **Kaposiho sarkom**

**Správné odpovědi:** 1b, 2d, 3d, 4c, 5a, 6d, 7c, 8b, 9c, 10c.