

Kožní malignity u příjemců transplantovaných orgánů

Baláž M., Tichý M.

Klinika chorob kožních a pohlavních, Lékařské fakulty, Univerzity Palackého v Olomouci, Fakultní nemocnice Olomouc
přednosta kliniky MUDr. Martin Tichý, Ph.D.

SOUHRN

Transplantace solidních orgánů představuje zásadní milník moderní medicíny, umožňující pacientům s terminálním selháním orgánů dlouhodobé přežití a zlepšení kvality života. Imunosupresivní terapie určená k prevenci rejekce transplantátu však výrazně zvyšuje riziko malignit, přičemž nejčastějšími novotvarami u příjemců transplantátů jsou nemelanomové kožní nádory, zejména spinocelulární a bazocelulární karcinom.

Prevence kožních nádorů v této specifické populaci zahrnuje pravidelné kontroly dermatologem, důslednou fotoprotekci a cílenou edukaci pacientů o rizicích expozice UV záření. U vysoce rizikových jedinců může být zvažena chemoprevence či úprava imunosupresivního režimu s cílem minimalizace onkogenního potenciálu léčby.

Effektivní management kožních malignit u transplantovaných pacientů vyžaduje multidisciplinární přístup. Pravidelný screening a včasná terapeutická intervence mohou významně přispět ke zlepšení prognózy, snížení morbidit a optimalizaci dlouhodobé péče o tuto vysoce vulnerabilní skupinu pacientů.

Klíčová slova: transplantace solidních orgánů – kožní nádory – nemelanomové kožní nádory – spinocelulární karcinom – imunosupresivní terapie

SUMMARY

Cutaneous Malignancies in Organ Transplant Recipients

Solid organ transplantation represents a major milestone in modern medicine, enabling long-term survival and improved quality of life for patients with end-stage organ failure. However, immunosuppressive therapy designed to prevent transplant rejection significantly increases the risk of malignancies, with the most common neoplasms in transplant recipients being non-melanoma skin cancers, particularly squamous cell and basal cell carcinomas.

Prevention of skin cancer in this specific population includes regular check-ups by a dermatologist, consistent photoprotection and targeted patient education about the risks of UV exposure. Chemoprevention or modification of the immunosuppressive regimen may be considered in high-risk individuals to minimize the oncogenic potential of the treatment.

Effective management of skin malignancies in transplant patients requires a multidisciplinary approach. Regular screening and early therapeutic intervention can significantly contribute to improving the prognosis, reducing morbidity and optimizing long-term care for this highly vulnerable group of patients.

Key words: solid organ transplantation – skin tumors – non-melanoma skin tumors – squamous cell carcinoma – immunosuppressive therapy

Čes-slov Derm, 100, 2025, No. 3, p. 115–122

ÚVOD

Transplantace solidních orgánů patří k největším úspěchům moderní medicíny. Pro pacienty v terminálním stadiu selhání orgánů často představuje jedinou možnost přežití. Dlouhodobé přežití pacientů po transplantaci však může být ohroženo řadou komplikací, mezi něž patří i zvýšené riziko vzniku malignit, a to zejména kožních nádorů, které jsou v této populaci nejčastějším typem novotvarů. Nejčastěji transplantovaným orgánem v České republi-

ce je ledvina, což odpovídá celosvětovému trendu. V roce 2024 bylo podle statistických údajů Koordinačního střediska transplantací v České republice provedeno celkem 524 transplantací ledviny, dále 206 transplantací jater a 101 transplantací srdce. Plíce byly transplantovány v 72 případech, pankreas ve 40 případech a nejméně častou transplantací zůstává tenké střevo, které bylo v roce 2024 transplantováno pouze dvakrát [23]. Tento přehled odráží jak potřeby pacientů, tak dostupnost orgánů a kapacity transplantačních center.

IMUNOSUPRESIVNÍ TERAPIE A JEJÍ VLIV NA VZNIK KOŽNÍCH NÁDORŮ

Zásadní roli v úspěšnosti orgánových transplantací představuje imunosupresivní terapie, která brání rejekci způsobené imunitním systémem příjemce. Bez adekvátní imunosuprese by většina transplantací nebyla úspěšná. Tato léčba však zvyšuje riziko závažných komplikací, včetně kardiovaskulárních příhod, infekcí a nádorových onemocnění [4].

Malignity jsou u příjemců transplantovaných orgánů (OTRs = organ transplant recipients) častější než u běžné populace, přičemž kupříkladu u pacientů po transplantaci ledviny představují třetí nejčastější příčinu úmrtí [30]. Nejčastěji diagnostikovaným typem novotvarů u pacientů po transplantaci solidních orgánů jsou kožní nádory. Více než polovině příjemců transplantátů je během jejich života diagnostikován alespoň jeden maligní kožní tumor. Přes 95 % těchto nádorů tvoří nemelanomové kožní nádory (NMSC) – spinocelulární karcinom kůže (cSCC) a bazocelulární karcinom (BCC). Ostatní kožní novotvary, zejména melanom a některé vzácnější kožní malignity, jako je karcinom z Merkelových buněk a Kaposiho sarkom, jsou ve skupině OTRs rovněž častější oproti běžné populaci. Poměr incidence mezi cSCC a BCC je ve srovnání s imunokompetentní populací u OTRs obrácený, přičemž cSCC je častější než BCC v poměru 4 : 1 a riziko vzniku spinocelulárního karcinomu je 65–250krát vyšší než u imunokompetentní populace. Kromě vyšší incidence jsou kožní neoplazie u OTRs i místně agresivnější a mají zvýšené riziko perineurální a lymfovaskulární invaze, vzniku metastáz, recidiv, subklinického rozšíření a mortality [18, 34].

V České republice se po transplantaci orgánů využívají moderní imunosupresivní režimy v souladu s mezinárodními doporučeními. Výběr konkrétního imunosupresivního režimu se odvíjí od typu transplantovaného orgánu, regionálních zvyklostí a preferencí konkrétního transplantčního centra. Imunosupresivní režimy můžeme rozdělit podle doby jejich použití a indikací na indukční, udržovací a antirejekční. Z pohledu výskytu kožních malignit se soustředíme zejména na imunosupresiva, která jsou užívána dlouhodobě, tedy nejčastěji v rámci udržovací terapie. Udržovací léčba po transplantacích je založena na užívání inhibitorů kalcineurinu. Inhibitory kalcineurinu jsou imunosupresivní látky, které působí blokováním aktivity kalcineurinu, což je fosfatáza zapojená do aktivace T-lymfocytů prostřednictvím signalizační dráhy T-cell receptoru (TCR). Tato inhibice potlačuje transkripci prozánětlivých cytokinů, jako je interleukin-2, a dochází ke snížení aktivace a proliferace T-lymfocytů. V současnosti je z inhibitorů kalcineurinu primárně používán takrolimus, zatímco dříve byla častěji využívána terapie cyklosporinem [41].

Inhibitory kalcineurinu jsou v imunosupresivních režimech kombinovány s antiproliferačními imunosupre-

sivy, jako je mykofenolát mofetil, mykofenolát sodný nebo dříve často používaný azathioprin. Tyto léky působí na inhibici syntézy purinů nebo DNA, čímž brání buněčnému dělení. Tento mechanismus vede k potlačení aktivace T-lymfocytů a produkce prozánětlivých cytokinů, což je klíčové pro prevenci imunologického odmítnutí transplantovaných orgánů.

V případě pacientů s anamnézou kožní malignity v období před transplantací nebo s výskytem kožních nádorů po transplantaci se v udržovací terapii upřednostňují inhibitory mTOR (mechanistic Target of Rapamycin), konkrétně sirolimus a everolimus [20]. Inhibitory mTOR představují skupinu léků, která selektivně inhibuje enzym mTOR, jenž je klíčovým regulátorem intracelulárních signálních drah podílejících se na kontrole růstu, proliferace, přežití a metabolismu buněk. Inhibice enzymu mTOR narušuje signalizaci, která je nezbytná pro růst a replikaci buněk, čímž se omezuje imunitní odpověď a dochází k potlačení rejekce transplantovaného orgánu.

U jedinců s vysokorizikovými nebo opakovaně se vyskytujícími kožními malignitami se doporučuje redukce intenzity imunosuprese. Úprava imunosupresivního režimu může zahrnovat snížení denní dávky nebo změnu lékové třídy. Jednou z možností úpravy léčby je právě přechod z inhibitorů kalcineurinu, spojených s vyšším rizikem vzniku kožních nádorů, na inhibitory mTOR s příznivějším rizikovým profilem [13]. Terapie sirolimem či everolimem však může být limitována četnými nežádoucími účinky, jako jsou infekční komplikace, myelosuprese, poruchy kardiovaskulárního systému, edémy, hyperlipidemie, hyperglykemie nebo gastrointestinální obtíže [7].

RIZIKOVÉ FAKTORY A LÉČBA NEMELANOMOVÝCH KOŽNÍCH NÁDORŮ U PACIENTŮ PO TRANSPLANTACI ORGÁNŮ

Rozvoj nemelanomových kožních nádorů (NMSC) u příjemců transplantovaných orgánů je ovlivněn mnoha rizikovými faktory. Významnou roli v rizikové stratifikaci hrají demografické charakteristiky a fototyp kůže podle Fitzpatrickovy klasifikace. Vyšší pravděpodobnost vzniku NMSC mají pacienti mužského pohlaví starší 50 let se světlou pletí. Zásadním rizikovým faktorem pro vznik NMSC je i expozice ultrafialovému (UV) záření. Synergický účinek UV záření a imunosupresivní léčby významně podporuje proces karcinogeneze, a vede tak k vyšší incidenci i agresivitě kožních malignit v této specifické populaci [9, 11, 25].

Riziko vzniku nemelanomových kožních nádorů se liší v závislosti na typu transplantovaného orgánu. Nejvyšší riziko je spojeno s transplantací srdce, následovno transplantací plic. Naopak pacienti po transplantaci ledviny a jater čelí nižšímu riziku, přičemž většina výzkumů naznačuje, že příjemci ledvin mají vyšší pravděpodobnost vzniku NMSC než příjemci jater. Riziko

se dále zvyšuje s rostoucí kumulativní dávkou imunopresiv, delší dobou jejich užívání a vyšším počtem podávaných imunopresivních látek. Toto zvýšené riziko souvisí s intenzivnějšími imunopresivními režimy a obvykle také s vyšším věkem pacientů v době transplantace [8, 18, 21].

Anamnestický údaj o přítomnosti dlaždicobuněčného karcinomu v období před transplantací je významným prediktorem rizika vzniku spinocelulárního karcinomu i po transplantaci solidního orgánu. U pacientů po transplantaci ledvin je výskyt spinaliomu zhruba čtyřikrát pravděpodobnější u těch, kteří mají rozsáhlé oblasti aktinického poškození než u těch, kteří takové změny nemají [31]. Až 80 % cSCC vzniká u OTRs v oblasti hlavy a krku, následovaná oblastí předloktí a hřbetů rukou. Léze umístěné v temporálních lokalitách, na uchu nebo rtech jsou spojeny s vyšší mírou recidiv a horší prognózou [39].

Možnosti léčby NMSC u imunoprimovaných pacientů jsou obdobné těm, které jsou k dispozici pro osoby imunokompetentní. Hlavním rozdílem je přístup k pacientům s rozsáhlou anamnézou NMSC. Pro kompletní odstranění cSCC je obvykle dostatečná chirurgická resekce, u low-risk cSCC s 5mm bezpečnostním lemem, u high-risk cSCC s 6–10mm bezpečnostním lemem nebo s využitím metody Mohsovy mikroskopicky kontrolované excize. V případech lokálně pokročilého onemocnění může být do léčebného protokolu integrována radioterapie, která slouží jako adjuvantní terapie pro resekovatelné cSCC nebo jako primární léčba pro inoperabilní tumory. U pacientů s metastazujícím nebo lokálně pokročilým cSCC, který není vhodný ke kurativní chirurgii či radioterapii, se využívá systémová léčba protilátkami PD-1 – cemiplimabem a pembrolizumabem (indikován k léčbě dlaždicobuněčného karcinomu hlavy a krku). Tato léčiva prokázala dlouhodobou léčebnou odpověď a příznivý profil snášenlivosti u imunokompetentních pacientů s cSCC, avšak vzhledem k obavám z rizika rejeckce orgánu nebo závažných nežádoucích účinků, byli OTRs vyloučeni z klinických studií. Mezi nejčastější nežádoucí účinky patří anémie, muskuloskeletální bolesti, pruritus, exantém, hepatitida, pneumonitida, kašel, dušnost, hypotyreóza, kolitida, ale také akutní poškození ledvin, které může u příjemců renálních štěpů klinicky navozovat obraz rejeckce. V individuálních případech ale lze zvážit u pacientů po transplantaci orgánů i tyto terapeutické možnosti, přičemž rozhodnutí by mělo vycházet z pečlivého vyhodnocení rizika rejeckce a terapeutických přínosů [28, 27, 36].

V léčbě bazocelulárního karcinomu je podobně jako u cSCC preferováno chirurgické odstranění nádoru. Pro superficiální BCC lze zvážit i nechirurgické terapeutické metody, jako je topická aplikace imiquimodu nebo 5-fluorouracilu, kryodestrukce či fotodynamická terapie. V léčbě bazocelulárního karcinomu může být použita i radioterapie, a to v adjuvantním režimu nebo v případech, kdy je chirurgické odstra-

nění tumoru kontraindikováno. U pokročilých nebo metastatických BCC, které nejsou vhodné k chirurgické léčbě nebo radioterapii, se u imunokompetentních pacientů doporučuje perorální systémová léčba inhibitory signální dráhy Hedgehog, jako je vismodegib a sonidegib [3, 29].

MALIGNÍ MELANOM U PACIENTŮ PO TRANSPLANTACI ORGÁNŮ

Zvýšená incidence maligního melanomu u příjemců orgánových transplantátů je důsledkem oslabené imunitní surveillance, která snižuje schopnost hostitelského organismu rozpoznávat a eliminovat maligní buňky. Mezi klíčové rizikové faktory patří věk nad 50 let nebo pod 18 let v době transplantace, kavkazská populace, pozitivní rodinná anamnéza melanomu, kumulativní expozice ultrafialovému záření, vyšší počet melanocytárních névů a předchozí diagnóza melanomu [40]. Podobně jako u nemelanomových kožních nádorů hraje významnou roli také intenzita a délka imunopresivní terapie, která může zásadně ovlivnit riziko rozvoje melanomu u transplantovaných pacientů. Navíc melanom u imunoprimovaných jedinců často vykazuje agresivnější biologické chování a bývá spojen s horší prognózou ve srovnání s imunokompetentní populací [5].

Merkelův karcinom, Kaposiho sarkom a další vzácné kožní nádory u pacientů po transplantaci orgánů

Karcinom z Merkelových buněk je jedním z nejagresivnějších typů kožních novotvarů s vysokým potenciálem pro metastázování a špatnou prognózu. Mezi faktory přispívající k jeho vzniku patří kromě imunoprese a expozice UV záření také infekce polyomavirem Merkelových buněk (Merkel cell polyomavirus, MCPyV) [22]. Tento onkogenní virus je běžně přítomen na lidské kůži, přičemž byl detekován až u 80 % zdravých dospělých starších 50 let. Infekce MCPyV probíhá již v dětství, přičemž většina dospělých pacientů vykazuje protilátky proti tomuto viru. Merkelův karcinom je v běžné populaci vzácným onemocněním, avšak vzhledem k jeho možné virové etiologii je u imunokompromitovaných jedinců riziko jeho vzniku zvýšeno 5–50krát. U příjemců solidních orgánů je průměrný věk nástupu tohoto karcinomu 53 let, zatímco v imunokompetentní populaci se průměrný věk pohybuje mezi 74 a 76 lety. Karcinom z Merkelových buněk je obvykle diagnostikován přibližně 7,5 roku po transplantaci a nejčastěji se vyskytuje v oblastech chronicky poškozených slunečním zářením, zejména na hlavě, krku a pažích [26].

Kaposiho sarkom je kožní malignita, která vzniká z cévních nebo lymfatických endotelových buněk. Kromě terapie zaměřené na potlačení imunitní odpovědi se na zvýšené incidenci tohoto nádoru podílí i virová infekce lidským herpesvirem 8 (HHV8, herpesvirus

spojený s Kaposiho sarkomem) [6]. Výskyt Kaposiho sarkomu je u imunosuprimovaných pacientů přibližně 84krát vyšší než v běžné populaci [8]. Séropozitivita HHV8 u příjemců solidních orgánů před transplantací je spojena s výrazně vyšším rizikem vzniku Kaposiho sarkomu, které se pohybuje mezi 23–28 %, v porovnání s rizikem 0,7 % u séronegativních pacientů. Kaposiho sarkom se obvykle objevuje přibližně 13 měsíců po transplantaci [17].

U pacientů po transplantaci solidních orgánů byly popsány i další méně časté kožní malignity, mezi které patří kožní T a B lymfomy, nádory kožních adnex, angiosarkom, nediferencovaný pleomorfní sarkom, atypický fibroxantom, leiomyosarkom a lymfom z NK buněk. Epidemiologická data týkající se incidence a prognózy zmíněných vzácných novotvarů v této specifické populaci jsou stále omezená.

Význam nádorového pole v rozvoji NMSC u pacientů po transplantaci orgánů a jeho terapeutické možnosti

Kromě individuálních rizikových faktorů a vlivu imunosuprese hraje v patogenezi NMSC významnou roli také fenomén nádorového pole (field cancerization, FC). Tento termín označuje proces, při němž v oblasti tkáně vystavené karcinogennímu vlivu, jako je ultrafialové záření v oblastech pravidelně exponovaných slunečnímu záření, dochází k akumulaci genetických mutací, které vedou k rozvoji více primárních nádorů. „Field cancerization“ zahrnuje jak klinicky normální, tak poškozené tkáně a je charakterizováno vznikem multifokálních aktinických keratóz, spinocelulárních karcinomů in situ a častým přechodem do invazivních dlaždicobuněčných karcinomů [2]. Jedním z rizikových faktorů pro rozvoj plošné kancerizace je imunosuprese a skupina pacientů po transplantaci solidních orgánů je považována za vysoce rizikovou. Snížená imunitní kontrola u těchto jedinců přispívá k vyšší míře kožní tumorigeneze [14, 42]. Léčba FC je klíčová pro snížení rizika vzniku invazivního dlaždicobuněčného karcinomu (cSCC) a pro zlepšení přežití pacientů. U pacientů po transplantaci orgánů byly zkoumány různé terapeutické přístupy. Terapeutické možnosti zahrnují lokální aplikaci 5-fluorouracilu, imiquimodu a fotodynamickou terapii (PDT). Další možností, která zatím není v České republice používána, je aplikace inhibitorů cyklooxygenázy [8]. Použití zdravotnického prostředku obsahujícího piroxikam ve spojení s fotoprotekčními přípravky s SPF 50+ filtry bylo zkoumáno v zahraničních studiích, které prokázaly výborný terapeutický účinek. Piroxikam, silný inhibitor cyklooxygenázy, vykazuje nejen protizánětlivé účinky, ale také schopnost indukovat apoptózu a inhibovat aktivitu metaloproteináz 2 a 9, které hrají klíčovou roli v nádorové angiogenezi a metastázování. Výsledky těchto studií naznačují, že kombinace protizánětlivých a ochranných vlastností piroxikamu spolu se zvýšenou ochranou před UV zářením může

vést k výrazné redukci aktinických keratóz a zlepšení stavu FC [10].

PREVENCE

V předtransplantačním období je doporučeno provést dermatologické vyšetření zaměřené na diagnostiku a léčbu kožních novotvarů a prekancerózních lézí. Důležitá je důsledná edukace pacientů o souvislostech mezi kožními nádory a expozicí UV záření. Pacienti by měli pravidelně používat fotoprotektivní prostředky s vysokým ochranným faktorem (SPF50+) a vyhýbat se přímé expozici slunečnímu záření. K účinné ochraně před sluncem náleží také nošení ochranných oděvů, pokrývek hlavy a slunečních brýlí [24, 35]. Pacienti po transplantaci orgánů by měli být důkladně informováni o významu pravidelného samovyšetření kůže. Randomizované studie a systematické přehledy potvrzují účinnost edukačních intervencí, zahrnujících tištěné materiály, instruktážní videa a mobilní aplikace, při zlepšování fotoprotektivního chování u pacientů po transplantaci solidních orgánů [33, 38]. Včasné rozpoznání prekursorových změn nebo kožních malignit v počátečních stádiích je klíčové pro prevenci lokálně pokročilých a metastazujících onemocnění [16].

Pacienti po transplantaci by měli pravidelně absolvovat klinické kožní vyšetření, jehož frekvence je určena individuálními rizikovými faktory a anamnézou. U nerizikových pacientů bez anamnézy kožního nádoru nebo aktinické keratózy se doporučuje vyšetření jednou ročně. Pacienti s anamnézou aktinické keratózy nebo jednoho nízkorizikového nemelanomového kožního nádoru by měli být sledováni každých šest měsíců. U osob s vícečetnými nemelanomovými kožními neoplaziiemi nebo s anamnézou vysokorizikového spinocelulárního karcinomu je indikováno vyšetření každé tři měsíce. Specifická doporučení platí pro pacienty s melanomem. U melanomu in situ nebo pretransplantačního melanomu je doporučováno vyšetření v šestiměsíčních intervalech, zatímco u posttransplantačního melanomu se doporučují kontroly každé tři měsíce po dobu dvou let, následně alespoň jednou za šest měsíců. V případech rychle progredujících či agresivních nádorů nebo metastatického kožního karcinomu je nutné zkrátit interval na čtyři až šest týdnů. U všech pacientů s anamnézou kožního novotvaru by vyšetření mělo zahrnovat také palpaci lymfatických uzlin [32]. Pro určení rizikové stratifikace pacientů po transplantaci a optimálního načasování prvního dermatologického vyšetření v období po transplantaci byl vyvinut Skin and Ultraviolet Neoplasia Transplant Risk Assessment Calculator (SUNTRAC). Tento model kategorizuje pacienty do skupin s nízkým, středním, vysokým a velmi vysokým rizikem na základě pěti faktorů: kavkazská populace, věk nad 50 let, mužské pohlaví, anamnéza kožního nádoru před transplantací a transplantace srdce nebo plic (schéma 1).

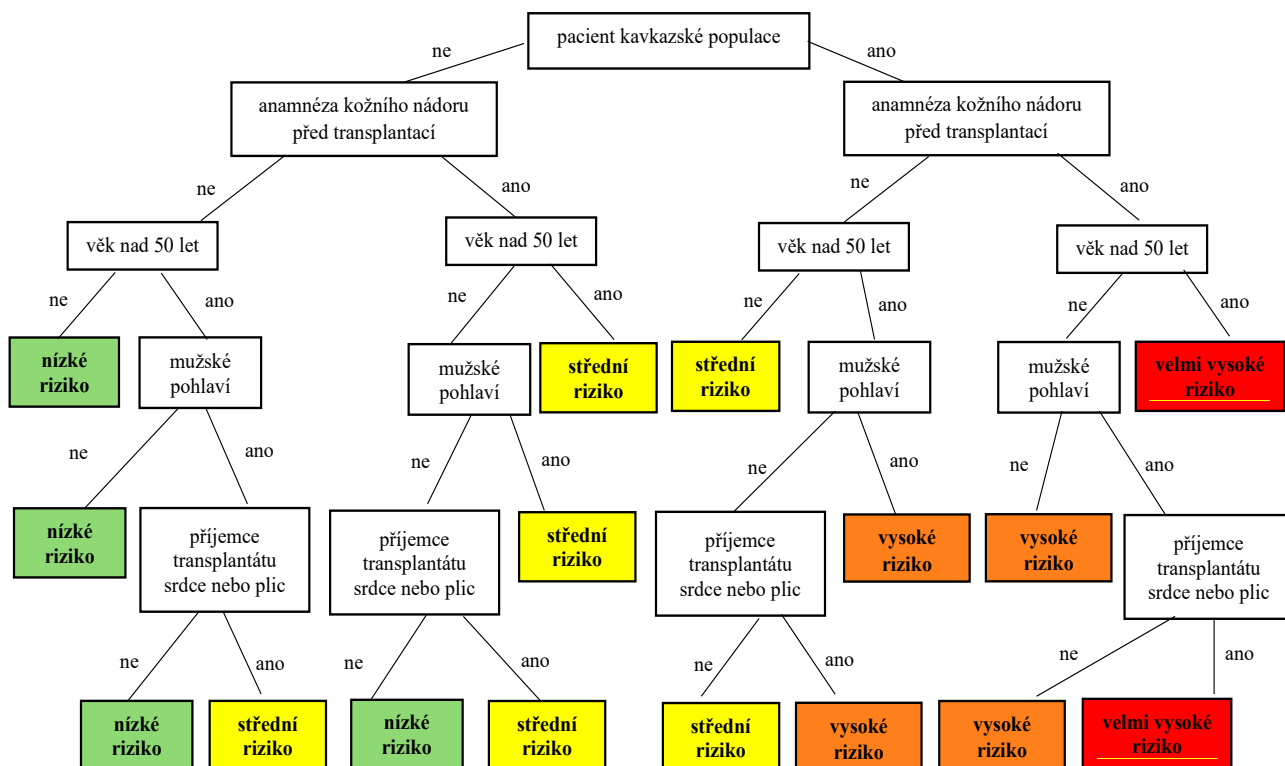


Schéma 1. Stratifikace rizika vzniku kožních nádorů u pacientů po transplantaci solidních orgánů podle modelu SUNTRAC

Vysvětlivky:

nízké riziko – první rutinní vyšetření kožních novotvarů realizovat do 10 let po transplantaci

střední riziko – první rutinní vyšetření kožních novotvarů realizovat do 2 let po transplantaci

vysoké riziko – první rutinní vyšetření kožních novotvarů realizovat do 1 roku po transplantaci

velmi vysoké riziko – první rutinní vyšetření kožních novotvarů realizovat do 6 měsíců po transplantaci

Každému faktoru je přiřazena bodová hodnota, která určuje výslednou rizikovou kategorii. Doporučení SUNTRAC pro načasování prvního vyšetření jsou v souladu s konsenzuálními doporučeními a umožňují individualizovaný přístup. Kalkulátor je dostupný jako mobilní aplikace [19, 32].

U pacientů s častým výskytem cSCC (více než 5 cSCC/rok), agresivními formami nebo zrychleným vývojem tohoto onemocnění se ve světě zavádějí chemopreventivní opatření s využitím retinoidů, nikotinamidu a kapecitabinu. Retinoidy, zejména acitretin, mohou dle klinických studií snížit výskyt aktinických keratóz a cSCC až o 54 %, avšak jejich vedlejší účinky mohou limitovat dávkování a vést k přerušení léčby. Naopak nikotinamid vykazuje minimální vedlejší účinky, jeho účinnost však u OTRs zatím nebyla prokázána. Kapecitabin, který vykazuje chemopreventivní potenciál, je omezen výraznými nežádoucími účinky, jako jsou únava, průjem, nevolnosti, mukozitidy, anemie a hyperurikemie. V České republice chemoprevence nemelanomových kožních nádorů u pacientů po transplantaci orgánů zatím není součástí standardní klinické praxe [1, 15, 37].

ZÁVĚR

Kožní malignity představují významnou zdravotní komplikaci u příjemců transplantovaných orgánů. Vyšší incidence a agresivní chování těchto nádorů jsou neoddelitelně spojeny s imunosupresivní terapií. Příjemci orgánů jsou vystaveni zvýšenému riziku vzniku nemelanomových kožních nádorů, jako je spinocelulární karcinom a bazocelulární karcinom, a rovněž častějšímu výskytu melanomu a vzácných kožních nádorů. Rizikové faktory zahrnují dlouhodobou imunosupresi, fototyp kůže, věk a expozici UV záření. Léčba kožních neoplazií vyžaduje specifický přístup, zahrnující nejen vhodnou a individuálně zvolenou terapii, ale i prevenci a včasnou diagnostiku, což je zásadní pro zajištění dlouhodobé prognózy pacientů. Právě prevence hraje klíčovou roli ve snižování výskytu kožních nádorů, a to nejen na základě účinné fotoprotekce, ale také samovyšetření kůže pacientem a pravidelné dispenzarizace dermatologem. Úprava imunosupresivního režimu u pacientů s vyšším rizikem vzniku kožních neoplazií a využití nových terapeutických přístupů může významně přispět k redukcii vzniku kožních malignit a zlepšení kvality života pacientů po transplantaci.

LITERATURA

1. BADRI, O., SCHMULTS, C. D., KARIA, P. S. et al. Efficacy and Cost Analysis for Acitretin for Basal and Squamous Cell Carcinoma Prophylaxis in Renal Transplant Recipients. *Dermatol Surg.*, 2021, 47(1), p. 125–126.
2. BANGASH, H. K., COLEGIO, O. R. Management of non-melanoma skin cancer in immunocompromised solid organ transplant recipients. *Curr Treat Options Oncol.*, 2012, 13(3), p. 354–376.
3. BASSET-SEGUIN, N., HERMS, F. Update in the Management of Basal Cell Carcinoma. *Acta Derm Venereol.*, 2020, 100(11), p. 284–290.
4. BERG, D., OTLEY, C. C. Skin cancer in organ transplant recipients: Epidemiology, pathogenesis, and management. *J Am Acad Dermatol.*, 2002, 47(1), p. 1–17.
5. BERMAN, H., SHIMSHAK, S., REIMER, D. et al. Skin Cancer in Solid Organ Transplant Recipients: A Review for the Nondermatologist. *Mayo Clin Proc.*, 2022, 97(12), p. 2355–2368.
6. CAHOON, E. K., LINET, M. S., CLARKE, C. A. et al. Risk of Kaposi sarcoma after solid organ transplantation in the United States. *Int J Cancer.*, 2018, 143(11), p. 2741–2748.
7. COLEGIO, O. R., HANLON, A., OLASZ, E. B. et al. Sirolimus reduces cutaneous squamous cell carcinomas in transplantation recipients. *J Clin Oncol.*, 2013, 31(26), p. 3297–3298.
8. COLLINS, L., ASFOUR, L., STEPHANY, M. et al. Management of Non-melanoma Skin Cancer in Transplant Recipients. *Clin Oncol (R Coll Radiol.)*, 2019, 31(11), p. 779–788.
9. COLLINS, L., QUINN, A., STASKO, T. Skin Cancer and Immunosuppression. *Dermatol Clin.*, 2019, 37(1), p. 83–94.
10. GAROFALO, V., VENTURA, A., MAZZILLI, S. et al. Treatment of Multiple Actinic Keratosis and Field of Cancerization with Topical Piroxicam 0.8% and Sunscreen 50+ in Organ Transplant Recipients: A Series of 10 Cases. *Case Rep Dermatol.*, 2017, 9(3), p. 211–216.
11. GOGIA, R., BINSTOCK, M., HIROSE, R. et al. Fitzpatrick skin phototype is an independent predictor of squamous cell carcinoma risk after solid organ transplantation. *J Am Acad Dermatol.*, 2013, 68(4), p. 585–591.
12. GÓMEZ-TOMÁS, Á., BOUWES BAVINCK, J. N., GENDERS, R. et al. External Validation of the Skin and UV Neoplasia Transplant Risk Assessment Calculator (SUNTRAC) in a Large European Solid Organ Transplant Recipient Cohort. *JAMA Dermatol.*, 2023, 159(1), p. 29–36.
13. GRANATA, S., TESSARI, G., STALLONE, G., ZAZA, G. Skin cancer in solid organ transplant recipients: still an open problem. *Front Med (Lausanne)*, 2023, 10(1), p. 1–6.
14. GREEN, A. C. Epidemiology of actinic keratoses. *Curr Probl Dermatol*, 2015, 46, p. 1–7.
15. HARWOOD, C. A., LEEDHAM-GREEN, M., LEIGH, I. M. et al. Low-dose retinoids in the prevention of cutaneous squamous cell carcinomas in organ transplant recipients: a 16-year retrospective study. *Arch Dermatol.*, 2005, 141(4), p. 456–464.
16. HARWOOD, C. A., MESHER, D., MCGREGOR, J. M. et al. A surveillance model for skin cancer in organ transplant recipients: a 22-year prospective study in an ethnically diverse population. *Am J Transplant.*, 2013, 13(1), p. 119–129.
17. HOFBAUER, G. F., BOUWES BAVINCK, J. N., EUVRARD, S. Organ transplantation and skin cancer: basic problems and new perspectives. *Exp Dermatol.*, 2010, 19(6), p. 473–482.
18. HOWARD, M. D., SU, J. C., CHONG, A. H. Skin Cancer Following Solid Organ Transplantation: A Review of Risk Factors and Models of Care. *Am J Clin Dermatol*, 2018, 9(4), p. 585–597.
19. JAMBUSARIA-PAHLAJANI, A., CROW, L. D., LOWENSTEIN, S. et al. Predicting skin cancer in organ transplant recipients: development of the SUNTRAC screening tool using data from a multicenter cohort study. *Transpl Int.*, 2019, 32(12), p. 1259–1267.
20. JOHNSON, C., AHSAN, N., GONWA, T. et al. Randomized trial of tacrolimus (Prograf) in combination with azathioprine or mycophenolate mofetil versus cyclosporine (Neoral) with mycophenolate mofetil after cadaveric kidney transplantation. *Transplantation*, 2000, 69(5), p. 834–841.
21. KANG, W., SAMPAIO, M. S., HUANG, E. et al. Association of Pretransplant Skin Cancer With Posttransplant Malignancy, Graft Failure and Death in Kidney Transplant Recipients. *Transplantation*, 2017, 101(6), p. 1303–1309.
22. KERVARREC, T., SAMIMI, M., GUYÉTANT, S. et al. Histogenesis of Merkel Cell Carcinoma: A Comprehensive Review. *Front Oncol.*, 2019, 10(9), p. 451.
23. KOORDINAČNÍ STŘEDISKO TRANSPLANTACÍ. *Transplantace* [online]. 2025 [cit. 11.02.2025]. Dostupné na [www: https://kst.cz/wp-content/uploads/2025/01/Transplantace.pdf](https://kst.cz/wp-content/uploads/2025/01/Transplantace.pdf)
24. LEWIS, K. G., JELLINEK, N., ROBINSON-BOSTOM, L. Skin cancer after transplantation: a guide for the general surgeon. *Surg Clin North Am.*, 2006, 86(5), p. 1257–1276.
25. LOMAS, A., LEONARDI-BEE, J., BATH-HEXTALL, F. A systematic review of worldwide incidence of nonmelanoma skin cancer. *Br J Dermatol.*, 2012, 166(5), p. 1069–1080.
26. MA, J. E., BREWER, J. D. Merkel cell carcinoma in immunosuppressed patients. *Cancers (Basel)*, 2014, 6(3), p. 1328–1350
27. MANYAM, B. V., GASTMAN, B., ZHANG, A. Y. Inferior outcomes in immunosuppressed patients with high-risk cutaneous squamous cell carcinoma of

- the head and neck treated with surgery and radiation therapy. *J Am Acad Dermatol.*, 2015, 73(2), p. 221–227.
28. MIGDEN, M. R., RISCHIN, D., SCHMULTS, C. D. et al. PD-1 Blockade with Cemiplimab in Advanced Cutaneous Squamous-Cell Carcinoma. *N Engl J Med.*, 2018, 379(4), p. 341–351.
 29. PERIS, K., FARGNOLI, M. C., GARBE, C. et al. European Dermatology Forum (EDF), the European Association of Dermato-Oncology (EADO) and the European Organization for Research and Treatment of Cancer (EORTC). Diagnosis and treatment of basal cell carcinoma: European consensus-based interdisciplinary guidelines. *Eur J Cancer.*, 2019, 118, p. 10–34.
 30. RAMA, I., GRINYÓ, J. Malignancy after renal transplantation: the role of immunosuppression. *Nat Rev Nephrol.*, 2010, 6(9), p. 511–519.
 31. RAMSAY, H. M., FRYER, A. A., HAWLEY, C. M. et al. Factors associated with nonmelanoma skin cancer following renal transplantation in Queensland, Australia. *J Am Acad Dermatol.*, 2003, 49(3), p. 397–406.
 32. RENCZYŃSKA-MATYSKO, J., MARQUARDT-FESZLER, A., DĚBSKA-ŠLIZIEŇ, A. et al. Squamous cell carcinomas in organ transplant recipients. Comparison of histopathological and clinical features of squamous cell carcinoma in patients after organ transplantation to immunocompetent patients. *Postepy Dermatol Alergol.*, 2022, 39(5), p. 823–828.
 33. ROBINSON, J. K., GUEVARA, Y., GABER, R. et al. Efficacy of a sun protection workbook for kidney transplant recipients: a randomized controlled trial of a culturally sensitive educational intervention. *Am J Transplant.*, 2014, 14(12), p. 2821–2829.
 34. ROLLAN, M. P., CABRERA, R., SCHWARTZ, R. A. Current knowledge of immunosuppression as a risk factor for skin cancer development. *Crit Rev Oncol Hematol.*, 2022, p. 1–12.
 35. SEUKERAN, D. C., NEWSTEAD, C. G., CUNLIFFE, W. J. The compliance of renal transplant recipients with advice about sun protection measures. *Br J Dermatol.*, 1998, 138(2), p. 301–303.
 36. STRATIGOS, A. J., GARBE, C., DESSINIOTI, C. et al. European Dermatology Forum (EDF), the European Association of Dermato-Oncology (EADO) and the European Organization for Research and Treatment of Cancer (EORTC). European interdisciplinary guideline on invasive squamous cell carcinoma of the skin: Part 2. Treatment. *Eur J Cancer.*, 2020, 128, p. 83–102.
 37. STRUCKMEIER, A. K., GOSAU, M., SMEETS, R. Cutaneous squamous cell carcinoma in solid organ transplant recipients: Current therapeutic and screening strategies. *Transplant Rev (Orlando).*, 2024, 38(4), p. 1–11.
 38. TRINH, N., NOVICE, K., LEKAKH, O. et al. Use of a brief educational video administered by a portable video device to improve skin cancer knowledge in the outpatient transplant population. *Dermatol Surg.*, 2014, 40(11), p. 1233–1239.
 39. THOMPSON, A. K., KELLEY, B. F., PROKOP, L. J. et al. Risk Factors for Cutaneous Squamous Cell Carcinoma Recurrence, Metastasis, and Disease-Specific Death: A Systematic Review and Meta-analysis. *JAMA Dermatol.*, 2016, 152(4), p. 419–428.
 40. VAJDIC, C. M., CHONG, A. H., KELLY, P. J. et al. Survival after cutaneous melanoma in kidney transplant recipients: a population-based matched cohort study. *Am J Transplant.*, 2014, 14(6), p. 1368–1375.
 41. WEBSTER, A. C., WOODROFFE, R. C., TAYLOR, R. S. et al. Tacrolimus versus ciclosporin as primary immunosuppression for kidney transplant recipients: meta-analysis and meta-regression of randomised trial data. *BMJ.*, 2005, 331(7520), p. 810.
 42. WILLENBRINK, T. J., RUIZ, E. S., CORNEJO, C. M. Field cancerization: Definition, epidemiology, risk factors, and outcomes. *J Am Acad Dermatol.*, 2020, 83(3), p. 709–717.

Prohlášení o střetu zájmů

Autoři v souvislosti s tématem práce v posledních 12 měsících nespolupracovali s žádnou farmaceutickou firmou.

Do redakce došlo dne 9. 4. 2025.

Adresa pro korespondenci:

MUDr. Monika Baláz

Klinika chorob kožních a pohlavních FN Olomouc

Zdravotníků 248/7

779 00 Olomouc

e-mail: monika.balaz@fnol.cz

KONTROLNÍ TEST

1. Který zhoubný kožní nádor je u příjemců transplantovaných orgánů nejčastější?

- a) bazocelulární karcinom,
- b) maligní melanom,
- c) spinocelulární karcinom,
- d) Kaposiho sarkom.

2. Jaký je poměr incidence spinocelulárního karcinomu kůže vůči bazocelulárnímu karcinomu u příjemců orgánových transplantátů?

- a) 4 : 1,
- b) 1 : 4,
- c) 1 : 1,
- d) 1 : 8.

3. Transplantace kterého orgánu je spojena s nejvyšším rizikem vzniku kožních nádorů v post-transplantančním období?

- a) srdce,
- b) plíce,
- c) játra,
- d) ledvina.

4. Které tvrzení o riziku vzniku nemelanomových kožních nádorů (NMSC) u transplantovaných pacientů je správné?

- a) riziko NMSC je vyšší u pacientů po transplantaci jater než u příjemců ledvin,
- b) kombinace UV záření a imunosupresivní léčby nemá synergický účinek na karcinogenezi,
- c) pacienti po transplantaci plic mají nižší riziko vzniku NMSC než pacienti po transplantaci ledviny,
- d) vyšší věk pacienta v době transplantace je spojen s vyšším rizikem vzniku NMSC.

5. Jak často by měli být sledováni pacienti po transplantaci orgánů s anamnézou vícečetných NMSC?

- a) jednou ročně,
- b) každých šest měsíců,
- c) každé tři měsíce,
- d) každé dva roky.

6. Který virus je spojován s karcinomem z Merkelových buněk?

- a) HHV8,
- b) MCPyV,
- c) EBV,
- d) HPV.

7. Který z následujících stavů není častým nežádoucím účinkem inhibitorů mTOR?

- a) myelosuprese,
- b) hyperlipidemie,
- c) hyperglykemie,
- d) hirsutismus.

8. Jaký je doporučený bezpečnostní lem při chirurgické resekci low-risk cSCC u pacientů po transplantaci?

- a) 1 mm,
- b) 3 mm,
- c) 5 mm,
- d) 10 mm.

9. Které pohlaví je podle SUNTRAC spojeno s vyšším rizikem kožních malignit po transplantaci?

- a) ženské,
- b) mužské,
- c) riziko není závislé na pohlaví,
- d) riziko je vyšší u dětí.

10. Který z následujících faktorů nepatří mezi pět klíčových přiřazených v SUNTRAC kalkulatoru pro stratifikaci rizika vzniku kožních nádorů po transplantaci?

- a) kavkazská populace,
- b) věk nad 50 let,
- c) typ imunosupresivní terapie,
- d) transplantace srdce nebo plic.

Správným zodpovězením otázek kontrolního testu získáte 2 kredity kontinuálního vzdělávání lékařů ČLK. Správné odpovědi na otázky kontrolního testu budou uveřejněny v příštím čísle časopisu.

Odpovědi pošlete na e-mailovou adresu: kozni@lf1.cuni.cz vždy nejpozději do jednoho měsíce od vydání daného čísla a společně s odpověďmi uveďte svoje **evidenční číslo ČLK, SLK (ID)**.

Odpovědi na otázky kontrolního testu v č. 2/2025: Krejsek J., Čelakovská J.: **Zánětlivá jizva u nemocných s psoriázou**
Správné odpovědi: 1d, 2d, 3a, 4b, 5a, 6d, 7c, 8a, 9b, 10c.