

Pemphigus vulgaris léčený rituximabem a intravenózními imunoglobuliny

Martincová M., Šternberský J., Tichý M.

Klinika chorob kožních a pohlavních, Lékařská fakulta, Univerzita Palackého v Olomouci, Fakultní nemocnice Olomouc
přednosta MUDr. Martin Tichý, Ph.D.

SOUHRN

Sdělení prezentuje případ 72leté pacientky s těžkým průběhem onemocnění pemphigus vulgaris. Během systémové léčby (glukokortikoidy, azathioprin, rituximab a intravenózní imunoglobuliny) došlo k závažným komplikacím – dřevému útlumu po azathioprinu, k infekci covidem-19 a dvěma břišními operacím pro perforaci divertiklu a ileus. I přes všechny komplikace se stav pacientky stabilizoval na nízké dávce systémových kortikosteroidů. V druhé části sdělení se autoři věnují současným terapeutickým možnostem léčby pemphigus vulgaris.

Klíčová slova: pemphigus vulgaris – rituximab – intravenózní imunoglobuliny – doporučené postupy

SUMMARY

Pemphigus vulgaris Treated with Rituximab and Intravenous Immunoglobulins

The authors present the case of a 72-year-old patient with severe pemphigus vulgaris. During systemic treatment (glucocorticoids, azathioprine, rituximab and intravenous immunoglobulins) serious complications occurred – azathioprine-induced bone marrow suppression, COVID-19 infection and two abdominal surgeries for diverticular perforation and ileus. Despite all the complications, the patient's condition stabilized on a low dose of systemic corticosteroids. In the second part of the communication, the authors discuss the current therapeutic options for the treatment of pemphigus vulgaris.

Keywords: pemphigus vulgaris – rituximab – intravenous immunoglobulins – recommended procedures

Čes-slov Derm, 100, 2025, No. 2, p. 83–89

ÚVOD

Pemphigus vulgaris (PV) patří do skupiny autoimunitních dermatóz vyznačujících se akantolýzou, která podmiňuje vznik puchýřů zpravidla na jinak nepostížené kůži a na sliznicích. Pacienti s tímto onemocněním, kteří nejsou léčeni adekvátně, jsou ohroženi četnými infekčními komplikacemi, rozvojem septického stavu až smrtí [18]. Imunosupresivní léčba tohoto onemocnění je svízelná a dlouhodobá. Autoři uvádí případ léčby nemocné s vícečetnými komplikacemi.

POPIS PŘÍPADU

Pacientka (72 let) byla přijata na kožní kliniku k nastavení terapie histologicky verifikovaného pemphigus vulgaris. Jednalo se o pacientku bez významných komorbidit s negativní rodinnou anamnézou kožních onemocnění, u které se první projevy PV objevily v lednu 2023. Ve spádové dermatologické ambulanci byla

zahájena terapie prednisonem v dávce 0,7 mg/kg s postupnou detrakcí. Po dvou měsících byla terapie vysazena a v řádu týdnů došlo k recidivě onemocnění. Při objektivním vyšetření byly přítomné rozsáhlé erodované plochy většinou se žlutavým povlakem na celé horní polovině těla, hýždích a stehnech. Další postižení zahrnovalo dutinu ústní, mediální kantus obou očí a sliznici genitálu (obr. 1).

Nemocná v hodnotící škále PDAI (Pemphigus Disease Area Index) dosáhla 57 bodů ze 120 možných, označující těžkou formu onemocnění (tab. 1) [12].

Byla zahájena terapie prednisonem v iniciální dávce 1 mg/kg, v kombinaci s azathioprinem v dávce 1,66 mg/kg/den. Zevní léčba zahrnovala středně silné a silné kortikosteroidy, antiseptické oplachy a obklady, prostředky pro vlhké hojení ran a lokální antibiotické roztoky. Výše uvedená terapie byla po týdnu léčby bez efektu, proto byla navýšena dávka Prednisonu na 1,5 mg/kg/den a Imuran na 2,6 mg/kg/den. Vzhledem k neúčinnosti léčby byl po dvou týdnech azathioprin vysazen a byl aplikován rituximab v dávce 1 gramu i. v.

Tabulka 1. PDAI (Pemfigus Disease Area Index) [7]

Kůže	Aktivita		Poškození
Anatomická lokalita	eroze/puchýř či nový erytém	počet lézí pokud ≤ 3	pozánětlivé pigmentace či erytém v oblasti starších lézí
	0 – chybí 1 – 1–3 léze o průměru >2 cm a zároveň < 6 cm 2 – 2–3 léze, alespoň 2 o průměru > 2 cm, žádná > 6 cm 3 – > 3 léze, žádná > 6 cm v průměru 5 – > 3 léze, a/nebo alespoň 1 > 6 cm 10 – > 3 léze, a/nebo alespoň 1 o průměru > 16 cm		0 – chybí 1 – přítomný
Uši			
Nos			
Zbytek obličeje			
Krk			
Hrudník			
Břicho			
Záda, Hýždě			
Paže			
Ruce			
Nohy			
Chodidla			
Genitál			
Celkem	/120		/12

Vlasová část hlavy

Skalp kštice	eroze/puchýře nebo nový erytém	počet lézí pokud ≤ 3	pozánětlivé pigmentace či erytém v oblasti starších lézí
	0 – chybí 1 – v jednom kvadrantu 2 – dva kvadranty 3 – tři kvadranty 4 – postihuje celou lebku 10 – alespoň 1 léze > 6 cm v průměru		0 – chybí 1 – přítomný
Celkem (0–10)	/10		/1

Sliznice

Lokalita	eroze/puchýře	počet lézí pokud ≤ 3
	0 – chybí 1 – v jednom kvadrantu 2 – dva kvadranty 3 – tři kvadranty 4 – postihuje celou lebku 10 – alespoň 1 léze > 6 cm v průměru	
Oči		
Nos		
Bukální sliznice		
Tvrdé patro		
Měkké patro		
Horní dásně		
Spodní dásně		
Jazyk		
Spodina úst		
Labiální sliznice		
Oropharynx		
Anogenitální sl.		
Celkem	/120	

Skóre celkové aktivity:

Skóre celkového poškození:

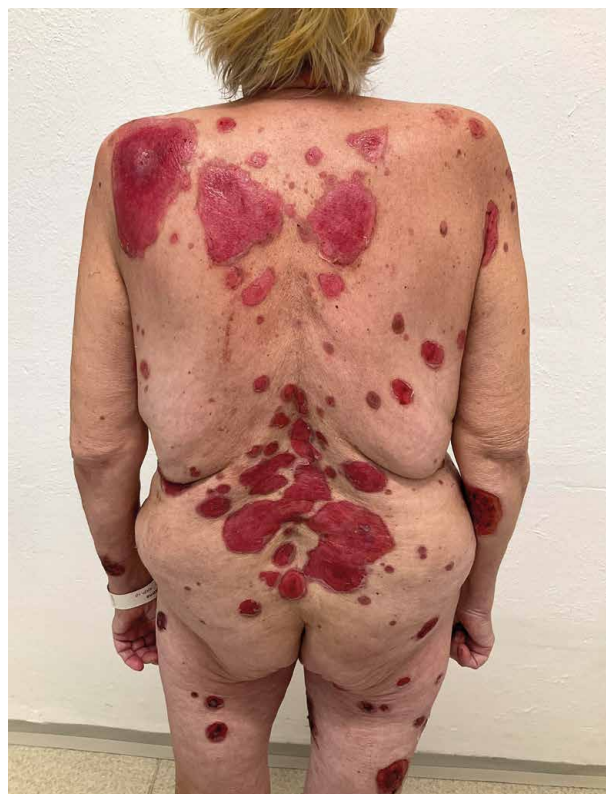jednorázově. Po 10 dnech od aplikace rituximabu došlo k rozvoji celkové slabosti, produktivního kašle a febrilií. Byla diagnostikována virová infekce covidem-19. Po konzultaci infektologa byla pacientka zajištěna remdesivirem v třídním schématu v režimu 200 mg první den, následující dva dny v dávce 100 mg/den. Pro riziko sekundární infekce byla nemocná zajištěna širokospektrými antibiotiky v parenterální formě. Nejprve byl podáván tigecyklin po dobu 12 dnů, poté dle výsledků kultivace ze stěru z kůže a sliznic byla provedena změna na meropenem, a pro nález kandidy bylo přidáno antimykotikum flukonazol.

Další podání rituximabu nebylo možné, vzhledem k proběhlým infekčním komplikacím, proto byla zahájena léčba intravenózními imunoglobuliny (IVIG) v dávce 2 g/kg v třídním schématu, kterou nemocná tolerovala bez potíží. Přibližně po 14 dnech od ukončení terapie azathioprinem a aplikace rituximabu došlo u pacientky k náhlému rozvoji dřevňového útlumu (leukocyty $0,49 \times 10^9$, erytrocyty $2,33 \times 10^{12}$, hemoglobin 70 g/l, trombocyty $28 \times 10^9/l$) hodnoceného hematologem jako následek preseptického stavu, virové infekce covidem-19 a terapie azathioprinem. Na základě doporučení byly nemocné aplikovány růstové faktory pro bílou krevní řadu (filagrastim), opakované transfuze erytrocytárních koncentrátů a z vitální indikace i trombocytární koncentrát.

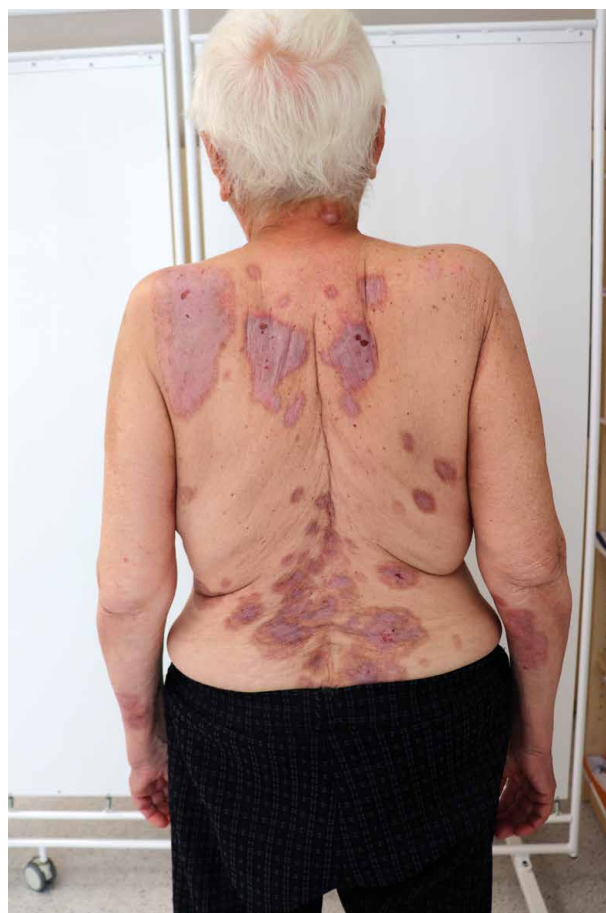Den po ukončení prvního cyklu terapie IVIG u pacientky, u které stále nebylo dosaženo referenčních hodnot hemogramu, došlo k rozvoji příznaků náhlé příhody bříšní v důsledku perforace divertiklu jejunu se vznikem pneumoperitonea a akutní peritonitidy. Akutní operace a pooperační průběh byl bez komplikací. Po celou dobu hospitalizace na chirurgické klinice byla ponechána léčba prednisonem v dávce 1 mg/kg/den. Přes všechny nastalé komplikace došlo ke zlepšení kožního a slizničního nálezu, a proto bylo možné týden po operaci pozvolna dávku prednisonu redukovat na 0,7 mg/kg/den. Pacientka byla ve stabilizovaném stavu, parciální remisi propuštěna do domácího ošetřování. Čtyři týdny od první aplikace IVIG byla pacientka přijata k druhému cyklu terapie intravenózními imunoglobuliny ve stejném dávkování a režimu, podání proběhlo bez komplikací. Při dimisi byla dávka prednisonu redukována na 0,5 mg/kg/den. Po šesti měsících od zahájení léčby bylo dosaženo kompletní remise onemocnění za současné terapie prednisonem v dávce 0,25 mg/kg/den.

Devět měsíců od první bříšní operace byl průběh komplikován vznikem náhlé příhody bříšní z důvodu strangulačního ileu tenkého střeva. Operace a pooperační průběh byl bez komplikací. Léčba prednisonem byla ponechána na stávající dávce 0,25 mg/kg/den bez zhoršení kožních projevů.

Pacientka je nadále pravidelně sledována v ambulanci kožní kliniky, trvá remise bez známek aktivity onemocnění při monoterapii prednisonem v aktuální dávce 0,25 mg/kg/den (obr. 2).



Obr. 1. Pacientka při vstupním vyšetření



Obr. 2. Pacientka při kontrolním vyšetření 2 měsíce po propuštění z hospitalizace

DISKUSE

K hodnocení aktivity PV se využívají různé skórovací systémy, nejčastěji se setkáváme s PDAI („Pemphigus Disease Area Index“) a BSA („Body Surface Area“). Mírný PV má PDAI ≤ 15 a BSA pod 5 %, středně těžký pemfigus má skóre ≥ 16 a těžký pemfigus ≥ 45 [7]. Terapeutické možnosti pemphigus vulgaris (PV) shrnují doporučené postupy EADV/EDF („The European Academy of Dermatology and Venereology/European Dermatology Forum“) uvádějící v první linii léčby rituximab [13].

Podle doporučení lékem první volby u **mírného postižení** (schéma 1) jsou systémové kortikosteroidy v dávce 0,5–1 mg/kg hmotnosti pacienta či rituximab v dávce 1 g ve 2 aplikacích s odstupem 14 dní v monoterapii či kombinaci se systémovými kortikoidy. Při selhání či nedostatečném efektu léků první linie volíme v dalším terapeutickém kroku imunopresiva – aza-

thioprin 2 mg/kg/den, mykofenolát mofetil 2 g/den, případně v další volbě metotrexát či dapson – většinou v kombinaci se systémovými kortikosteroidy [6].

Pokud je dosaženo kontroly nad onemocněním (zhojení více jak 80 % původních projevů, bez tvorby nových), pak je možno pozvolna redukovat dávku kortikosteroidů v horizontu 3–4 měsíců. Pokud není v úvodu léčby podán rituximab, pak je doporučeno prednison redukovat na nejnižší účinnou udržovací dávku pomaleji – po dobu cca 6 měsíců [8].

U středně těžkého až těžkého postižení (schéma 2) je v první linii terapie doporučen rituximab 1 g, aplikovaný v infuzi dvakrát s 14denním rozestupem, za současného užívání prednisonu v dávce 1 mg/kg hmotnosti pacienta. V rámci první linie můžeme podávat i samostatně prednison v dávce 1–1,5 mg/kg či v kombinaci s dalším imunopresivem – azathioprin v dávce 1–2,5 mg/kg/den či mykofenolát mofetil 2 g/den.

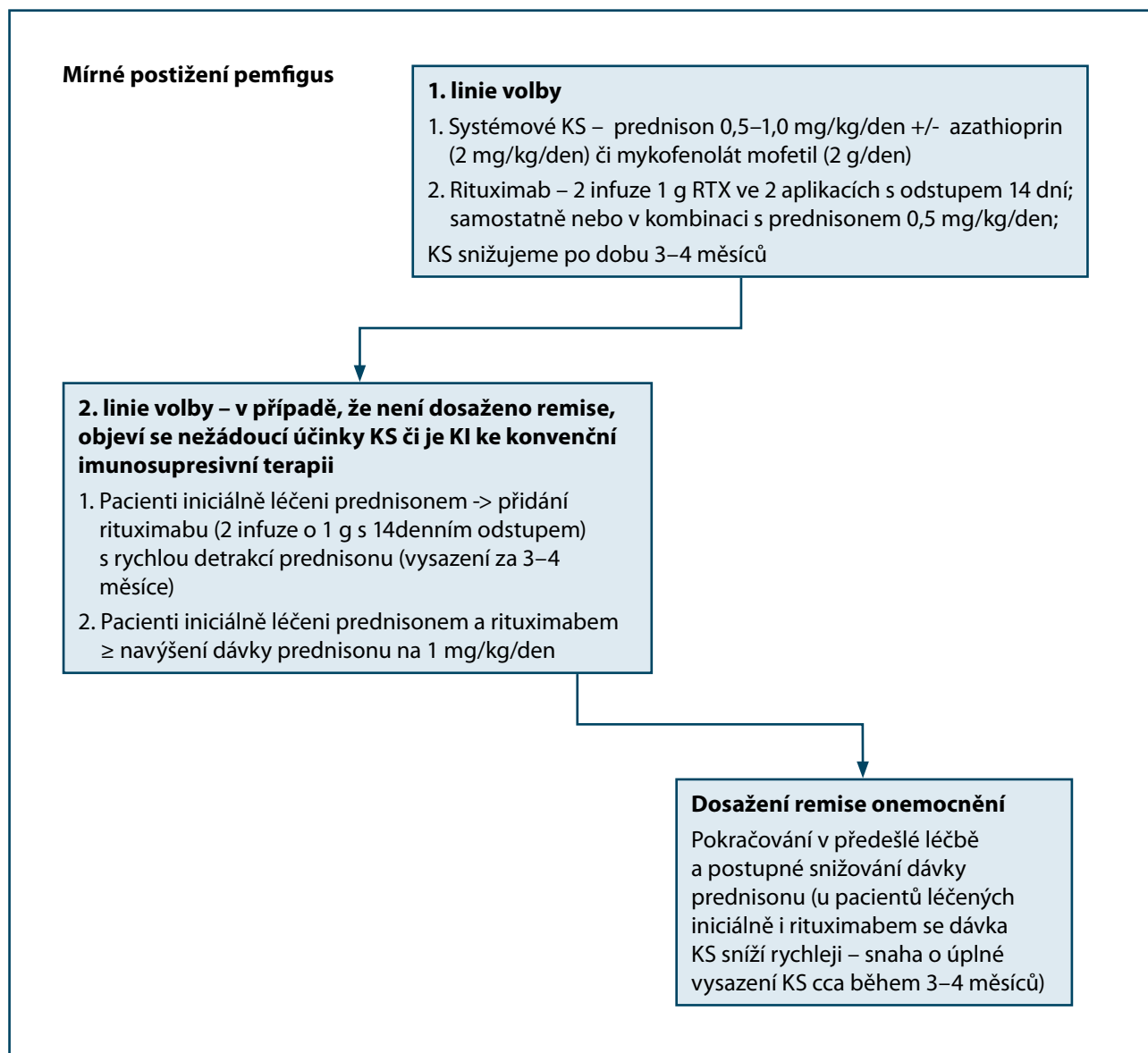


Schéma 1. Léčba u mírného postižení pemphigus vulgaris [13]

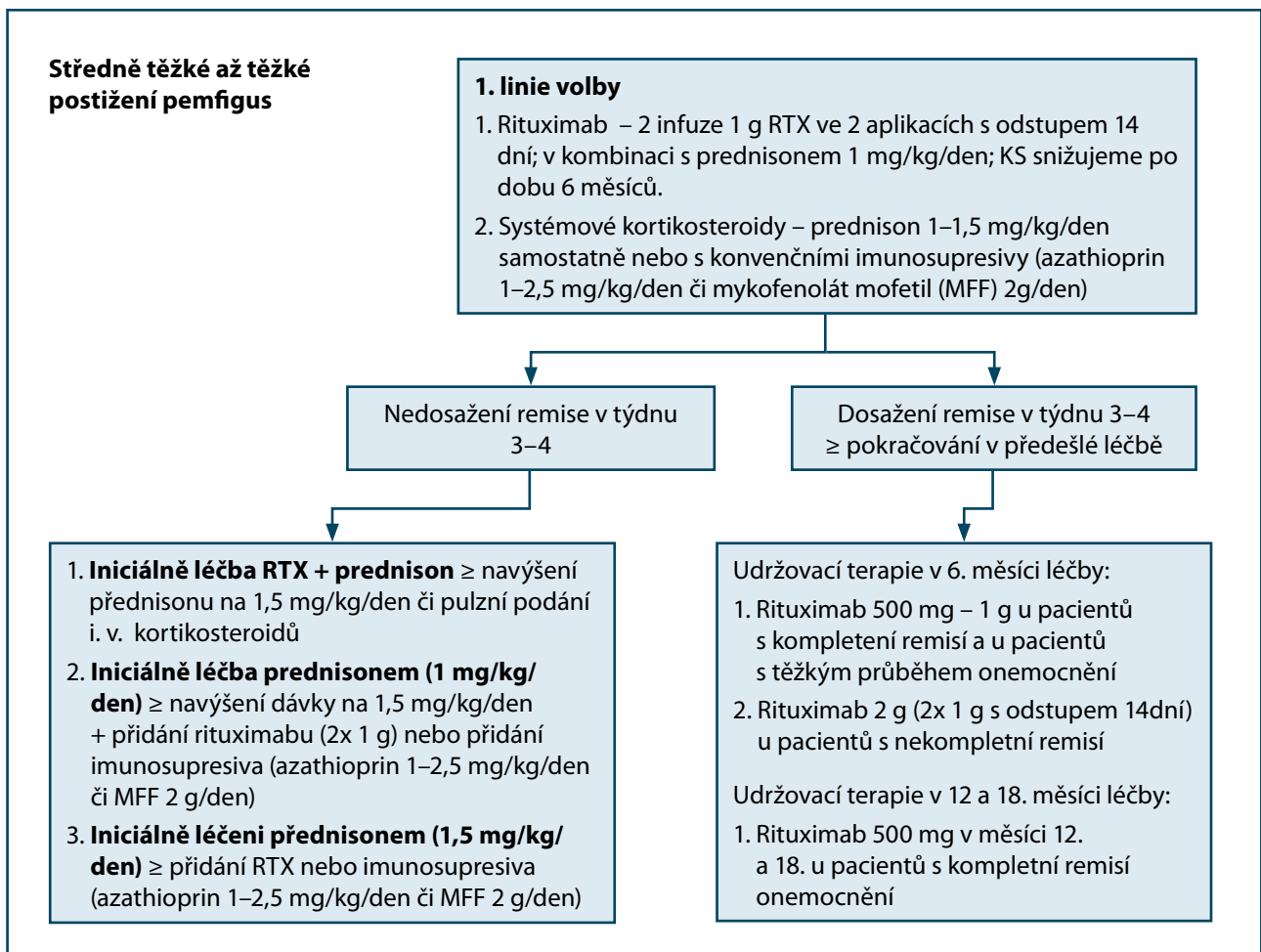


Schéma 2. Léčba u středně těžkého až těžkého postižení pemfigus vulgaris [13]

Pokud se nedosáhne remise onemocnění v týdnu 3.–4., je další možností pulzní podání kortikosteroidů (KS), konkrétně methylprednisolonu v dávce 0,5–1 g/den či dexamethason 100 mg/den. Výše uvedené parenterální KS jsou podávány ve třech po sobě následujících dnech v intervalu 3–4 týdnů do navození remise onemocnění. Výhodou pulzního podání parenterálních kortikosteroidů je možnost rychlejší detrakce prednisonu a navození rychlejší terapeutické odpovědi [14, 17].

Pokud ve 3.–4. týdnu dojde ke kontrole nad onemocněním při terapii rituximabem, pak v rámci udržovací terapie je doporučeno zopakovat v 6. měsíci léčby infuze s rituximabem (500 mg až 1 g) u pacientů v kompletní remisí. U pacientů s inkompletní remisí by mělo být zváženo podání opakované iniciální dávky rituximabu 2 g rozdělené do dvou dílčích infuzí aplikovaných se 14denním rozestupem. V 12. a 18. měsíci léčby je doporučeno zopakovat aplikaci 500 mg rituximabu u pacientů v kompletní remisí a rovněž je vhodné monitorování hladiny antidesmogleinových protilátek a CD19 pozitivních B lymfocytů á 6 měsíců [13].

Rituximab je anti-CD20 protilátka, která je v současné době dle doporučených postupů EADV/EDF 2020 řazena k léčivům první volby léčby PV.

Před zahájením léčby rituximabem je u pacienta nutno vyšetřit sérologii hepatitid (zejména HBsAg, anti-HBs, anti-HBc a anti-HCV), dále HIV, sérové hodnoty imunoglobulinů (zejména IgM, IgG a IgA pro možný rozvoj hypogamaglobulinemie), quantiFERON TB Gold test k vyloučení tuberkulózy a zhotovit RTG snímek srdce a plic, pokud nebyl zhotoven během posledních šesti měsíců. Vhodné je i vyšetření subpopulace lymfocytů se zaměřením na CD19 pozitivní B lymfocyty. Hladina CD19 pozitivních B lymfocytů se využívá i k monitorování rizika relapsu onemocnění po léčbě [15].

Absolutní kontraindikací k léčbě rituximabem je přecitlivělost na účinnou látku či její komponenty. Relativními kontraindikacemi jsou akutně probíhající infekce, zejména s těžkým průběhem, a akutní či dekompenzované chronické srdeční selhání [5].

Před podáním rituximabu je nutno pacienta premedikovat stran snížení rizika rozvoje infuzní reakce. V rámci premedikace jsou pacientovi 30 minut před plánovaným podáním infuze ordinována antihistaminika (p. o. či i. v.), acetaminofen (paracetamol) a glukokortikoidy (např. dexamethason 16 mg i. v. či methylprednisolon 80–125 mg i. v.) [16].

Nežádoucí účinky rituximabu mají často charakter infuzní reakce a objevují se v rozmezí 30–120 minut po vystavení pacienta léčivu. Infuzní reakce se projevuje bolestí hlavy, horečkou, zimnicí, zvýšeným pocením, exantémem, dušností, mírnou hypotenzí, nauzeou, pruritem, bolestmi svalů a zad, eventuálně mírnými známkami angioedému. Závažné infuzní reakce zahrnující anafylaxi či těžký bronchospasmus jsou vzácné [14].

Mezi další nežádoucí účinky rituximabu patří zvýšená náchylnost k infekcím a dekompenzace kardiovaskulárních onemocnění [5]. Lymfopenie je udávána jako jeden z nejčastějších nežádoucích účinků léčby rituximabem, v průměru trvá 6 měsíců. Kompletní úprava krevního obrazu se očekává 9–12 měsíců od ukončení léčby [19]. Závažné nežádoucí účinky terapie rituximabem nejsou však příliš časté a lék je povětšinou dobře tolerován.

U pacientů s PV refrakterním k výše uvedené terapii či u kontraindikace imunosuprese je vhodnou terapií aplikace intravenózních imunoglobulinů (IVIG), a to v dávce 2 mg/kg/cyklus (jeden cyklus je rozdělený do 2–4 dnů a opakuje se každé čtyři týdny do navození remise). Kontraindikací k léčbě IVIG je kompletní deficit IgA. IVIG mají imunomodulační a protizánětlivý efekt [11]. Mezi častější nežádoucí účinky, které zaznamenal až 10 % pacientů, patří nevolnost, bolest hlavy, únava a febrilie v návaznosti na infuzi. Tyto vedlejší účinky lze zmírnit zvýšenou hydratací před aplikací a po aplikaci IVIG, zpomalením rychlosti podávané infuze, analgetickou, antipyretickou medikací a antihistaminiky [9]. Jedná se o účinnou, bezpečnou, ale velmi nákladnou léčbu. Další možností léčby je např. imunoabsorpce [1, 20].

Zevní léčba u PV má pouze podpůrný význam. Při postižení sliznic je vhodné kombinovat gely s lokálními anestetiky a kortikosteroidy, na kožní eroze je vhodné aplikovat preparáty s antiseptickým a epitelizačním účinkem.

ZÁVĚR

Pacienti s PV vyžadují komplexní multioborovou péči. Pro riziko malnutrice při orálním postižení je nutná spolupráce s nutričním lékařem či terapeutem. Vhodná je spolupráce se stomatologem a psychologická podpora pacienta. Vzhledem k proměnlivé dynamice onemocnění, riziku relapsu a nutnosti pravidelných laboratorních kontrol je u pacientů indikována pravidelná a dlouhodobá dispenzarizace. Včasná nasazení rituximabu spolu s nízkými dávkami kortikosteroidů vede u velké části pacientů k dlouhodobé remisi. V současné době je k aplikaci rituximabu stále nutné schválení pojišťovnou. Při kontraindikaci imunosupresivní terapie či při selhání léčby je vhodnou velmi efektivní a bezpečnou alternativou podávání intravenózních imunoglobulinů [2, 20].

LITERATURA

1. ATZMONY, L., HODAK, E., LESHEM Y. A., et al. The role of adjuvant therapy in pemphigus: a systematic review and meta-analysis. *J Am Acad Dermatol*. 2015, 73(2), p. 264–271.
2. BAUM, S., SCOPE, A., BARZILAI, A. et al. The role of IVIg treatment in severe pemphigus vulgaris. *J Eur Acad Dermatol Venereol*. 2006, 20 (5), p. 548–552.
3. BYSTRYN, J. C., RUDOLPH, J. L. Pemphigus. *Lancet*, 2005, 366(9479), p. 61–73.
4. CHAMS-DAVATCHI, C., ESMAILI, N., DANESHPAZ-HOOH, M. et al. Randomized controlled open-label trial of four treatment regimens for pemphigus vulgaris. *J Am Acad Dermatol*, 2007, 57(4), p. 622–628.
5. EUROPEAN MEDICINES AGENCY (EMA) | MabThera (n.d.). European Medicines Agency (EMA). Dostupné na www: <https://www.ema.europa.eu/en/medicines/human/EPAR/mabthera#email>; cite 03. 12.2024.
6. HARMAN, K. E., BROWN, D., EXTON, L. S. et al. British Association of Dermatologists' guidelines for the management of pemphigus vulgaris. *Br J Dermatol*, 2017, 177(5), p. 1170–1201.
7. HÉBERT, V., BOULARD, C., HOUIVET, E. et al. Large international validation of ABSIS and PDAI pemphigus severity scores. *J. Invest. Derm.*, 2018, 139, p. 31–38.
8. HERTL, M., JEDLIČKOVÁ, H., KARPATI, S. et al. Pemphigus. S2 Guideline for diagnosis and treatment – guided by the European Dermatology Forum (EDF) in cooperation with the European Academy of Dermatology and Venereology (EADV). *J Eur Acad Dermatol Venereol*, 2015, 29(3), p. 405–414.
9. HOFFMANN, JOCHEN, H. O., ALEXANDER, H. ENK. "High-Dose Intravenous Immunoglobulin in Skin Autoimmune Disease." *Frontiers in immunology*, 2019,10, p. 1090.
10. IOANNIDES, D., LAZARIDOU, E., RIGOPOULOS, D. Pemphigus. *J Eur Acad Dermatol Venereol*, 2008, 22(12), p. 1478–1496.
11. JEDLIČKOVÁ, H. Autoimunitní puchýřnatá onemocnění: část I. Pemfigus. *Čes-slov Derm*, 2022, 97, 4, p. 144–155.
12. JOLY, P., BERNARD, P., BEDANE, C. et al. Centres de Référence des Maladies Bulleuses Auto-Immunes, Société Française de Dermatologie. Pemphigus: guidelines for the diagnosis and treatment [in French]. *Ann Dermatol Venereol*, 2011, 138(3), p. 252–258.
13. JOLY, P., HORVATH, B., PATSATSIS, A. et al. Updated S2K guidelines on the management of pemphigus vulgaris and foliaceus initiated by the european academy of dermatology and venereology (EADV). *J Eur Acad Dermatol Venereol*, 2020, 34(9), p. 1900–1913.

14. KASI, P. M., TAWBI, H. A., ODDIS, C. V., KULKARNI, H. S. Clinical review: Serious adverse events associated with the use of rituximab – a critical care perspective. *Crit Care*, 2012, 16(4), p. 231.
15. KODET, O., LACINA, L., PLZÁKOVÁ, Z. et al. Rituximab v léčbě pemphigus vulgaris – popis případu. *Čes-slov Derm*, 2020, 95, 3, p. 108–114.
16. LAUDATI, C., CLARK, C., KNEZEVIC, A. et al. Hypersensitivity Reactions: Priming Practice Change to Reduce Incidence in First-Dose Rituximab Treatment. *Clin J Oncol Nurs*, 2018, 22(4), p. 407–414.
17. MEURER, M. Immunosuppressive therapy for autoimmune bullous diseases. *Clin Dermatol.*, 2012, 30(1), p. 78–83.
18. MIHAI, S., SITARU, C. Immunopathology and molecular diagnosis of autoimmune bullous diseases. *J Cell Mol Med.*, 2007, 11(3), p. 462–481.
19. PLOSKER, G. L., FIGGITT, D. P. Rituximab. *Drugs*, 2003, 63, p. 803–843.
20. SHIMANOVICH, I., NITSCHKE, M., ROSE, C. et al. Treatment of severe pemphigus with protein A immunoadsorption, rituximab and intravenous immunoglobulins. *Br J Dermatol.*, 2008, 158(2), p. 382–388.

Prohlášení o střetu zájmů

Autoři v souvislosti s tématem práce v posledních 12 měsících nespolupracovali s žádnou farmaceutickou firmou.

Do redakce došlo dne 15. 12. 2024.

*Adresa pro korespondenci:
MUDr. Mirka Martincová
Klinika chorob kožních a pohlavních
Fakultní nemocnice Olomouc
Zdravotníků 248/7
779 00 Olomouc
e-mail: mirka.martincova@fnol.cz*