

Bolestivé papulopustuly a noduly ve vousích

Engelmann A., Pavlíček A. J., Sedlák M., Štork J., Kuklová I.

Dermatovenerologická klinika 1. LF UK a VFN
přednosta doc. MUDr. Ondřej Kodet, Ph.D.

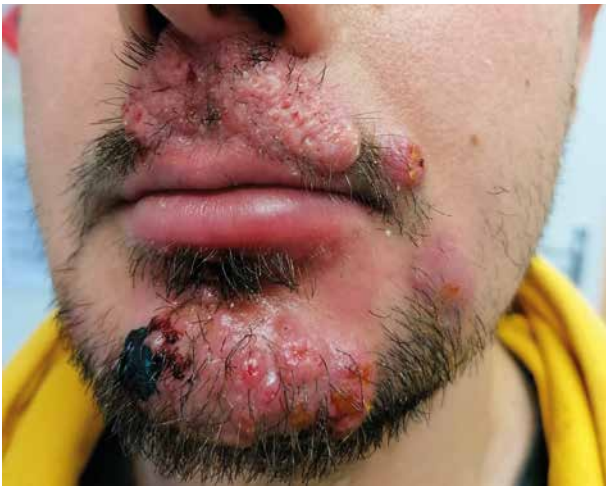Čes-slov Derm, 100, 2025, No. 1, p. 48–51

KLINICKÝ PŘÍPAD

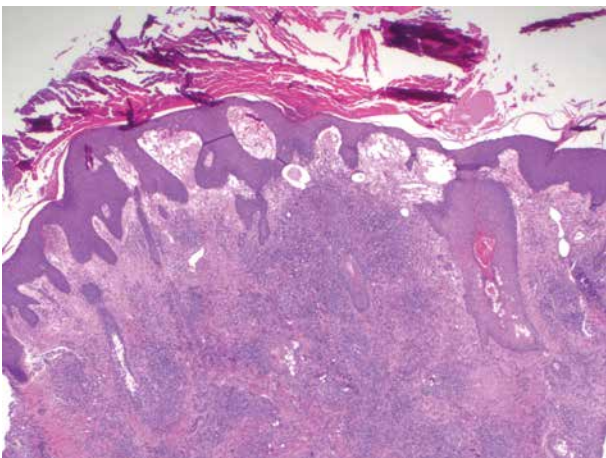
Pacientem byl 35letý homosexuálně orientovaný HIV negativní muž (MSM – „men who have sex with men“) bez významné rodinné anamnézy, léky trvale neužíval, alergiemi netrpěl. V osobní anamnéze udával sekundární syfilis a chlamydiovou faryngitidu. Dva měsíce před návštěvou naší ambulance se objevil bolestivý exantém v oblasti vousů. Pro podezření na virovou a bakteriální folikulitidu byl podán perorální acyklovir a amoxicilin/kyselina klavulanová bez efektu. Základ-

ní biochemické vyšetření a krevní obraz byly v normě. Hladiny komplementu a imunoglobulinů byly v normě, mírné zvýšení počtu CD3+ T lymfocytů: 85,6 (norma: 55,0–83,0) a CD3+CD8+: 46,7 (norma: 10,0–39,0) a snížení počtu CD19+ B lymfocytů: 3,1 (norma: 6,0–19,0) byly hodnoceny jako nevýznamné reaktivní změny.

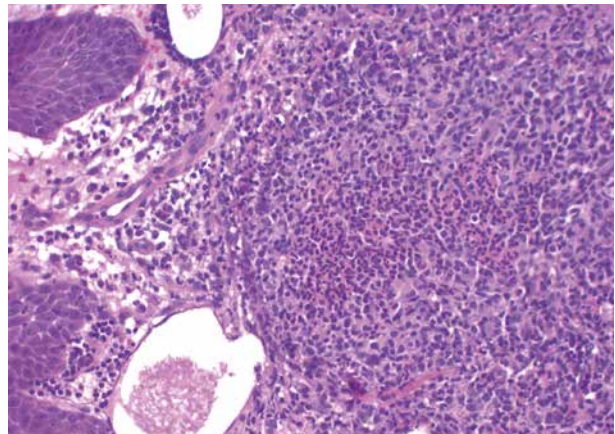
Při vyšetření na horním rtu a bradě byly patrné při palpaci extrémně bolestivé, splývající papulopustuly a noduly s hnisavou sekrecí (obr. 1). Jednotlivé vousy bylo možné snadno tahem uvolnit. Preaurikulární uzliny byly hmatné. Byla provedena biopsie z nodulu (obr. 2–4).



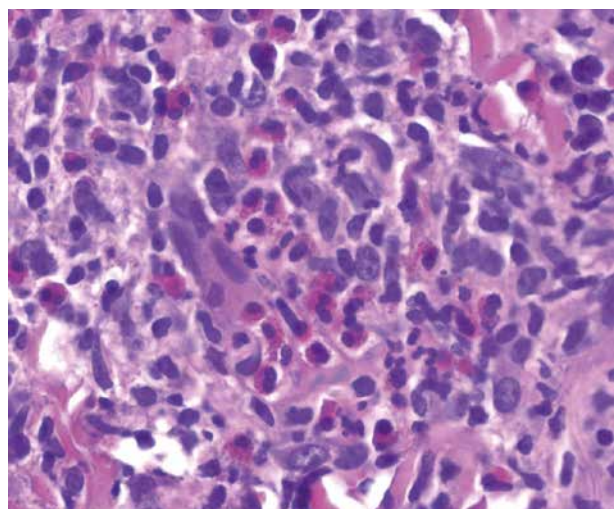
Obr. 1.



Obr. 2.



Obr. 3.



Obr. 4.

HISTOPATOLOGICKÝ NÁLEZ

(nodul na bradě)

Epidermis je nepravidelně akantotická krytá krustovskvou tvořenou parakeratotickou rohovou vrstvou, exsudátem a rozpadlým zánětlivým infiltrátem s neutrofilii. Celé zastížené korium (podkoží nezavazato) je prostoupeno místy splývavým infiltrátem z mononukleárních s hojnou účastí eozinofilů, v horních partiích patrné shluky neutrofilů, místy vícejaderné makrofágy. Přesahuje laterální i spodní okraj excize. Houbové struktury metodou PAS neprokázány, barvení na BK a metodou Gram je negativní, barvení metodou Giemsa je bez pozoruhodností.

Závěr: Nález je slučitelný s diagnózou chronické pyodermie.

Mykologické vyšetření

(brada)


Mikroskopicky (KOH): negativní.

Kultivačně: nízké zrnité bělavé kolonie s karmínově červenou spodinou (obr. 5). V mikroskopickém nálezu z kultury jsou kulovité mikrokonidie a četná spirální vlákna (obr. 6). Závěr: *Trichophyton mentagrophytes*.

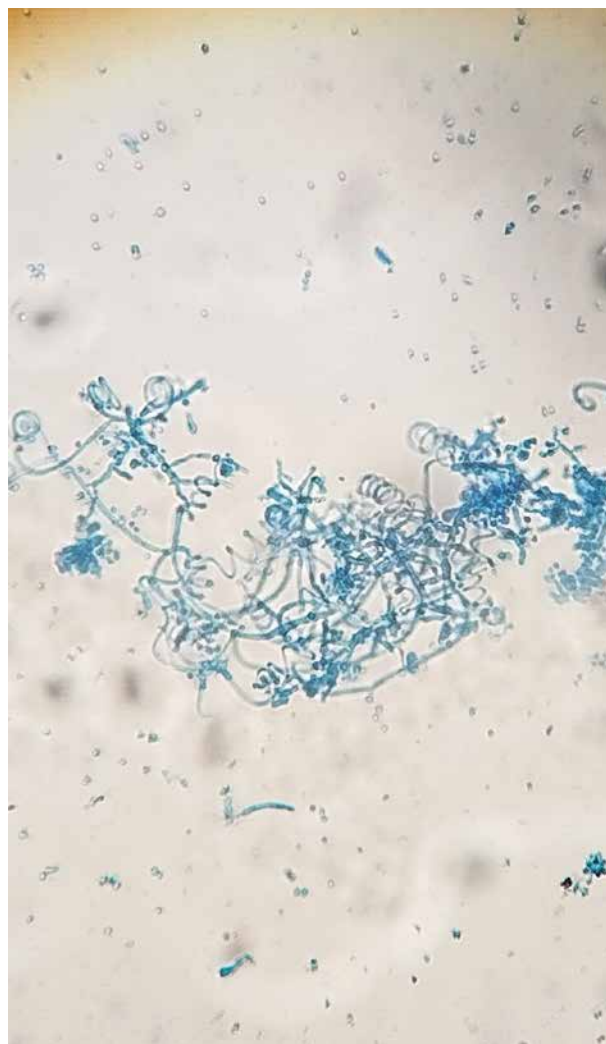Genotypizace: *Trichophyton mentagrophytes* genotyp VII.

Závěr

Tinea barbae vyvolaná *Trichophyton mentagrophytes* genotyp VII (TMG VII).

**Obr. 5.** *Trichophyton mentagrophytes*

Kultivačně: nízké zrnité bělavé kolonie s karmínově červenou spodinou.

**Obr. 6.** V mikroskopickém nálezu z kultury jsou kulovité mikrokonidie a četná spirální *Trichophyton mentagrophytes***PRŮBĚH**

Při kontrolním vyšetření celého kožního povrchu bylo přítomno i anulární erytematoskvamózní ložisko s několika folikulárními pustulami na pravé hýždě. Bakteriologické vyšetření bylo negativní. Při vyšetření sexuálního partnera byla patrná méně zánětlivá, mnohočetná, anulární, erytematoskvamózní ložiska perianálně, pubogenitálně, na stehnech, tříselech, trupu a předloktích. Pacienti uvedli, že měli před čtyřmi měsíci pohlavní styk s náhodnými MSM během dovolené v Itálii. Ve své domácnosti nechovali žádná zvířata. Oba pacienti neměli známky tinea pedis nebo tinea unguium.

Tinea barbae byla klinicky a mykologicky vyléčena po 7 týdnech užívání perorálního itraconazolu v počáteční dávce 400 mg denně, po týdnu došlo k výraznému zlepšení nálezu a dávka byla snížena na 200 mg denně. Léze u sexuálního partnera vymizely po 5 týdnech léčby itraconazolem v dávce 200 mg denně. Lokálně byli oba muži léčeni 1% krémem s ciclopiroxolaminem.

DISKUSE A STRUČNÝ PŘEHLED

Bolestivé papulopustuly a noduly ve vousích – tinea barbae vyvolaná *Trichophyton mentagrophytes* genotyp VII přenesená pohlavním stykem

Tinea barbae (sycosis barbae parasitaria) je vzácná dermatofytóza postihující vousatou část obličeje a krku. Zánětlivá forma se projevuje folikulárními pustulami a abscesy, z nichž lze snadno epilovat jednotlivé vousy. Tato forma tinely byla mnohem častější v době, kdy nebyly dostupné jednorázové holící prostředky (barber's itch). V současnosti bývá spojena s kontaktem s domácími zvířaty (chovatelé zvířat, veterináři) nebo vzniká ve spojitosti s lokální terapií kortikosteroidy. Nejčastějšími kauzálními činiteli jsou *Trichophyton rubrum*, *Microsporum canis*, *Trichophyton mentagrophytes*, *Trichophyton tonsurans* a *Trichophyton verrucosum* [1]. Nejnovější důkazy naznačují možnost sexuálního přenosu tinea barbae zejména v populaci MSM vyvolanou nedávno popsáním genotypem *T. mentagrophytes* – TMGVII [7]. Dlouhodobý kontakt kožních povrchů při sexuálním styku může podpořit přímý přenos infekce podobně, jako v případě bojových sportů (tinea gladiatorum).

Hypotéza o možném sexuálním přenosu dermatofytů se poprvé objevila v roce 2002, jednalo se o tineu v tříselech u prostitutek. Několik případů bylo spojeno se sexuálními kontakty během cest do jihovýchodní Asie. V roce 2016/2017 bylo v Berlíně hlášeno 37 případů u mužů i žen, další případy byly hlášeny z Itálie [3]. V letech 2021–2022 bylo v Paříži zjištěno 13 případů TMGVII výhradně u mužů, 12 z nich byli MSM, 7 bylo HIV-pozitivních, dva měli vysoce zánětlivou formu tinea barbae [7].

Ačkoli je *T. mentagrophytes* považován za zoofilní druh, nebyl u TMGVII zjištěn přenos ze zvířat na člověka a tento genotyp nebyl dosud diagnostikován v dětské populaci. Znalost genotypu může lékaři pomoci identifikovat zdroj infekce a pravděpodobný způsob přenosu. Při zjištění sexuálně přenosné dermatofytózy je žádoucí doporučit vyšetření ostatních původců STI a zavést preventivní opatření. Naopak přítomnost kožních lézí u pacienta s rizikem STI může zvýšit pravděpodobnost pohlavně přenosné dermatofytózy [5].

Existuje devět různých genotypů *T. mentagrophytes*/*T. interdigitale* spojených s různým geografickým původem a zdrojem infekce [10]. Pro přesnou identifikaci je nutné použití molekulárních metod v kombinaci s morfologickými analýzami kultur [6].

Popisujeme dva případy sexuálně přenosné infekce TMGVII u dvou homosexuálně orientovaných partnerů. Naši pacienti splnili několik kritérií uvedených v literatuře, která naznačují vysokou pravděpodobnost sexuálního přenosu infekce [5]. Mezi důkazy svědčící pro sexuální přenos v tomto případě patří lokalizace kožních lézí na hýždích a v obličeji, identifikace podobných lézí u sexuálního partnera, anamnéza jiné sexuálně přenosné infekce (sekundární syfilis a chlamydiová infekce)

a absence známek tinea pedum nebo tinea unguium, které by mohly naznačovat autoinokulaci. Kožní léze se u obou pacientů objevily současně, což podporuje hypotézu o přenosu během pohlavního styku s náhodnými partnery během jejich pobytu v Itálii.

Diferenciální diagnostika tinely barbae zahrnuje bakteriální folikulitidu, akné, rosaceu, aktinomykózu a tuberkulózu. Nesprávná počáteční diagnóza vede k opožděnému zahájení antimykotické léčby a může vést k jizvení, alopecii a silné bolesti [8].

Dermatofyty mohou za určitých podmínek, jako jsou imunosupresivní stavy (vrozené nebo získané), způsobit hluboké a invazivní infekce. Diseminovaná dermatofytóza bývá spojována s lymfopenií, sníženými hladinami komplementu C3 a C4, nebo hypogamaglobulinémií [9]. U našich pacientů žádný z těchto stavů prokázán nebyl. V případech silně hnisající folikulitidy nemusí KOH testy vykazovat pozitivní výsledky a mycelium nemusí být prokazatelná ani v histopatologických vzorcích, což bylo potvrzeno jak v literatuře, tak v námi uváděném případě [9,12]. *Tinea barbae* se léčí perorálně podávanými antimykotiky, protože lokální antimykotika nepronikají dostatečně hluboko do vlasového folikulu.

SOUHRN

Bolestivé papulopustuly a noduly ve vousích – tinea barbae vyvolaná *Trichophyton mentagrophytes* genotyp VII přenesená pohlavním stykem

Autoři popisují případ 35letého HIV negativního muže s vysoce zánětlivou (kerion-like) formou tinea barbae přenesenou pohlavním stykem. Jeho sexuální partner měl méně zánětlivou formu tinea corporis lokalizovanou převážně perianálně, pubogentálně a v tříselech. U obou mužů byl kultivačním a molekulárně-genetickým vyšetřením prokázán *T. mentagrophytes* genotyp VII. Jedná se o nedávno popsáný genotyp s možnou adaptací nebo mutací usnadňující přenos z člověka na člověka, včetně sexuálního kontaktu. *Tinea barbae* byla klinicky a mykologicky vyléčena po 7 týdnech užívání perorálního itraconazolu.

Klíčová slova: tinea barbae – tinea genitalis – sexuální přenos – *Trichophyton mentagrophytes* genotyp VII

SUMMARY

Painful Papulopustules and Nodules in the Beard - Tinea Barbae Caused By Sexually Transmitted *Trichophyton Mentagrophytes* Genotype VII

The authors describe the case of a 35-year-old HIV-negative man with a highly inflammatory (kerion-like) form of sexually transmitted tinea barbae. His sexual partner had a less inflammatory form of tinea corporis localized predominantly perianally, pubogenitally and in the groin. Both men were found to have *T. mentagrophytes* genotype VII by culture and molecular gene-

tic testing. This is a recently described genotype with a possible adaptation or mutation facilitating human-to-human transmission, including sexual contact. *Tinea barbae* was clinically and mycologically cured after 7 weeks of oral therapy with itraconazole.

Key words: *Tinea barbae* – *Tinea genitalis* – sexual transmission – *Trichophyton mentagrophytes* genotype VII

LITERATURA

- BONIFAZ, A., RAMÍREZ-TAMAYO, T., SAÚL, A. *Tinea barbae* (*tinea sycosis*): experience with nine cases. *J Dermatol.*, 2003, 30(12), p. 898–903.
- BORAL, H., DURDU, M., ILKIT, M. Majocchi's granuloma: current perspectives. *Infect Drug Resist.*, 2018, 11, p. 751–760.
- BORTOLUZZI, P., AROMOLO, I. F., DERLINO, F., MARZANO, A. V., PEREGO, G. *Tinea barbae* caused by *T. mentagrophytes* genotype VII, an emerging sexually transmitted infection among Men who have Sex with Men: A report from Milan, Italy. *J Eur Acad Dermatol Venereol.*, 2024, Published online. doi:10.1111/jdv.20395.
- DE HOOG, G. S., DUKIK, K., MONOD, M. et al. Toward a novel multilocus phylogenetic taxonomy for the dermatophytes. *Mycopathologia.*, 2017, 182(1–2), p. 5–31.
- DELLIÈRE, S., JABET, A., ABDOLRASOULI, A. Current and emerging issues in dermatophyte infections. *PLoS Pathog.*, 2024, 20(6), p. e1012258.
- FRÍAS-DE-LEÓN, M. G., MARTÍNEZ-HERRERA, E., ATOCHE-DIÉGUEZ, C. E., CESPÓN, J. L. G., URIBE, B., ARENAS, R., RODRÍGUEZ-CERDEIRA, C. Molecular identification of isolates of the *Trichophyton mentagrophytes* complex. *Int J Med Sci.*, 2020, 17(1), p. 45–52.
- JABET, A., BÉROT, V., CHIARABINI, T., DELLIÈRE, S., BOSSHARD, P. P., SIGUIER, M., TUBIANA, R., FAVIER, M., CANESTRI, A., MAKHLOUFI, S., NOUCHI, A., DE RISI-PUGLIESE, T., BOQUEL, F., CRÉMER, G., KHOURY, R., SIDALI, O., HAMANE, S., BENDERDOUCHE, M., PALOUS, M., CHASSET, F., GRÄSER, Y., HUBKA, V., FEKKAR, A., HENNEQUIN, C., PIARROUX, R., NORMAND, A. C., MONSEL, G. *Trichophyton mentagrophytes* ITS genotype VII infections among men who have sex with men in France: An ongoing phenomenon. *J Eur Acad Dermatol Venereol.*, 2024, Published online. doi:10.1111/jdv.20439.
- LUCHSINGER, I., BOSSHARD, P. P., KASPER, R. S., REINHARDT, D., LAUTENSCHLAGER, S. *Tinea genitalis*: a new entity of sexually transmitted infection? Case series and review of the literature. *Sex Transm Infect.*, 2015, 91(7), p. 493–496.
- MØLENBERG, D., DELEURAN, M., SOMMERLUND, M. Connubial *tinea gladiatorum* due to *Trichophyton mentagrophytes*. *Mycoses.*, 2010, 53(6), p. 533–534.
- NENOFF, P., SCHUBERT, K., JARSUMBECK, R., UHRLAS, S., KRÜGER, C. *Tinea genitalis profunda* durch *Trichophyton mentagrophytes* nach Ägypten-Reise. *Akt Dermatol.*, 2017, 43(04), p. 146–153.
- NENOFF, P., VERMA, S. B., VASANI, R. et al. The current Indian epidemic of superficial dermatophytosis due to *Trichophyton mentagrophytes* – A molecular study. *Mycoses.*, 2019, 30(12), p. 898–903.
- SINGH, S., SONDHI, P., YADAV, S., ALI, F. *Tinea barbae* presenting as kerion. *Indian J Dermatol Venereol Leprol.*, 2017, 83(6), p. 741.

Poděkování

Autoři děkují MUDr. Mgr. Vítu Hubkovi, Ph.D., z Katedry botaniky PřF UK a z Mikrobiologického ústavu Akademie věd ČR za genotypizaci kmenů *Trichophyton mentagrophytes*.

Do redakce došlo dne 20. 1. 2025.

Adresa pro korespondenci:

MUDr. Anna Engelmann

Dermatovenerologická klinika 1. LF UK a VFN

U Nemocnice 499/2

128 00 Praha 2

e-mail: Anna.Engelmann@vfn.cz

EDIČNÍ PLÁN

Česko-slovenská dermatologie, 100. ročník, rok 2025

Číslo 2: Psoriáza, systémový zánět

Číslo 3: Potravinové alergie

Číslo 4: Malé molekuly v dermatologii

Číslo 5: Ekzém rukou

Číslo 6: Kontaktní alergie