

Vícečetné modravé papuly u dcery a matky. Stručný přehled

Důra M., Plzáková Z., Štork J.

Dermatovenerologická klinika 1. LF UK a VFN
přednosta prof. MUDr. Jiří Štork, CSc.

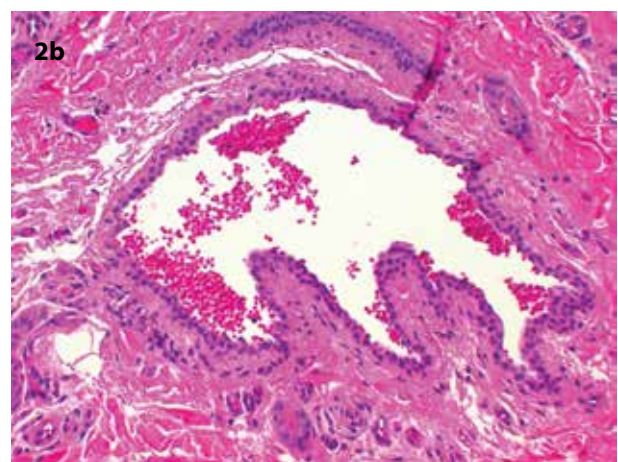
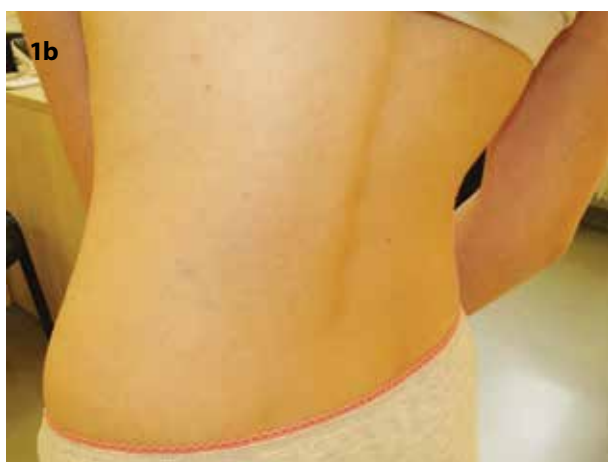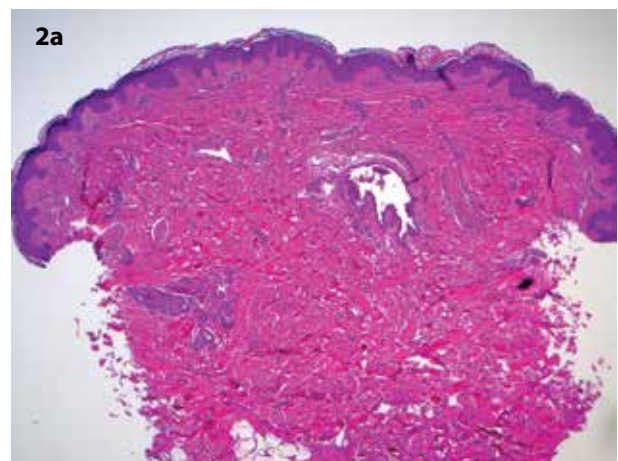
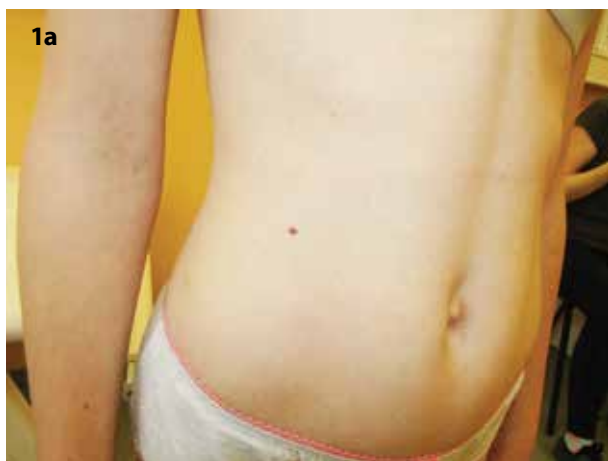Čes-slov Derm, 99, 2024, No. 4, p. 174–178

KLINICKÝ PŘÍPAD

Pacientkou byla 11letá dívka bez významné osobní anamnézy, léky trvale neužívala, alergiemi netrpěla. V rodinné anamnéze figurovala psoriáza u matky.

V 8 letech věku se na kůži trupu začaly tvořit jednotlivé drobné modravé projevy. Subjektivně nečinily žádné obtíže. V poslední době nové projevy nepřibývaly.

Klinicky byly přítomné hmatné kompresibilní modravě prosvítající agminované papuly průměru do 3 mm na břicho vpravo v počtu asi 10, na zádech lumbálně vlevo v počtu asi 7, ojediněle na levém stehně a po jedné lézi pak na břicho vlevo a na zádech v oblasti levé lopatky (obr. 1a, 1b). V klinické diferenciální diagnostice jsme zvažovali vaskulární malformaci či mnohočetné modré névy. Provedena byla totální excize jedné papuly na levém stehně s cílem upřesnit povahu projevů.



Obr. 1a, 1b. Klinický obraz GVM u 11leté pacientky
a – břicho vpravo, **b** – záda vlevo

Obr. 2a, 2b. Histopatologický obraz glomangiomu (hematoxylin a eozin)

a – původní zvětšení 40x, **b** – původní zvětšení 200x

HISTOPATOLOGICKÝ NÁLEZ

V centru excize ve středním koriu byl patrný cévní prostor s obsahem erytrocytů vystlaný endoteliemi lemovanými 1 až 2 řadami malých okrouhlých pravidelných buněk s úzkou eozinofilní cytoplasmou (obr. 2a, 2b na s. 174). Při dalším zpracování vzorku se léze vykrájela a nebylo již možné provést imunohistochemické vyšetření.

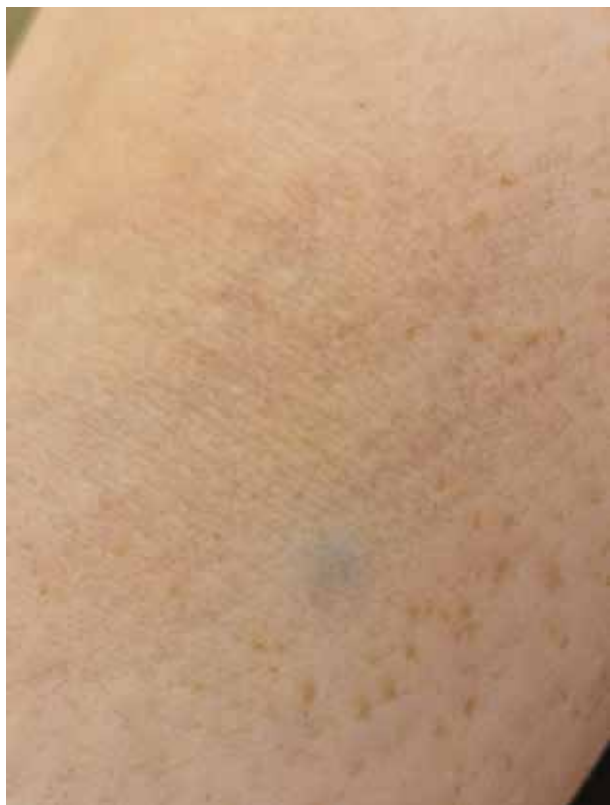Závěr

Glomangiom v rámci glomuvenózní malformace.

PRŮBĚH

Pacientka absolvovala sonografii břicha a měkkých tkání stěny břišní k vyloučení postižení podkoží a orgánů dutiny břišní. Sonografie nevykázala žádné ložiskové změny.

Při klinickém vyšetření byly i u matky pacientky identifikovány dvě palpačně bolestivé modravé papuly na levém předloktí a ojedinělé drobnější projevy v dekoltu (obr. 3). Provedena byla excize jednoho projevu z předloktí. Histopatologický nálezn byl identický s nálezem u dcery. Rodina byla poučena o povaze tohoto onemocnění, které pro její členy neskýtá žádná závažná zdravotní rizika. Z tohoto důvodu jsme neprováděli genetické vyšetření, které by nemělo vliv na další te-



Obr. 3. Klinický obraz projevu na předloktí u matky pacientky

rapeutický postup. Genetické poradenství bude v budoucnu možno využít v případě zájmu pacientky o prekoncepční diagnostiku.

DISKUSE A STRUČNÝ PŘEHLED

Skupina nádorů z glomových buněk pochází z tzv. glomu či glomového tělíska (lat. *glomus* – klubko), tedy specifického termoreceptoru lokalizovaného v retikulárním koriu kůže tlustého typu, zejména dlaní a oblasti nehtů. Výjimku tvoří tzv. *glomus coccygeum*, tedy glomové tělísko konstantně přítomné při hrotu kostrče.

Tento termoreceptor je specifickou arteriovenózní anastomózou, složenou z aferentní arterioly, větvící se na několik preglomických arteriol. Odtud krev pokračuje do tzv. *Sucquetova-Hoyerova kanálu*. Tento kanál s nepravidelným lumen obsahuje ve své stěně modifikované, vysoce specifické hladkosvalové buňky, zvané glomové buňky [11]. Krev je z glomového tělíska odváděna sběrnou žílou.

Je však potřeba odlišit ještě jiná glomová tělíska, která, ač stejného názvu, představují paraganglia vyskytující se zejména v průběhu velkých cév (např. *glomus caroticum*) a náleží k sympatickému nervovému systému. Tato paraganglia pocházejí z neuroektodermu a skládají se ze specifických endokrinních buněk (feochromocytů) produkujících katecholaminy. Hrají roli specifických chemoreceptorů a s výše popsaným kožním termoreceptorem nemají žádný vztah.

Z histopatologického pohledu obsahují nádory z glomových buněk (*glomus tumory*) tři složky – glomové buňky, cévní struktury a hladký sval. V závislosti na predominantní složce jsou rozlišovány tři podtypy těchto nádorů – nejčastější (75 %) je *solidní glomus tumor* (s dominancí glomových buněk), ve 20 % se vyskytuje *glomangiom* (s dominancí cévních struktur) a nejméně častý (5 %) je *glomangiomyom* (s dominancí struktur cévních a hladkosvalových).

Klinicky se *glomus tumory* projevují jako záchvatovitě bolestivá, modravě prosvítající papula velikosti do 1 cm na kůži dlaní a chodidel, nejčastěji však v oblasti nehtového aparátu prstů rukou. Přítomna může být deformita nehtové ploténky. Bolestivost může být vyvolána taktilním podnětem či expozicí chladu. Další lokality, včetně sliznic, jsou vzácností [12]. Popsány byly extrémně raritní případy viscerálních *glomus tumorů* včetně *glomangiomů*, které nesouvisí s kožními projevy [1].

Glomus tumory se vyskytují ve stejné míře u žen i u mužů mladšího a středního věku. Jejich výskyt je většinou solitární. Mnohočetné *glomus tumory* jsou popisovány v asociaci s neurofibromatózou I. typu [3]. *Glomangiom* může vykazovat jak solitární, tak mnohočetný výskyt v rámci glomuvenózní malformace (viz dále).

V diagnostice se může uplatnit tzv. Loveho a Hildrethův test. Při Loveho testu je vytvářen tlak na

tumor tupým předmětem, u glomus tumoru je tento test bolestivý. Hildrethův test využívá turniket, aplikovaný např. na prst proximálně od tumoru. Tato artefciálně vyvolaná krátkodobá ischemie snižuje bolestivost glomus tumoru při Loveho testu [8].

Dermatoskopický obraz mimonehtového glomus tumoru vykazuje bezstrukturní homogenní nařívovělou či červenou barvu s lineárními cévami [2]. Cévní lakuny, typické pro hemangiomy, u glomus tumoru chybí.

Histopatologicky mají glomové buňky centrálně umístěná, pravidelná, okrouhlá jádra, bohatou eozinofilní cytoplasmu a viditelné buněčné kontury. Tyto buněčné hranice jsou zřejmé díky přítomnosti buněčné laminy kolem jednotlivých buněk, která je vizualizovatelná imunohistochemickým značením s kolagenem IV. Glomus tumory jsou většinou dobře ohraničené, nepouzdřené. Vzácně mohou vykazovat infiltrativní vlastnosti. Ve vzácných případech může mít stroma nádoru myxoidní charakter. V závislosti na podtypu glomus tumoru (viz výše) nacházíme v různé míře zastoupené cévní struktury, perivaskulárně lokalizované skupiny glomových buněk a hladký sval.

Glomus tumory vykazují imunohistochemickou pozitivitu SMA (Smooth Muscle Actin – hladkosvalový aktin), svalově specifického aktinu, kolagenu IV, h-caldesmonu, calponinu, CD57 a vimentinu. Konstantně negativní jsou cytokeratiny, desmin a S100.

Jako tzv. *symplastický glomus tumor* se označuje glomus tumor s přítomností výrazných jaderných atypií bez mitóz, jehož biologická povaha se neodlišuje od klasického glomus tumoru. Oproti tomu, *maligní glomus tumor* se histopatologicky vyznačuje infiltrativními vlastnostmi, přítomností výrazných jaderných atypií a mitóz včetně atypických mitotických figur. Pro nejisté případy je vyčleněn termín *glomus tumor nejistého maligního potenciálu*.

Glomuvenózní malformace (GVM, syn. familiární glomangiomy či glomangiomatóza) je vzácná cévní anomálie s definovanou genetickou abnormalitou, vyznačující se výskytem vícečetných kožních glomangiomů.

ISSVA (International Society for the Study of Vascular Anomalies) řadí GVM do podskupiny jednoduchých venózních vaskulárních malformací, z této skupiny je GVM nejčastější abnormalitou [10]. Celkový pohled na aktuální klasifikaci vaskulárních anomálií (nádorů a malformací) dle ISSVA z roku 2018 udává schéma 1.

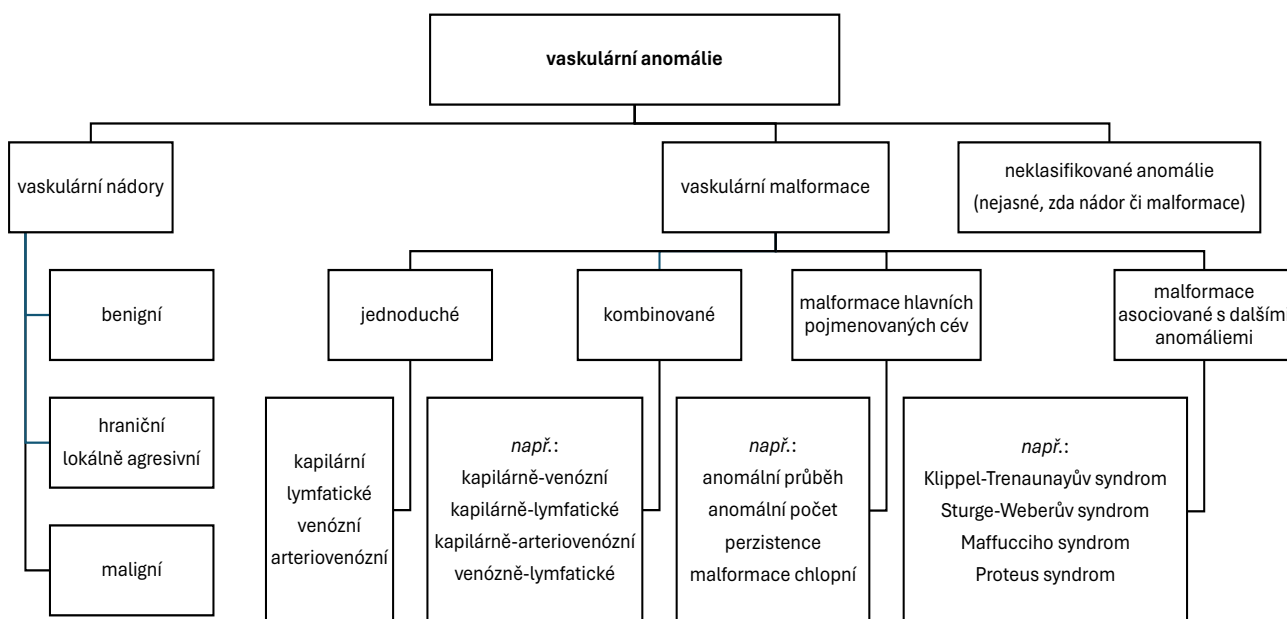
Klinicky se GVM vyznačuje vícečetnými, tužšími, růžovými či modravými papulami až noduly, přítomnými již při narození či vznikajícími v útlém dětském věku. Léze mohou být hyperkeratotické. Projevy nejsou zcela kompresibilní a mohou být palpačně citlivé. Záchvatovitá bolestivost však pro glomangiomy (na rozdíl od solidního glomus tumoru) není typická. Nacházejí se (opět na rozdíl od solidního glomus tumoru) na trupu a končetinách. Jejich distribuce může být diseminovaná, lokalizovaná či segmentální.

Vzácnou variantou je tzv. plakovitá („plaque-type“) GVM, která může být jak sporadická, tak familiární [5]. Objevuje se již u novorozenců. Léze se rychle rozšiřuje do velikosti ložiska až plochy, která může následně postihovat i značnou část kožního povrchu.

Při GVM nedochází k poškození vnitřních orgánů. Maligní transformace glomangiomu nebyla popsána.

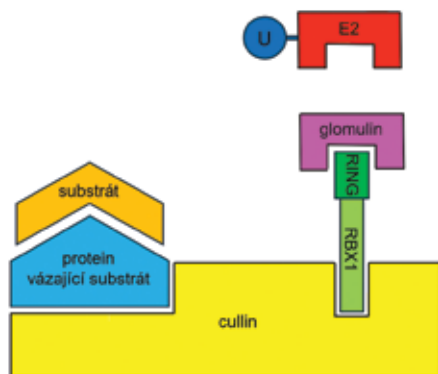
GVM je způsobena mutací genu *GLMN*, lokalizovaného v lokusu 1p22.1. Tento gen kóduje protein glomulin, který je součástí komplexu sehrávajícího klíčovou úlohu v procesu známém jako ubikvitinace. Při tomto procesu jsou již nepotřebné proteiny v buňce označeny malým proteinem ubikvitinem a následně zlikvidovány v „molekulárním mlýnku“ zvaném proteazom. „Molekulárním lešením“ tohoto komplexu je protein cullin, který přibližuje protein vázající nepotřebný sub-

Schéma 1. Klasifikace vaskulárních anomálií dle ISSVA (International Society for the Study of Vascular Anomalies) z roku 2018

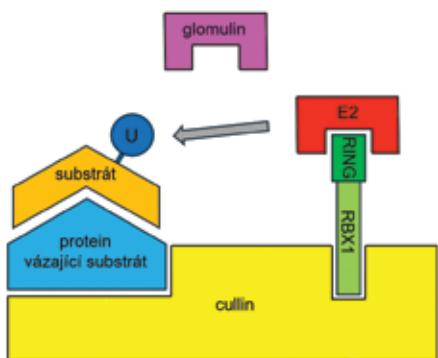


strát k proteinu RBX1. Protein RBX1 obsahuje doménu RING, na kterou se váže protein glomulin. Při vazbě glomulinu na protein RBX1 je blokována ubikvitinace substrátu enzymem E2. Při uvolnění glomulinu je proces ubikvitinace umožněn [7]. Proteinový substrát označený ubikvitinem je následně rozštěpen v proteazomu na jednotlivé oligopeptidy. Průběh tohoto procesu udává schéma 2a–c.

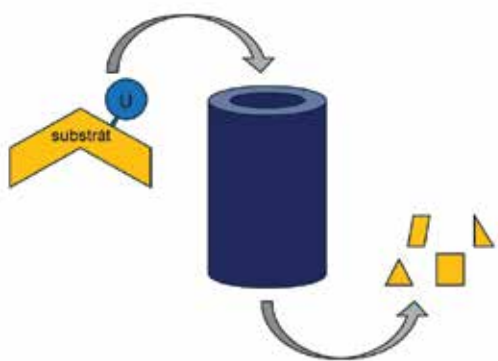
Tento výše popsaný proces je kromě jiného nezbytný pro správnou formaci cév. V případě mutace genu pro glomulin, způsobující ztrátu jeho funkce, je proces ubi-



a



b



c

Schéma 2a–c. Role glomulinu v ubikvitinaci nepotřebného proteinu (blíže viz text)

kvitinace odblokován a zvýšené množství substrátu je likvidováno v proteazomu. Detailní role glomulinu ve vzniku GVM však dosud není v plné míře vysvětlena.

Projevy GVM vznikají pravděpodobně v místech, kde došlo k tzv. druhému zásahu („second hit mutation“), a tudíž došlo k poruše i druhé alely genu pro glomulin. Tento somatický druhý zásah je nejčastěji způsoben tzv. získanou uniparentální isodisomií, při níž dochází ke ztrátě normální alely a duplikaci mutované alely.

I v případě GVM byly popsány případy tzv. mozaicismu 2. typu [6]. V těchto případech vzniká difúzní postižení s lokalizovanou akcentací v určitém segmentu. Podstatou mozaicismu 2. typu je druhý zásah v časně fázi embryogeneze u embrya již nesoucího na jedné alele germinální heterozygotickou mutaci. Druhým zásahem dojde na druhé alele k somatické postzygotické mutaci. Touto mutací vzniknou v embryu dvě buněčné linie, z nichž ta, zasažená dvěma mutacemi, vytvoří závažnější příznaky choroby s lineárním uspořádáním podél Blaschkových linií. Princip vzniku mozaicismu 1. a 2. typu v embryu udává schéma 3.

Vzhledem k akcentaci projevů na břiše vpravo u naší pacientky nelze vyloučit mozaicismus 2. typu i ve výše popsané kazuistice.

GVM se dědí autozomálně dominantně, míra klinické expresivity stran počtu a velikosti lézí je však velmi variabilní i v rámci jedné rodiny nesoucí stejnou mutaci. Dosud bylo v literatuře popsáno asi 200 rodin. Prekoncepční diagnostika je možná v případě, že je u konkrétní rodiny známa kauzální mutace genu pro glomulin.

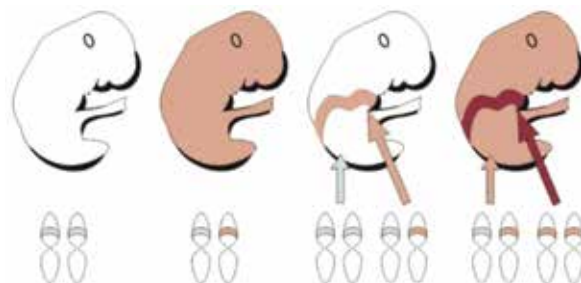


Schéma 3. Vznik mozaicismu 1. a 2. typu u autozomálně dominantní choroby

- a – Zdravé embryo tvořené buňkami s nemutovaným genem na obou jeho alelách.
- b – Embryo, jehož veškeré buňky nesou zárodečnou mutaci na jedné alele genu. K postižení tedy dochází v celém embryu.
- c – Embryo se dvěma populacemi buněk – zdravými a postiženými mutací na jedné alele genu. Postižené buňky mají segmentální uspořádání, v kterém dochází ke klinickým projevům. **Jedná se o mozaicismus 1. typu.**
- d – Embryo se dvěma mutovanými populacemi buněk – buňkami nesoucími mutaci na jedné alele genu a buňkami s mutací na obou jeho alelách se segmentálním uspořádáním. K postižení tedy dochází v celém embryu, avšak v určitém segmentu je postižení závažnější. **Jedná se o mozaicismus 2. typu.**

(upraveno dle [9])

V klinické diferenciální diagnostice zvažujeme mnohočetné modré névy (včetně jejich eruptivní a agminované formy), adnexální nádory (např. hidrocystom či spiradenom) a venózní malformace (zejména tzv. syndrom mnohočetných kožních a slizničních venózních malformací a „blue rubber bleb nevus syndrome“, který postihuje i gastrointestinální trakt).

V histopatologické diferenciální diagnostice zvažujeme další benigní perivaskulární nádory, jakými jsou myoepiteliom či myopericytom, a méně časté typy hemangiomů.

Terapie GVM většinou není nutná. Uplatnit se může klasická excize, v případech větších lézí plastickochirurgický výkon. Při inkompletní resekci mohou glomus tumory recidivovat. Recidivy jsou častější u tumorů s histopatologicky infiltrativními vlastnostmi [4]. Pro izolované projevy byla s úspěchem vyzkoušena laseroterapie a skleroterapie. Farmakologická terapie GVM není známa.

SOUHRN

Vícečetné modravé papuly u dcery a matky – glomuvenózní malformace. Stručný přehled

Autoři popisují případ mnohočetných glomangiomů v rámci glomuvenózní malformace u 11leté pacientky. Identické projevy se v menším počtu nacházely diseminovaně i u matky pacientky. Článek uvádí komplexní pohled na problematiku nádorů pocházejících z glomových buněk. Vysvětlena je molekulárně-genetická podstata glomuvenózní malformace.

Klíčová slova: glomus tumor – glomangiomatóza – glomuvenózní malformace – mozaicismus 2. typu – histopatologie

SUMMARY

Multiple Bluish Papules in Daughter and Mother – Glomuvenous Malformation. Minireview

The authors describe a case of the multiple glomangiomas within the glomuvenous malformation in a 11-year-old female patient. The identical lesions in the lesser extent were present in patient's mother. The article discusses the complex view on the topic of the tumours originating from the glomus cells. The explanation of the molecular-genetic basis of the glomuvenous malformation is included.

Key words: glomus tumour – glomangiomatosis – glomuvenous malformation – type 2 mosaicism – histopathology

LITERATURA

1. ALMAGHRABI, A., ALMAGHRABI, N., AL-MAGHRABI, H. Glomangioma of the kidney: A rare case of glomus tumor and review of the literature. *Case Rep Pathol*, 2017, 2017, 7423642.
2. ÁLVAREZ-SALAFRANCA, M., BAÑULS, J., THOMAS, L. et al. Dermoscopy of glomus tumour: a cross-sectional study of 86 cases. *J Eur Acad Dermatol Venerol*, 2022, 36 (11), p. 2016–2024.
3. AQIL, N., GALLOUJ, S., MOUSTAIDE, K., MERNISSI, F. Z. Painful tumors in a patient with neurofibromatosis type 1: a case report. *J Med Case Rep*, 2018, 12 (1), p. 319.
4. CALONJE, E., BRENN, T., LAZAR, A. J. et al. *McKee's Pathology of the Skin*. 5th Edition. Amsterdam: Elsevier/Saunders, 2019, 2 vol., p. 1867–1869. ISBN 978-0-7020-6983-3.
5. CAVALLI, R., MILANI, G. P., CHELLERI, C., DONELLI, S., FOSSALI, E. F. Plaque-type glomuvenous malformations in a child. *Lancet*, 2015, 386 (10012), e61.
6. de la FUENTE, S., HERNÁNDEZ-MARTÍN, A., HAPPLE, R., TORRELO, A. Type 2 mosaicism in familial glomangiomas. *Actas Dermosifiliogr*, 2014, 105(5), p. 524–525.
7. DUDA, D. M., OLSZEWSKI, J. L., TRON, A. E. et al. Structure of a glomulin-RBX1-CUL1 complex: inhibition of a RING E3 ligase through masking of its E2-binding surface. *Mol Cell*, 2012, 47(3), p. 371–382.
8. HRŇA, Š., KODET, O., BUCIFALOVÁ, M., ŠTORK, J. Klinický případ: Bolestivá lividní rezistence. *Čes-slov Derm*, 2016, 91, 6, p. 288–290.
9. KOUZAK, S. S., MENDES, M. S., COSTA, I. M. Cutaneous mosaicisms: concepts, patterns and classifications. *An Bras Dermatol*, 2013, 88(4), p. 507–517.
10. KUNIMOTO, K., YAMAMOTO, Y., JINNIN, M. ISSVA classification of vascular anomalies and molecular biology. *Int J Mol Sci*, 2022, 23(4), p. 2358.
11. MOGHADDAM, A. S., REISSIG, L. F., GEYER, S. H., WENINGER, W. J. Arterio-venous anastomoses of the Sucquet-Hoyer type: complexity and distribution in the human dermis. *Microsc Microanal*, 2024, 30(2), p. 334–341.
12. SÁNCHEZ-ROMERO, C., OLIVEIRA, M. E. P., CASTRO, J. F. L., CARVALHO, E. J. A., ALMEIDA, O. P., PEREZ, D. E. D. C. Glomus tumor of the oral cavity: report of a rare case and literature review. *Braz Dent J*, 2019, 30(2), p. 185–190.

Do redakce došlo dne 8. 7. 2024.

Adresa pro korespondenci:
MUDr. Miroslav Důra, Ph.D.

Dermatovenerologická klinika 1. LF UK a VFN
U Nemocnice 499/2
128 00 Praha 2
e-mail: miroslav.dura@vfn.cz