

## Červená uzlovitá lézia nad Achillovou šľachou

Szép Z.<sup>1,2</sup>, Rychlý B.<sup>2</sup>, Marek V.<sup>3</sup>

<sup>1</sup>Katedra dermatovenerológie LF SZU a výučbové centrá Onkologický ústav sv. Alžbety s. r. o., Bratislava a Dermatovenerologická klinika LF SZU a FNsP Trnava

vedúci katedry a prednosta kliniky doc. MUDr. Zoltán Szép, PhD., MPH

<sup>2</sup>Unilabs Slovensko s. r. o., Diagnostické centrum patológie, Bratislava vedúca oddelenia prim. MUDr. Iveta Mečiarová, PhD.

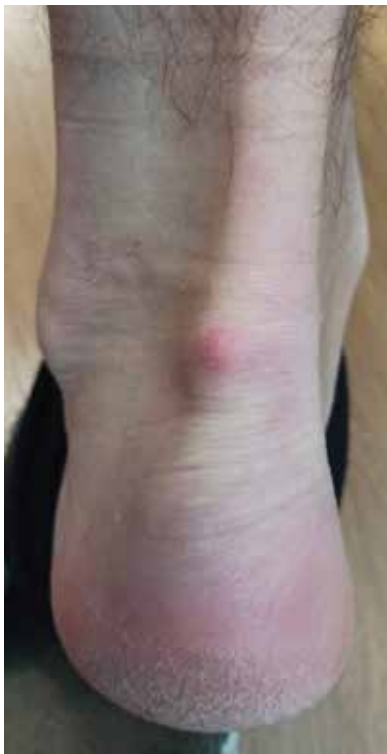<sup>3</sup>Klinika onkologickej chirurgie LF UK a Onkologického ústavu sv. Alžbety s. r. o., Bratislava prednosta Dr. h.c. prof. MUDr. Štefan Durdík, PhD., MHA, MPH

*Čes-slov Derm, 98, 2023, No. 6, p. 300–302*

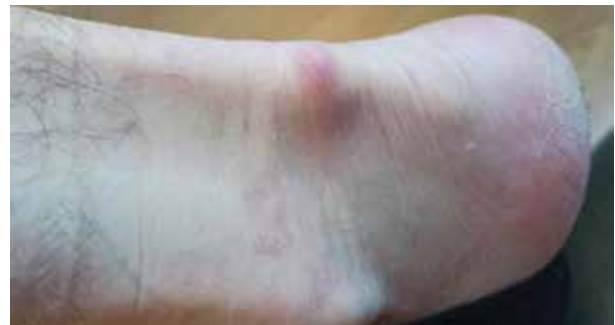### KLINICKÝ PRÍPAD

Pacientom bol 45-ročný muž, jeho rodinná a osobná anamnéza boli bez pozoruhodností, v peľovej sezóne bral perorálne antihistaminiká pre alergickú rinitídu. Pracoval v kancelárii, vo voľnom čase sa desaťročia venoval turistike. Posledný pol rok pozoroval postupný vznik červenej uzlovitej lézie nad ľavou Achillovou šľachou. Lézia bola palpačne citlivá a pri chôdzi bolestivá. Lokálna a celková liečba voľne predajnými nesteroidnými antiflogistikami nevedla k zlepšeniu nálezu. Pri klinickom vyšetrení bola prítomná dermálne lokalizovaná nepresne ohraničená uzlovitá lézia, veľkosti 1 x 1 cm, svetločervenej farby, pružnej konzistencie, bez fluktuácie a secernácie (obr. 1, 2). Ultrazvukové vyšetrenie

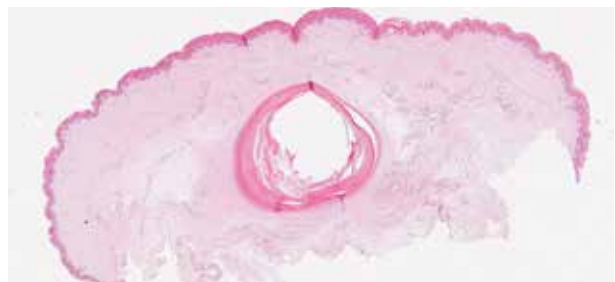opísalo dermálne až subkutánne lokalizované hypoechogénne ložisko veľkosti do 6 mm s anechogénnym lemom, väzba na Achillovu šľachu nebola viditeľná. Indikovaný bol chirurgický výkon, lézia bola kompletne odstránená skalpelovou excíziou na chirurgickej ambulancii s následným histologickým vyšetrením.



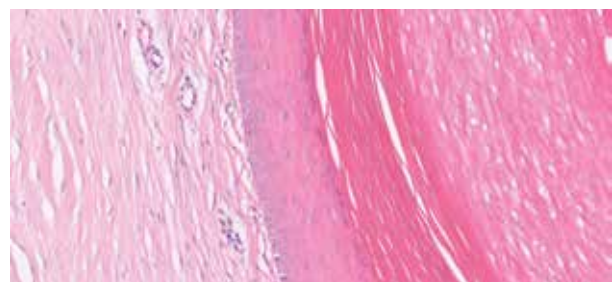
Obr. 1



Obr. 2



Obr. 3



Obr. 4

## HISTOPATOLOGICKÝ NÁLEZ

V histologickom obraze v strednej derme bola prítomná dobre ohraničená cysta s výstelkou epidermálneho typu so zachovanou vrstvou stratum granulosum a ortokeratinizáciou epidermálneho typu (obr. 3 a 4 na s. 300). V dutine cysty boli ložiská lamelárneho keratínu. Kožné adnexálne štruktúry sa ku stene cysty nepripájali a neboli prítomné ani v jej okolí. Okolitá derma bola bez zápalovej infiltrácie. Nebola prítomná ruptúra steny cysty, ani vývod na povrch intaktnej epidermy. Lézia bola odstránená kompletne.

### Záver

Implantačná (inklúzna, traumatická) epidermoidná cysta.

## PRIEBEH

Pacient bol poučený o benígnej povahe lézie. Rana sa zahojila bez komplikácií. Bolesť v tejto lokalite ustúpila, recidíva cysty nenastala.

## DISKUSIA

Epidermálna (epidermoidná) cysta (EC) je častou nozologickou jednotkou v klinickej a histopatologickej praxi. Z **histogenetického hľadiska** poznáme dva typy EC: infundibulárnu EC a implantačnú (inklúzna, traumatickú, postraumatickú) EC. V prípade *infundibulárneho typu EC* ide o cystickú dilatáciu infundibulárneho úseku pilosebaceózne jednotky nejasnej etiológie, pričom vznikajúca cysta si zachováva spojenie s povrchom epidermy, ktorú obvykle vyplňuje komedoniformná keratotická zátka. *Implantačná (inklúzna, traumatická) EC* je vzácnejšia, vzniká sekundárne ako následok penetrujúcej traumy [4]. V ďalšej diskusii sa zameriame len na implantačný typ EC.

Z **patogenetického hľadiska** pravdepodobne pri akútnej penetrujúcej traume (chirurgický výkon, ihly, iné traumy) či pri chronickej traumatizácii (napr. nárazy päty o obuv) dôjde k zaneseniu, sekvestracii epidermy do hlbších štruktúr, následne sformovaná cysta je obvykle lokalizovaná v derme a nemá spojenie s povrchom kože [5, 6]. Podľa niektorých teórií v palmoplantárnej lokalizácii, kde sa chlpuvé folikuly nenachádzajú, prichádza do úvahy aj HPV etiológia lézie ako následok papilomavírusovej infekcie vývodu ekrinnej žľazy [2, 7, 12].

Z **klinického hľadiska** ide o pomerne zriedkavú formu EC, obzvlášť v oblasti rúk a nôh [10]. Obvykle ide o solitárnu léziu lokalizovanú na končatinách, a to častejšie na hornej, ako na dolnej končatine. V prípade postihnutia dlane je lokalizácia na volárnej ploche dlane či prstov. Rast cysty je pomalý a asymptomatický. Bolesť vzniká v prípade ruptúry, infekcie či event. malígnej transformácie, alebo pri lokalizácii nad kostnými

prominenciami alebo šľachami, napr. v oblasti päty [8]. Klinický obraz je nešpecifický, ide o dermálne či subkutánne lokalizovanú léziu farby kože, bez centrálneho vývodu. V mieste chronickej traumatizácie či v prípade ruptúry môže vzniknúť začervenanie prejavu. Vzácne boli opísané implantačné EC pod nechťom, v šľachách alebo v kosti [9].

V **histologickom obraze** je prítomná unilokulárna cysta s oploštenou výstelkou epidermálneho typu so zachovanou granulóznou vrstvou, dutinu vyplňuje lamelárny keratín. V prípade plantárne lokalizovaných inklúzných epidermoidných cyst niektorí autori opísali občasnú úsekovitú chybanie stratum granulosum a lamelárnu parakeratózu v dutine cysty [4]. K stene cysty sa nepripájajú ďalšie adnexálne štruktúry. V prípade epidermoidnej inklúznej cysty často nie je prítomné spojenie s povrchovou epidermou, kým v prípade infundibulárnej EC je prítomný úzky otvor vyúsťujúci na povrch kože, ktorý je viditeľný aj klinicky, ako komedónu podobná štruktúra v centre cysty. Ak nastane ruptúra cysty, keratínový obsah sa vyprázdni do okolitého tkaniva s následným vznikom granulomatózne zápalovej reakcie. Malígna transformácia epidermálnej výstelky inklúznej cysty do skvamocelulárneho karcinómu je extrémne vzácna, literatúra ju uvádza v 0,011–0,045 % prípadov [1]. Ojedinelé publikácie uvádzajú aj vznik iných nádorov v stene cysty (bazocelulárny karcinóm, karcinóm z Merkelových buniek, Pagetov karcinóm, melanóm) [4].

V **klinickej diferenciálnej diagnostike** je potrebné vylúčiť benígne a malígne *mäkkotkanivové nádory* (napr. schwannóm, neurofibróm, ganglion, mukóznou pseudocystu, synoviálne cysty, glomus tumor, lipóm, fibróm šľachovej pošvy, obrovskobunkový tumor šľachovej pošvy, granulóm okolo cudzieho telesa, tophus uraticus, Ewingov sarkóm, epitelooidný sarkóm, synoviálny sarkóm a ďalšie typy sarkómov) [4, 10]. V prípade lokalizácie lézie v oblasti Achillovej šľachy prichádzajú do úvahy aj bolestivé *zápalovo-degeneratívne procesy* šľachového aparátu (tendinitída Achillovej šľachy, retrokalkaneárna burzitída, retrotendinózna burzitída).

Z preoperatívnych neinvazívnych **pomocných vyšetrovacích metód** je rutinne dostupné *ultrazvukové vyšetrenie*, ktoré umožňuje upresnenie lokalizácie lézie, jej veľkosti, cystického versus solídneho charakteru prejavu a v dopplerovskom režime aj eventuálny prietok krvi. V prípade nejasností presnejšiu morfológickú charakteristiku lézie možno dosiahnuť vyšetrením *magnetickou rezonanciou*. Použitie tenkoihlovej aspiračnej cytológie a CT vyšetrenia sa neodporúča [3, 10]. Určenie definitívnej diagnózy a odlíšenie od ho-reuvedených procesov je možné *histologickým vyšetrením excidátu*.

**Liečba** spočíva v *kompletnej excízii* cysty s následným histologickým vyšetrením. Recidívy sú pomerne časté (práce ich uvádzajú v 10–17 % prípadov [11]) a sú následkom inkompletnej excízie s ponechaním časti epidermálnej výstelky v koži. Podľa väčšiny autorov

ruptúra cysty v priebehu operačného výkonu tiež zvyšuje riziko recidív [11]. Lokalizácie, ktoré sú vystavené chronickej mechanickej traumatizácii, sú tiež vo zvýšenom riziku recidívy, predovšetkým oblast' päty a laterálne okraje planty [10].

## SÚHRN

### Červená uzlovitá lézia nad Achillovou šľachou – epidermálna cysta

Autori v článku opisujú prípad 45-ročného pacienta so vznikom červenej uzlovitej lézie nad ľavou Achillovou šľachou. Histologické vyšetrenie potvrdilo diagnózu traumatickej (inklúznej) epidermoidnej cysty, ktorá v tejto lokalite vznikla zrejme následkom chronickej traumatizácie pri intenzívnej dlhoročnej turistike.

**Kľúčové slová:** epidermálna cysta – inklúzna cysta – infundibulárna cysta

## SUMMARY

### A Red Nodular Lesion Over the Achilles Tendon – Epidermoid Cyst

In the article, the authors describe the case of a 45-year-old patient with the development of a red nodular lesion over the left Achilles tendon. Histological examination confirmed the diagnosis of a traumatic (inclusion) epidermoid cyst, which appeared in this location as a result of chronic trauma during intensive long-term hiking.

**Key words:** epidermal cyst – inclusion cyst – infundibular cyst

## LITERATÚRA

- ANTON-BADIOLA, I., SAN MIGUEL-FRAILE, P., PEITEIRO-CANCELO, A. et al. Squamous cell carcinoma arising on an epidermal inclusion cyst: a case presentation and review of the literature. *Actas Dermosifiliogr*, 2010, 101(4), p. 349–353.
- ARANDES-MARCOCCI, J., MELÉ-NINOT, G., QUINTANA-CODINA, M. et al. Palmoplantar epidermoid cysts: two cases and brief review of the literature. *Dermatol Online J*, 2019, 25(10), p. 13030/qt5s5557j7.
- BEYTEMÜR, O., YÜKSEL, S. Epidermoid cysts localized on extremities. *Eklemler Hastalıkları Cerrahisi*, 2018, 29(1), p. 27–33.
- CASSARINO, D. S., DADRAS, S. S. et al. *Neoplastic Dermatopathology*. 2<sup>nd</sup> ed., Philadelphia: Elsevier, 2017. 918 s. ISBN 9780323443104.
- COULTER, P. D., BOUCHÉ, R. T. Traumatically induced inclusion cyst secondary to shoe impingement: report of three cases. *J Foot Ankle Surg*. 1999, 38(4), p. 271–277.
- CRAIGEN, M. A., ANDERSON, E. G. Traumatic epidermal inclusion cysts due to shoe impingement: a report of two cases. *Foot Ankle*, 1991, 11(4), p. 239–244.
- EGAWA, K., HONDA, Y., INABA, Y. et al. Detection of human papillomaviruses and eccrine ducts in palmoplantar epidermoid cysts. *Br J Dermatol*, 1995, 132(4), p. 533–542.
- GHANI, S., FAZAL, M. A. An unusual cause of intractable heel pain. *J Foot Ankle Surg*, 2011, 50(6), p. 744–746.
- GIOTIS, D., PASCHOS, N. K., DROSOS, G. C. et al. Intra-tendinous Epidermoid Cyst after Traumatic Penetration of Foreign Body: A Very Rare Case Report. *J Orthop Case Rep*, 2020, 10(3), p. 100–102.
- JEON, S., LEE, S. Y., KIM, J. et al. Clinicopathologic features of epidermoid cysts in the upper and lower extremities, including a case of malignant transformation in the palmoplantar region. *Arch Hand Microsurg*, 2022, 27(4), p. 285–291.
- LINCOSKI, C. J., BUSH, D. C., MILLON, S. J. Epidermoid cysts in the hand. *J Hand Surg Eur Vol*, 2009, 34(6), p. 792–796.
- YANAGIHARA, M., SUMI, A., MORI, S. J. Papillomavirus antigen in the epidermoid cyst of the sole. Immunohistochemical and ultrastructural study. *J Cutan Pathol*, 1989, 16(6), p. 375–381.

Do redakce došlo dne 23. 10. 2023.

Adresa pro korespondenci:  
 doc. MUDr. Zoltán Szép, PhD., MPH  
 Onkologický ústav sv. Alžbety  
 Heydukova 10  
 812 50 Bratislava  
 Slovenská republika  
 e-mail: zoltan.szep@ousa.sk