

Vývoj kůže a její bariérová funkce

Plzáková Z.

Dermatovenerologická klinika 1. lékařské fakulty Univerzity Karlovy a Všeobecné fakultní nemocnice, Praha
přednosta prof. MUD. Jiří Štork, CSc.

SOUHRN

Kůže je důležitý bariérový orgán. Její anatomická a funkční zralost je jedním z limitů přežití novorozence a její stav značně ovlivňuje fyzickou a psychickou kvalitu života po celý život člověka. Četná onemocnění kůže vznikají na genetickém podkladě. Znalost vývojových mechanismů a souvislostí je proto důležitá i v běžné dermatologické praxi. Dermatolog navíc může tuto znalost využít při hledání souvislostí kožních a mimokožních projevů, a může tak sehrát důležitou roli v časně diagnostice některých vrozených onemocnění.

Klíčová slova: gestační věk – histogeneze – organogeneze – nezralost – periderm – mázek – rohová vrstva – pilo-sebaceózní jednotka – regulační molekuly – mutace/patogenní varianta

SUMMARY

Skin Development and its Barrier Function

Skin is an important barrier organ. Anatomically and functionally mature skin is not only limiting for survival of a newborn, but skin integrity influences significantly physical as well as psychical quality of life in humans. Many skin diseases are determined genetically. Therefore, the knowledge of skin development mechanisms and its connections is important in medical practice and can be used by dermatologists while correcting cutaneous and non-cutaneous manifestations, which can play a major role in the early diagnostics of inherited diseases.

Key words: gestational age – histogenesis – organogenesis – immaturity – periderm – vernix caseosa – corneal layer – pilosebaceous unit – regulation molecules – mutation/pathogenic variant

Čes-slov Derm, 96, 2021, No. 4, p. 163–178

ÚVOD

Kůže je bariérový a taktilní orgán komunikující neustále se zevním a vnitřním prostředím. Je viditelná na prvním pohled, a proto celá řada onemocnění postihujících kůži může kromě fyzického diskomfortu přinášet i psychický handicap a významné snížení kvality života. Bezprostředně po porodu, při kterém dochází k výrazným změnám teploty, vlhkosti a mechanické zátěže, musí být kůže připravena zcela plnit svoji bariérovou funkci. Její zralost je jedním z kritických faktorů pro přechod předčasně narozeného dítěte do zevního prostředí a jeho přežití [5].

V článku je uváděn skutečný gestační věk embrya v týdnech prenatalního vývoje (počínající dnem oplození) na rozdíl od běžně uváděné délky těhotenství (počítané od poslední menstruace), která je cca o 14 dní delší.

HLAVNÍ OBDOBÍ VÝVOJE KŮŽE

Kůže se začíná formovat již na rozhraní 1. a 2. měsíce embryonálního vývoje ze dvou zárodečných

vrstev embrya: ektodermu a mezodermu. Z ektodermu se vyvíjí epidermis i nervový systém (část ektodermu se diferencuje v neuroektoderm a posléze v neurální trubici a neurální lištu). Mezoderm a posléze mezenchym je zdrojem pro vývoj dermis a subcutis. Pokud má vzniknout dokonale fungující orgán, či celý organismus, musí být zachován přesný časový a topický harmonogram součinnosti všech signálních molekul, které se na vývoji podílí. V tomto soukolí je nesmírně důležitá i vzájemná interakce epidermálních a dermálních struktur. Obdobně jako u jiných orgánů rozlišujeme ve vývoji kůže období organogeneze (0.–60. den), histogeneze (3.–5. měsíc) a zrání (6.–9. měsíc).

V období organogeneze se zakládají jednotlivé vrstvy, začíná vývoj bazální membrány a adnex. Není ještě patrná hranice mezi kůží a pod ní ležícími svaly. Koncem tohoto období migrují do kůže prekursor melanocytů a Langerhansových buněk. Objevují se první cévy v oblasti mezi dermis a podkožím. Do kůže prorůstají somatosenzitivní nervová vlákna. Reflexní reakce po taktilní stimulaci kůže byla pozorována již ve

2. měsíce intrauterinního vývoje. Oblast kůže inervovaná jedním míšním nervem se nazývá dermatom. Kliniky je tento vztah patrný u herpes zoster – bolestivost a kožní projevy jsou lokalizovány v oblasti dermatomu postiženého nervu.

V období histogeneze dochází ke stratifikaci epidermis, rozdělení mezenchymálních struktur na vrstvu dermis a hypodermis, formují se žlázy, vlasové folikuly a nehty. Melanocyty začínají produkovat melanin. Pokračuje angiogeneze a vývoj vegetativní inervace cévních plexů, folikulů a potních žláz. Vytvářejí se specializovaná nervová zakončení zodpovědná za hmatové čítí. Dermis je výrazně buněčná, obsahuje málo tenkých vláken a hojně vody. V podkoží se diferencují tukové buňky.

V období zrání všechny struktury dozrají, aby byly připraveny na příchod do zevního prostředí s nižší teplotou, vlhkostí a přítomností patogenů. Vyvíjí se rohová vrstva. Tvoří se mázek, který je patrný od 28. týdne a slouží k intrauterinní ochraně vůči amniové tekutině a taktéž k ochraně kůže plodu první dny postnatálního života (tab. 1). Je tvořen odlučujícími se buňkami epidermis, lanugem a produktem mazových žláz. Obsahuje 80 % vody, 10 % tuků a 10 % bílkovin. Maximální množství mázku je kolem 37. týdne, ve 40. týdnu je přítomen jen na 30 % povrchu těla [25].

VÝVOJ JEDNOTLIVÝCH KOŽNÍCH STRUKTUR

Interfolikulární epidermis

Na konci 4. týdne se povrchový ektoderm embrya rozdělí na 2 vrstvy. Zevní dlaždicová vrstva se nazývá periderm, vnitřní vrstva dělicích se kubických buněk se nazývá bazální vrstva. Pod ní leží bazální membrána. V bazální vrstvě je exprimován protein p63 a Notch, které jsou důležité pro zahájení stratifikace epitelů (tab. 2). Periderm je pravděpodobně časnou epidermální bariérou, která chrání kůži embrya a plodu před amniovou tekutinou. Periderm se odlučuje kolem 21. týdne, když je ukončena stratifikace epidermis, u některých patologických stavů však perzistuje první týdnů po porodu – collodion baby. Kolem 8. týdne proliferující bazální

buňky vytvoří další, tzv. intermediární vrstvu. Její buňky se stále aktivně dělí, na rozdíl od suprabazálních buněk postnatální epidermis. Intermediární vrstva je pouze dočasná a postupně je nahrazena stratum spinosum, jejíž buňky se již nedělí a podléhají terminální diferenciaci, a tak tvoří stratum granulosum a stratum corneum. Schopnost dělení si po celý lidský život zachovávají pouze vybrané buňky bazální vrstvy – kmenové buňky – které jsou zdrojem obnovy interfolikulární epidermis.

Již v tomto období exprimují keratinocyty základní strukturální proteiny – keratiny (K) – intermediární filamenta epitelů. Keratiny se v buňce vždy vyskytují v párech, typ I a typ II, tj. jako heterodimery. Vytvářejí opornou strukturu chránící před mechanickými a jinými stresy, ale také se účastní na modulaci metabolických dějů a signálních drah. Mohou se různým způsobem seskupovat a rozpojovat, a tak zajišťují flexibilitu cytoskeletu. Uplatňují se i ve spojích mezibuněčných či mezitkáňových (napojení na desmozomy, hemidesmozomy). Expresse jednotlivých keratinů v epidermis se mění v průběhu embryonálního vývoje. Ve 2. měsíci bazální vrstva exprimuje keratiny jednoduchých epitelů K8 a K18, posléze po stratifikaci K5 a K14, K19 a diferencované buňky stratum spinosum exprimují K1 a K10. Ke změně exprese dochází u nádorů – spinocelulární a bazocelulární karcinomy mohou exprimovat K5 a 14, 6, 16 a 17, 8 a 18. Expresse je také závislá na lokalizaci – kůže dlaní a chodidel, nad kolena, na stehně a v tříslech exprimuje v horních vrstvách stratum spinosum K 9 a K2, v neochlupené kůži a v epidermis vlasového folikulu, nehtového lůžka a v ústní sliznici je exprimován K6, 16, 17. Expresse K se mění i při specifických stavech – keratiny K6, 16 a 17, tzv. stresové keratiny, jsou exprimovány keratinocyty poblíž místa poranění a řadíme je společně s antimikrobiálními peptidy a prozánětlivými cytokiny mezi tzv. časné alarminy, které ovlivňují proliferaci a migrační schopnosti keratinocytů a zánětlivou odpověď, jejich exprese je typická i pro suprabazální vrstvy psoriatické kůže [30]. Mutace keratinů způsobují celou řadu kožních onemocnění. Příklady uvádí tabulka 3.

Tabulka 1. Ochrana kůže

Předpokládané funkce vernix caseosa	
Termoregulační	brání transpidermální ztrátě vody (transepidermal water loss – TEWL)
Hydratační	zabraňuje vysychání rohové vrstvy
Antibakteriální a protizánětlivá	příspěvá k acidifikaci kůže, obsahuje lysozym, laktoferin, další antimikrobiální peptidy, linolenovou kyselinu, IL-37 selektivně inhibuje růst určitých mikroorganismů (Klebsiela, Listeria, Candida...)
Zlepšení hojení ran	
Ochrana proti oxidačnímu stresu	obsahuje vitamin E

Tabulka 2. Vybrané regulační molekuly uplatňující se ve vývoji lidské kůže a nemoci spojené s poruchou jejich funkce

Edar – membránový receptor pre ectodysplasin A	
Formace vlasových folikulů, exprimován epidermis před formací plakody. Aktivuje TGFβ, který je důležitý v pozdější fázi prorůstání folikulů do dermis.	hypohidrotická ektodermální dysplazie (hypohydrosis, hypotrichosis, hypodontia...)
Wnt signalizační kaskáda	
Blokuje neurální diferenciaci buněk ektodermu. Zahajuje vývoj adnex – prvotní signál mezenchymu k vývoji zárodků folikulů.	onycho-odonto-dermalní dysplazie (WNT10A mutace) hypotrichosis simplex hereditaria (mutace APCDD1 genu způsobuje blokádu Wnt kaskády)
Beta catenin – transkripční faktor aktivován Wnt kaskádou	
	↑ exprese: tumory s folikulární diferenciací – pilomatrixom, pilomatrix karcinom ↓ exprese: tumory se sebaceózní diferenciací
BMP rodina signálních molekul důležitá v morfogenezi	
Blokuje neurální diferenciaci buněk ektodermu. Indukuje tvorbu primitivní jednovrstevné epidermis, potlačuje formaci dalších plakod v epidermis v okolí již se formující plakody. Je důležitý ve vývoji cévních struktur.	hereditární hemoragické teleangiektazie (mutace BMP9/10)
p63 transkripční faktor	
Klíčový v indukcii vývoje vrstevnatých epitelů. Exprimován v primitivní epidermis před zahájením její stratifikace.	Ektodermální dysplazie s postižením 2 a více ektodermálních struktur: AEC (Ankyloblepharon-ectodermal dysplasia-cleft lip/palate), EEC (Ectrodactyly-ectodermal dysplasia-cleft lip/palate)
Notch 1-3 membránové receptory	
Když má buňka na svém povrchu delta protein, tak navodí diferenciaci sousední buňky, která má na svém povrchu Notch receptor aktivuje proliferaci buněk.	ztráta funkce u myši vede k náhradě folikulů za epidermální cysty zkoumá se role Notch v patogenezi hidradenitis suppurativa
Sonic hedgehog (Shh) důležitý morfogen	
Váže na membránový receptor PATCHED, čímž umožní aktivaci proteinu SMO a tím transkripci genů ovlivňujících proliferaci a diferenciaci. Hraje roli i ve vývoji vlasových folikulů u embrya: indukce dermální papily, růst vlasového čepu a postnatálně při přechodu z telogenu do anagenu.	bazocelulárních karcinomy v rámci Nevoid basal cell carcinoma (Gorlin-Goltz) syndromu sporadické bazaliomy (vismodegib blokuje SMO)
FoxN1 transkripční faktor	
Exprimován v epidermis včetně vlasového folikulu, submatrix nehtu, koexprese s K1 a 10 svědčí o jeho roli v diferenciaci keratinocytů. Ve folikulech je aktivní v anagenu, chybí v telogenu. Je důležitý pro vývoj thymu.	T buněčný imunodeficit, kongenitální alopecie a dystrofie nehtů (řadí se mezi závažné kombinované imunodeficity SCID)
VEGF/VEGFR3 vaskulární endoteliální růstové faktory a jejich receptory	
	mutace RASA1 zodpovědná za aktivaci VEGF-A: CM-AVM syndrom (mnohočetné kapilární malformace kůže a arteriovenózní malformace) mutace v VEGF-C /VEGFR3: většina primárních lymfedémů

Tabulka 3. Mutace keratinů u vybraných kožních onemocnění

Keratin	Fyziologická exprese/funkce	Onemocnění
K1	suprabazální vrstvy kůže	difuzní non epidermolytická palmoplantární keratodermie
K5, K14	bazální vrstva epidermis	cca 75 % případů Epidermolysis bullosa simplex
K5	transport melanozomů z melanocytů do keratinocytů	morbus Dowling Degos (retikulární hyperpigmentace, zejména v záhybech)
K14	role v ovlivnění pigmentace zatím nejasná	dermatopathia pigmentosa reticularis (retikulární hyperpigmentace, mírná nejizvící alopecie, onychodystrofie,...)
K1, K10	suprabazální vrstvy epidermis	keratinopatické ichtyózy (dříve epidermolytické ichtyózy)
K2	horní vrstva stratum spinosum	superficiální epidermolytická ichtyóza
K 71, 74, 75	vlasový folikul	některé případy vlněných vlasů a Loose anagen syndromu
K81, 83, 86	vlasový folikul	moniletrix
K6a, b, 6c, K16, K17	neochlupená kůže, folikulární epidermis, ústní sliznice	pachynychia congenita
K6a, K16		difuzní nonepidermolytická palmpolantární keratodermie
K17		steatocystoma multiplex
K9	suprabazální vrstvy kůže dlaní a plosek (doplňkový ke K10)	epidermolytická palmoplantární keratodermie

Adheze buněk v suprabazálních vrstvách epidermis je zajištěna především pomocí desmozomů. Každý desmozom má intracelulární část (keratiny, desmoplakin, plakofilin, plakoglobin) a část transmembránovou a extracelulární (desmogleiny a desmokoliny). Jejich mutace jsou zodpovědné za tvorbu suprabazálních puchýřů u některých vzácnějších forem epidermolysis bullosa simplex (EBS s deficiencí plakofilinu, ES superficialis, letální akantolytická EBS). Ve stratum corneum se snižuje exprese K1 a K10 a exprimují se markery pozdní diferenciace transglutamináza, loricrin, involucrin a filagrin, K2 – postupně dochází ke keratinizaci (viz níže). Keratinizace začíná nejdříve v oblasti vlasového kanálu, cca v 15. týdnu (výjimka viz vývoj nehtu), v interfolikulární epidermis je patrná až ve 22.–24. týdnu embryonálního vývoje, a to nejdříve v oblasti hlavy, dlaní a chodidel. Do 26. týdne má rohová vrstva několik řad buněk a začíná se vytvářet mezibuněčná lipidová substance. Anatomicky je vývoj rohové vrstvy ukončen zhruba ve 34. týdnu. Děti narozené před 30. týdnem jsou proto mnohem více ohroženy dehydratací, nadměrnou penetrací lokálních léčiv a chemikálií a infekcí [9]. U dětí narozených před 32. týdnem je zvýšená i transepidermální absorpce kyslíku. Neúplně vyvinutá kožní bariéra je spojená se zvýšenou morbiditou a mortalitou u předčasně narozených dětí [15].

Struktura rohové vrstvy (obr. 1)

Rohová vrstva je zásadní pro bariérovou funkci epidermis. Svou stavbou připomíná cihlovou zeď. Její

základní složkou jsou keratinocyty stratum corneum (korneocyty) – „cihly“ a mezibuněčná lipidová substance – „tmelící materiál“.

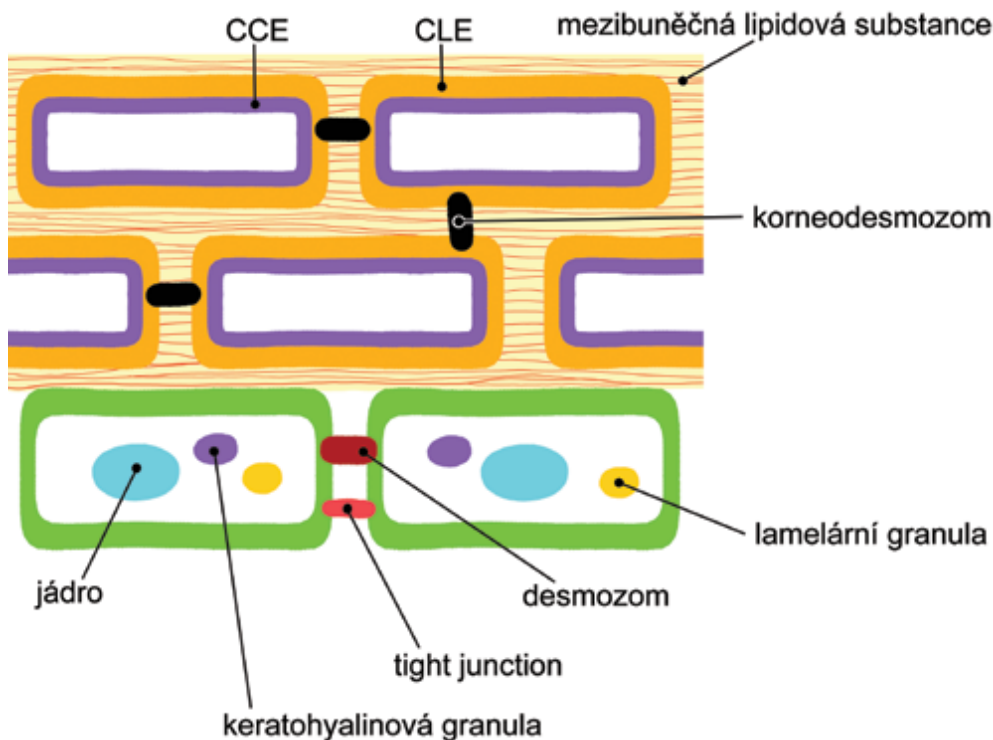
Korneocyty obsahují 3 důležité složky kožní bariéry [1]:

1. keratiny, filagrin a jejich degradační produkty;
2. zrohovělou buněčnou obálku (cornified cell envelope – CCE);
3. lipidovou obálku korneocytu (corneocyte lipid envelope – CLE).

CCE a CLE nahrazují buněčnou membránu, která je na povrchu keratinocytů v nižších vrstvách epidermis. Proces rohovění zahrnuje také degradaci buněčných organel prostřednictvím proteáz. Důležitou roli v tomto procesu hraje gradient koncentrace Ca^{2+} .

• **Filagrin** (filamenta agregující protein) je přítomen v keratohyalinových granulích stratum granulosum ve formě shluků (profilagrin). Při vstupu buněk do stratum corneum je štěpen na monomery filagrinu. Je důležitý pro správnou funkci rohové vrstvy v mnoha aspektech:

- a) Umožňuje spojení polymerizovaných vláken keratinů v korneocytech.
- b) Je postupně degradován na kyseliny trans-urokanovou a pyrrolidone 5-karboxylovou, které jsou součástí přirozeného zvlhčujícího faktoru (NMF – natural moisturising factor) uvnitř korneocytů. NMF obsahuje i laktát, močovinu, ionty (Na, K, Cl, Mg, Ca...), aminokyseliny a další složky. Tvoří asi 10 % objemu korneocytů. Tyto tzv. přirozené humektanty aktivně vychytávají vodu z prostředí a zajišťují tím pružnost



Obr. 1. Schematické znázornění horních vrstev epidermis s náhledem na důležité složky kožní bariéry

Volně upraveno podle [1].

CCE – zrohovělá buněčná obálka
CLE – lipidová obálka korneocyty

kůže, osmotickou rovnováhu a funkční prostředí pro proteolytické enzymy zodpovědné za deskvamaci rohové vrstvy. Nižší obsah NMF je pozorován při stárnutí kůže, po expozici UV a koupání, použití mýdel, atopické dermatitidě, psoriáze a ichtyózách.

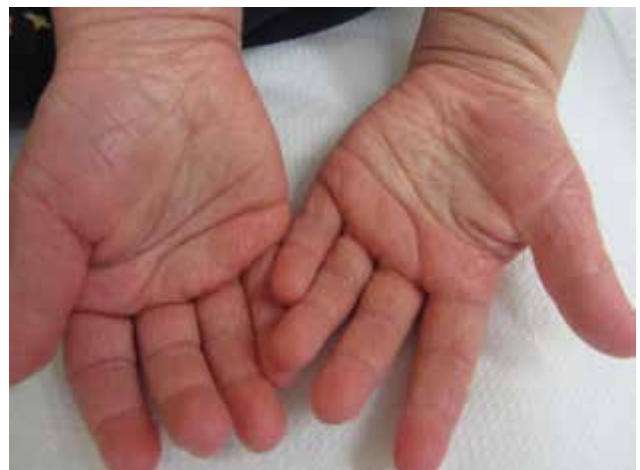c) Výše zmíněné kyseliny přispívají k acidifikaci povrchu epidermis. Kyselé prostředí je antibakteriální a zároveň důležité pro správnou funkci enzymů účastnících se tvorby ceramidů, které jsou základní složkou mezibuněčné lipidové substance. Taktéž udržuje integritu epidermální bariéry inhibicí proteáz. Na tvorbě kyselého kožního filmu se však podílí i další mechanismy, jak bude zmíněno níže.

d) Kyselina trans-urokanová je zároveň významným chromatoforem absorbujícím UVA i UVB záření (transformuje se tím na cis-urokanovou kyselinu).

LOF (loss of function – ztráta funkce) mutace filagrinu má za následek vznik ichtyosis vulgaris. Je to semi-dominantně dědičné onemocnění, které se manifestuje už při mutaci jedné alely, ale příznaky jsou výraznější, když jsou mutované alely obě. Mutace filagrinu jsou také asociované s rizikem atopické dermatitidy a sekundárního astmatu, riziko je opět vyšší při mutaci obou alel. Kromě mutací je u atopiků prokázáno nižší množství kopií genu pro filagrin (CNV – copy number variation – variace počtu kopií, tj. alely kódují různé množství filagrinových monomerů). Ukazuje se, že nejenom mutace genu, ale i variace počtu genových kopií hraje roli v patogenezi různých onemocně-

ní. Dobrým klinickým vodítkem u mutace filagrinu je hyperlinearita a mírné či střední ztlustění kůže dlaní a chodidel, a to u atopické dermatitidy i u ichtyosis vulgaris [3] (obr. 2).

• **Zrohovělá buněčná obálka (CCE)** je síť tvořená kovalentně vázanými proteiny. Mezi hlavní strukturální proteiny CCE patří loricrin (jeho mutace znemožňuje inkorporaci do CCE a vzniká tzv. loricrin keratoderma s palmoplantární hyperkeratózou a mírnou ichtyózou a erythrodermií končetin, někdy i collodion baby) a involucrin, které jsou kovalentně svázané enzymem



Obr. 2. Hyperlinearita ve dlaních je klinickou známkou mutace filagrinu, ruce atopika

transglutamináza-1 (patogenní varianty genu jsou zodpovědné za více než 50 % případů lamelární ichthyózy). Dalšími složkami je filagrin a malé proteiny bohaté na prolin, které mají také schopnost chránit kůži před kyslíkovými radikály. CCE zároveň slouží k ukotvení korneodesmozomů spojujících korneocyty rohové vrstvy. Ve srovnání s desmozomy mají specifické zastoupení proteinů a buněčná část spoje je integrována do CCE. Rozdílné charakteristiky desmozomů v závislosti na vrstvě můžeme pozorovat i v nižších partiích epidermis (známá stratifikace exprese desmogleinu 3 a desmogleinu-1).

• **Lipidová obálka korneocyty (CLE)** je tvořená jednou vrstvou hydroxyceramidů a v hydroxy-mastných kyselinách s velmi dlouhým řetězcem (více než 20 uhlíků) a je kovalentně navázaná na involucrin v CCE. Směrem ven také vytváří jakési lešení pro ukotvení lipidů mezibuněčné tmelící substance. Všechny tyto lipidy spolu s hydrolytickými enzymy můžeme najít v lamelárních granulích (Odlandových tělískách, která pocházejí z Golgiho komplexu). Tato tělíška se objevují v horních vrstvách stratum spinosum, shlukují se ve stratum granulosum a na rozhraní se stratum corneum fúzí s buněčnou membránou a uvolňují tak svůj obsah. Zdá se, že ω -OH-(glucosyl)Cer jsou odolné vůči degradaci ceramidázami, čímž je udržována bariérová funkce epidermis. U atopiků je obsah ceramidů nižší, a to může být jedním z faktorů přispívajících ke snížení funkce kožní bariéry, navíc i patogenní bakterie disponují ceramidázami. Syntéza ceramidů je postižena u autozomálně recesivních kongenitálních ichthyóz (dysfunkce cytochrome P450 omega hydroxylázy, arachidonát lipooxygenázy a dalších enzymů), Gaucherovy nemoci (může být také jednou z příčin collodion baby) a taktéž např. u dietního deficitu esenciálních mastných kyselin (projevuje se kromě jiného xerózou, alopecií, zhoršeným hojením ran a zvýšeným rizikem infekce). Za příčinu Harlequin ichthyózy se považuje porucha transportu lipidů do lamelárních granul (LOF mutace ABCA12 lipidového transportéru). Stejná mutace byla detekována i u některých keratinopatických ichthyóz.

Mezibuněčná lipidová substance obsahuje především ceramidy, cholesterol a nasycené volné mastné kyseliny (řetězec delší než 20 uhlíků), které vytváří bilaminární struktury. Studie ukazují, že při nedostatku filagrinu dochází ke zvýšenému podílu volných mastných kyselin v mezibuněčné substanci a tím se narušuje přísně organizovaná struktura lipidových lamel. Mezi onemocnění spojené s poruchou metabolismu cholesterolu patří X-vázaná ichthyóza způsobená dysfunkcí steroid sulfatázy (cholesterol sulfát není odbourán, narušuje se deskvamace rohové vrstvy, v důsledku snížené produkce estriolu dochází u přenašeček k pomalu postupujícímu porodu).

Na povrchu kůže se dále nachází ochranný kyselý kožní film, některé jeho složky již byly zmíněny v odstavci o filagrinu. Dále je tvořen produktem mazových žláz, který obsahuje i vitamín E s antioxidačními vlast-

nostmi a zejména mastné kyseliny s kratším řetězcem (méně než 20 uhlíků), které mají antibakteriální a fungicidní účinek. Patří k nim např. kyselina laurová a kyselina sapienová, která je jedinečná pro člověka – homo sapiens).

K bariérové funkci navíc přispívají i tight junctions (TJ) mezi buňkami stratum granulosum. Spolu se strukturami stratum corneum TJ regulují toky iontů, vody, středně velkých a velkých molekul zevnitř ven i zvenku dovnitř.

Pilosebaceózní a apokrinní jednotka

Vývoj adnexálních struktur vyžaduje přesnou epitel-mezenchymální interakci, tj. tyto deriváty ektodermu jsou, zdá se, determinovány právě přilehlou dermální strukturou. Zárodky vlasových folikulů se tvoří pod vlivem signálů z dermis, nejdříve na hlavě plodu kolem 10. týdne ve formě ztlustění epidermis tzv. epidermální plakody (tab. 2). Dermis v kontaktu s plakodou naopak pod vlivem buněk plakody kondenzuje a tvoří základ dermální papily. Z epidermální plakody se stává vlasový zárodek (hair germ), posléze prolifерující do hloubky jako vlasový čep (hair peg). Dolní část čepu postupně obklopuje dermální tkáň příští dermální papily a formuje bulbus (bulbous hair peg). Ten obsahuje rychle se dělící buňky – matrix, ze které vzniká samotný vlas a jeho epitelové pochvy. Okolní mezenchym se kondenzuje a tvoří fibrózní pochvu vlasu. Vnitřní kořenová pochva doprovází vlas od bulbu až po vyústění mazové žlázy. Zevní epitelová pochva pokračuje až k interfolikulární epidermis a přechází v ní. Zevní epitelová pochva obsahuje melanocyty, Merkelovy a Langerhansovy buňky, důležité pro hmatovou a obrannou funkci folikulu. Melanocyty jsou také přítomny v bulbu, kde předávají melanin buňkám matrix. Obdobným způsobem se zakládají všechny typy vlasů: lanugo, velusové (bulbus sahá do dermis a jsou nepigmentované) a terminální (jejich bulbus sahá až do podkoží). Na determinaci typu vlasu se podílí i dermální papila, která je také zdrojem četných růstových faktorů, což je dalším příkladem tak důležité dermo-epidermální interakce. V průběhu puberty se pod vlivem sexuálních hormonů mění velusové vlasy v některých oblastech na vlasy terminální. Pokud k tomu dochází v atypických oblastech u žen, mluvíme o hirsutismu.

Vlasové folikuly nejsou přítomny v dlaních a na chodidlech a na červeni rtů. Koncem 5. měsíce jsou viditelné první vlasy u fétu – v 17. týdnu se objevuje lanugo, obočí je patrné dokonce již koncem 4. měsíce, některé údaje dokonce popisují první lanugo už ve 12. týdnu. Vlasy rostou až do konce 7. měsíce a posléze dochází k zástavě růstu – první katagen a telogen, který je následován novým anagenem, perinatálně dochází ke ztrátě lanuga a je zahájen 3. anagen v pořadí. Ze začátku je cyklus synchronizován, po porodu se cykly desynchronizují a střídají se mozaikovitě. V současnosti se domníváme, že po porodu se už nové folikuly netvoří. U novorozence je dokonce pozorována 10krát vyš-

ší hustota folikulů. Jejich počet je přibližně 5 milionů u obou pohlaví [19].

Ve 4. měsíci se na vlasovém čepu vytvoří 3 buněčné shluky, v pořadí z hloubky k povrchu jsou to:

1. tzv. bulge – rozšíření zevní kořenové pochvy v místě, kde se k vazivové pochvě folikulu na konci II. trimestru přikládají vlákna m. arrector pili (kromě obočí a řas). Oblast bulge se dnes považuje za sídlo kmenových buněk vlasového folikulu. Odsud je možná i reepitelizace ran při ztrátě interfolikulárních kmenových buněk. V průběhu cyklu (katagen a telogen) zaniká dolní segment folikulu (bulbus a suprabulbární oblast) včetně matrix, proto nemůže být matrix zdrojem pro obnovu vlasového folikulu v novém cyklu, ale jsou to právě kmenové buňky bulge, ze kterých se na začátku dalšího vlasového cyklu vytvoří nový dolní segment.

2. z prostředního shluku buněk se vyvíjí mazová žláza – oblast folikulu mezi bulge a mazovou žlázou se nazývá istmus. Část folikulu nad vyústěním mazové žlázy se nazývá infundibulum [17]. Mazová žláza produkuje maz pod vlivem mateřských a fetálních androgenů z kůry nadledvin plodu (tato fetální zóna tvoří 80–90 % kůry nadledviny a involvuje v prvních měsících po porodu, což koreluje s obvyklou remisí acne neonatorum). Další aktivace nastává až v období puberty.

3. nejvýše položený shluk buněk je v určitých oblastech zdrojem pro vývoj apokrinní žlázy, které jsou patrné v 7. měsíci na většině povrchu těla, ale v posledních měsících těhotenství zanikají kromě některých oblastí (axily, mons pubis, předkožka, scrotum, labia minora). Jsou přechodně aktivní *in utero*, ale po porodu jsou v klidovém stavu až do puberty. Vývod apokrinní žlázy se vyprazdňuje do folikulu v oblasti infundibula. Apokrinní žlázou je také žláza prsní.

Nehty

Vývoj nehtu začíná mezi 8. a 10. týdnem, kdy je na epitelu v dorzální části distálních článků prstů patrná mírně vkleslá hladká čtvercová zóna nehtového políčka (nail field) ohraničená proximálně a laterálně mělkým zářezem. Proximální část epitelu se mírně vklíní do mezenchymu a z ní se poté vyvine matrix (ventrální a dorzální), z mezenchymu proximální nehtové lůžko. Epidermis na dorzu distálního článku je první, která keratinizuje, a to už kolem 11.–13. týdne. Tento primární tzv. falešný nehet (ještě pro něj není typický tzv. tvrdý typ rohování viz níže) je posléze nahrazen novým definitivním nehtem vyrůstajícím z nehtové matrix, který kompletně pokryje nehtové lůžko na rukou koncem 8. měsíce, na nohou přibližně v době porodu. Nehtová ploténka přesahující špičky prstů je jedním ze znaků zralosti plodu [8].

Epitel vlasů a nehtů patří k tzv. tvrdým rohovějícím epitelům, neobsahuje stratum granulosum a buňky těchto epitelů se neodlupují, pouze se opotřebují. Buňky vlasu a nehtů obsahují speciální typy keratinů (hard type, např. K31-34, 81, 85), které jsou uspořádané longitudinálně a obklopeny matrix tvořenou tzv. keratin

asociovanými proteiny. Geny pro tyto proteiny se liší u různých živočišných druhů – to vysvětluje variabilitu adnexálních struktur (peří, srst, šupiny, drápy...). Někdy se pro keratinocyty obsahující keratiny s vysokým obsahem cysteinu používá i název trichocyty. Cystein umožňuje svými chemickými vazbami vytvořit pevný materiál nehtů a vlasů.

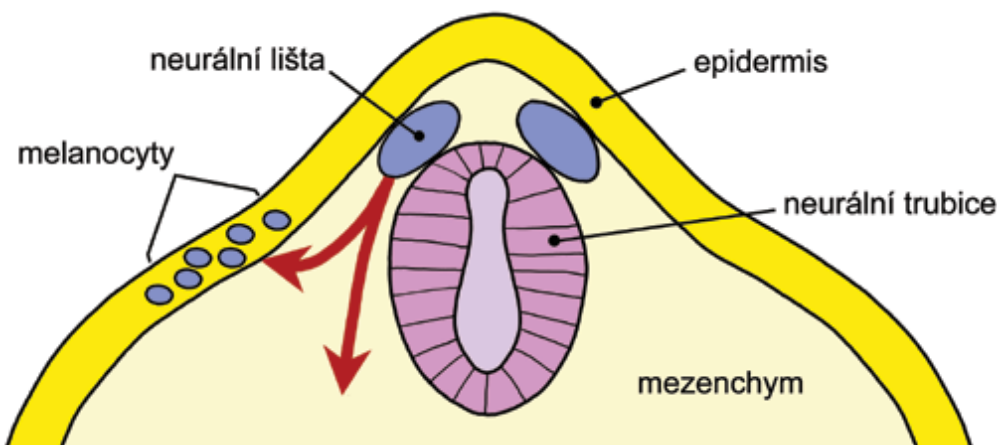
Ekrinní žlázy

Na přelomu 2. a 3. měsíce se pod epidermis ve dlaních a na ploskách objevují polštářky mezenchymu. Následně dochází v těchto místech k vyklenutí epidermis, čímž se formuje charakteristický reliéf hmatových lišt. Ve 4. měsíci se na spodině epidermis v pravidelných intervalech objevují čepy, které prorůstají do dermis ve formě pruhů a na jejich spodní straně se po dosažení dolní retikulární dermis či podkoží koncem 4. měsíce diferencují sekretorické buňky a kanalizuje se vývod v dermální části, později v 6. měsíci i v části epidermální (akrosyngium). K jeho spirálovitému stočení dochází až po porodu. Na kůži ochlupené se ekrinní žlázy začínají diferencovat až v 5. měsíci. Ekrinní žlázy nejsou vyvinuty na kůži areol, rtů a glans penis. Adaptační odpověď na změnu teploty prostředí pocením u zralých novorozenců je malá, ale zlepšuje se cca do 10. dne, největší je na čele. Naopak emočně podmíněná sekrece potu je nejvýraznější na dlaních a chodidlech. Děti narozené před 36. týdnem nejsou schopny pocení, tato funkce se upravuje přibližně do 2 týdnů po porodu [9]. Poruchy vývoje ekrinních potních žláz jsou součástí ektodermálních dysplazií. Pot obsahuje především vodu, močovinu, kyselinu mléčnou a malé množství iontů.

Porucha funkce ekrinních žláz vzniká například u cystické fibrózy (CF), kde dochází ke zvýšenému vylučování chloridů v potu, což je využíváno v diagnostice tohoto onemocnění. Příčinou je narušená funkce transmembránového chloridového kanálu (mutace CFTR) v sekrečních epitelech, takže nedochází k jeho zpětnému vstřebávání v buňkách vývodů ekrinních žláz. U pacientů s CF i u zdravých nosičů mutovaného genu je oproti nepostíženým jedincům mnohem výraznější a rychlejší proces tzv. akvagenního vrásnění dlaní – kdy se po ponoření do vody kůže řasí a ve dlaních se vytvoří bělavá elevovaná ložiska. Příčina není přesně známá, uvažuje se o zvýšeném obsahu solí v epidermis, dysfunkci buněk vývodů ekrinních žláz atd. [27].

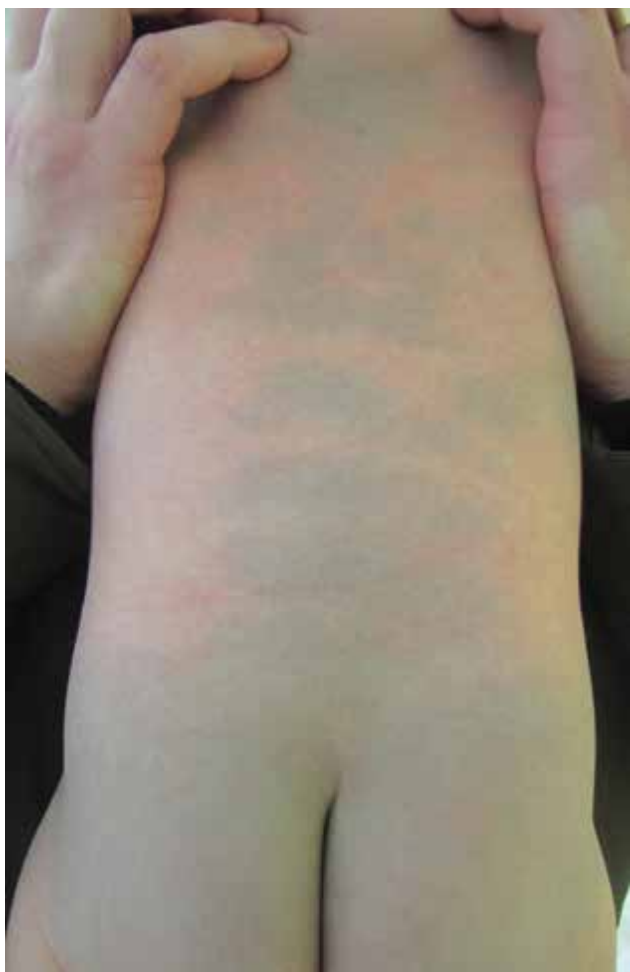Melanocyty

Melanocyty pocházejí z neurální lišty. Neurální lišta se formuje během prvního měsíce embryonálního vývoje z neurální trubice a je zdrojem celé řady buněk, které migrují podle přesného časového harmonogramu po přesně definovaných dráhách do různých tkání organismu. Melanoblasty (prekurzory melanocytů) migrují z neurální lišty dorzolaterálním směrem (obr. 3). Ve 2. měsíci a pomocí monoklonálních protilátek lze přítomnost melanoblastů v epidermis prokázat už kolem 6.–7. týdne. Tvoří přibližně 5-10 % buněk stratum



Obr. 3. Schematické znázornění zdrojových tkání pro vývoj kůže
Pro názornost se v obrázku překrývá více časových vrstev (1.–2. měsíc). Červené šipky naznačují migraci buněk neurální lišty s důrazem na melanocyty.

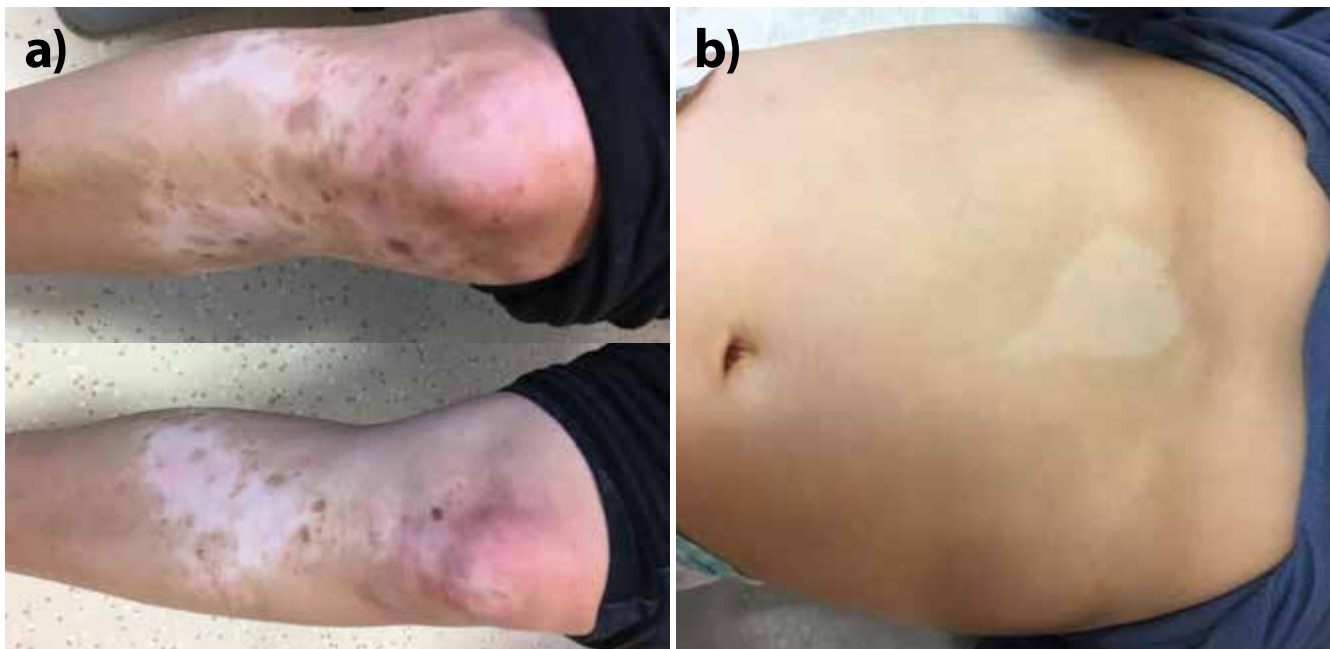basale epidermis. Koncem 10. týdne se melanocyty asociují se strukturami vlasového folikulu, kde jsou zodpovědné za pigmentaci vlasů. Ve fetálním období jsou melanocyty přítomny i v dermis, jsou ale nejspíše nalezeny na cestě do epidermis. Kongenitální dermální



Obr. 4. Kongenitální dermální melanocytóza a její typická lokalizace v lumbosakrální oblasti a na zádech
Nekomplikované případy mizí v prvních letech života.

melanocytóza (Mongolská skvrna) – obrázek 4 – a nevus Ota a Ito jsou považovány za poruchu této migrace. Recentně se ukazuje, že tyto poruchy spolu s vaskulárními malformacemi v rámci phacomatosis pigmento-vascularis (50 % případů je spojeno se systémovými projevy očními, neurologickými, muskulárními a nádory) mohou být způsobeny postzygotickými mutacemi a podjednotek G-proteinů (GNAQ a GNA11), obdobně jako McCune Allbright syndrom (členité cafe au lait makuly, hormonální změny a osteofibrózní dyplazie kostí způsobené mutací GNAS1) či Sturge-Weber syndrom (nevus flammeus a ipsilaterální leptomeningeální angiomatóza) [26]. Rozsáhlé, ventrální a neregredující formy kongenitální dermální melanocytózy mohou být také asociovány s lyzozomálními strádavými onemocněními [4].

Z neurální lišty dále pochází dermis, hladká svalovina a tuková tkáň obličeje, měkké pleny, periferní neurony a glie v oblasti krku, trupu a končetin, některá ganglia hlavových nervů, dorzální (senzitivní) ganglia, parasympatická a sympatická ganglia autonomního nervového systému včetně enterálního, Schwannovy buňky, ale i chrupavky a kosti v oblasti hlavy a vnitřního ucha, svaly duhovky a corpus ciliare a také odontoblasty [21]. To vysvětluje kombinované vrozené vady těchto struktur při tzv. neurokristopatiích (neurální lišta – neural crest). Řadíme sem např. neurofibromatózu typu I, Waardenburgův syndrom, albinismus totální i piebaldismus – parciální albinismus. Piebaldismus vzniká poruchou migrace melanoblastů zapříčiněnou mutací KIT genu a je velmi častý u zvířat (králíků, skotu, koní...) – obrázek 5. Řadíme sem také neurokutánní melanózu, jejíž nověji navrhaný název je syndrom kongenitálního névu a v širším pojetí sem můžeme zařadit dokonce i melanom [28]. U syndromu kongenitálních névů se kromě gigantických či mnohočetných kongenitálních névů popisuje i mírná endokrinní dysfunkce, charakteristické rysy obličeje a velmi zřídka metabolické kostní onemocnění. V 80 % případech syndromu



Obr. 5. Piebaldismus – ostře ohraničené okrsky depigmentace

Typická lokalizace uprostřed končetin se zachovalými ostrůvky normální pigmentace až hyperpigmentace a centrálně na přední straně trupu. Na rozdíl od vitiliga jsou projevy přítomny od narození, závažnost projevů závisí od typu mutace v c-KIT genu.

a) matka, **b)** dítě

(Laskavě zapůjčeno prim. MUDr. Janou Čadovu, FN Motol.)

nebo u mnohočetných kongenitálních névů byla nalezena pravděpodobně kauzální postzygotická mutace NRAS, a to u více névů jednoho jedince. Mutace BRAF V600E byla nalezena jenom u jednotlivých névů. NRAS mutace byla přítomna i v melanocytárních či nemelanocytárních lezích v CNS. Není však přítomna ve zdravé kůži či krevních elementech, takže se jedná o mozaicismus. U zřídka familiárních případů se může jednat o mutaci zárodečnou, pravděpodobně v melanokortinovém receptoru 1 [7, 10].

Dermoepidermální junkce

Komplexní struktura dermoepidermální junkce se formuje během 2. trimestru z doposud jednoduché bazální membrány embrya a její plochý reliéf se postupně vlní do rete ridges a dermálních papil. Ke konci 12. týdne už na epidermální straně nacházíme hemidesmozomy a na straně dermální kotvící fibrily kolagenu VII. V dermis pod bazální membránou se přibližně ve 12. týdnu vytvářejí i specifické struktury interagující s epidermálními buňkami, důležité ve vývoji adnex. Jsou to zárodky papil vlasových folikulů, fibrózní pochvy vlasového folikulu a mezenchym nehtového lůžka (viz vývoj adnex). U novorozenců a kojenců je undulace rete ridges bohatší a pravidelnější než v dospělém věku [22]. Adheze bazálních keratinocytů je zajištěna pomocí hemidesmozomů, které mají četné komponenty intracelulární (keratin 5/14, plectin, BPAG1...), transmembránové (BPAG2 – kolagen XVII, integrin $\alpha 6\beta 4$) a extracelulární (laminin, kolagen VII-kotvící fibrily). Různé mutace těchto stavebních komponent mají za následek četné formy epidermolysis bullosa simplex (např. keratin 5/14, plectin a viz i desmozomální

proteiny), junkční (laminin, integriny, kolagen XVII) a dystrofické (kolagen VII). Postižené jsou i bazální membrány sliznic.

Dermis a subcutis

Dermis v obličeji a přední části kůže spolu se svaly a kostmi obličeje pochází z neurální lišty (ektomezenchym), na ostatních částech těla pochází dermis z mezodermy. Mezoderm je lokalizován pod ektodermem, po stranách neurální trubice a vytváří se z něj mezenchym – základ pojivových tkání (viz obr. 3). V I. trimestru, již embryonální fibroblasty syntetizují kolagen, a to především kolagen III (v dermis u dospělých naopak převažuje kolagen I a kolagen III zde tvoří volnější retikulární síť s tenčími vlákny např. kolem tukových buněk, v hematopoetických tkáních a v části bazálních membrán), ale fibrily kolagenu ještě nevytvářejí pevná vlákna. Definitivní elastická vlákna jsou v dermis patrná až v 6. měsíci. Na přelomu 3. a 4. měsíce je již patrný rozdíl mezi papilární a retikulární dermis. Avšak studie pomocí konfokální laserové mikroskopie udávají méně výrazný přechod mezi papilární a retikulární dermis ještě i u dětí ve věku od 6–24 měsíců po narození, právě díky nedostatečné tloušťce kolagenních vláken. Dermis novorozence má ve srovnání s dospělým vyšší obsah vody a vyšší buněčnost, méně patrnou hranici mezi dermis a podkožním tukem a je tenčí. Zajímavý je fakt, že poranění u fetů do konce druhého trimestru se hojí bez jizvy, dokonce i časně po porodu je hojení ran rychlejší a téměř bezjizevnaté. Předpokládá se, že zde hraje roli predominance kolagenu III, malá schopnost jeho zesílení, vyšší schopnost migrace a proliferace fibroblastů, časnější

a vyšší produkce kyseliny hyaluronové, nižší produkce prozánětlivých cytokinů, rychlejší epitelizace [6, 12, 22].

Rozhraní dermis a subcutis je pozorováno ke konci druhého trimestru. V II. trimestru začínají preadipocyty akumulovat lipidy a ve III. trimestru jsou adipocyty uspořádány v lalůčcích oddělených vazivovými septy. Nárůst objemu tukové tkáně je největší v posledních týdnech gestace. U jiných savců je v porovnání s lidským plodem množství tukové tkáně v době porodu mnohem menší.

Hnědá tuková tkáň má největší význam v adaptaci na extratuterinní podmínky po porodu (změna teploty, krátkodobý nedostatek potravy). Je specifická tím, že buňky na vnitřní mitochondriální membráně exprimují UCP-1 (uncoupling protein) – protein umožňující odpražení gradientu H^+ iontů od syntézy ATP, čímž se energie substrátů uvolňuje ve formě tepla, a to asi 300krát intenzivněji než v jiných tkáních – tzv. netřesová termogeneze. Hnědý tuk se objevuje kolem 20. týdne a jeho produkce roste až do 35. týdne. Adipogeneze je zde koordinována s vaskulogenezí. Hnědou barvu mu dodává vysoký obsah mitochondrií, obsah drobných tukových kapének a bohatší cévní zásobení. Hlavní lokalizací hnědého tuku u fetů a novorozenců je oblast cervikální, okolí perikardu, aorty, trachey, pankreatu, ledvin, nadledvin. Po porodu klesá množství UCP1 mRNA a posléze i proteinu. Během dětství a adolescence je postupně nahrazován tukem bílým a u dospělého zbývá asi 40–50 g hnědého tuku zejména v supraklavikulární oblasti. Hnědý tuk je však detekován i u dospělých, kteří se často pohybují venku. Uvažuje se i o úbytku hnědého tuku s věkem právě díky používání oděvu a častému pobytu lidí ve vnitřních prostorech. U dospělého jedince nacházíme i tzv. běžový tuk, kde se mezi jednotlivými adipocyty bílého tuku nachází buňky zvyšující za určitých podmínek expresi UCP1 (chlad, sympatomimetika, druh potravy atd.). V současné době se zkoumá vztah hnědého tuku k obezitě [2, 24].

Z dědičných onemocnění s poruchou tvorby dermis a subcutis lze zmínit fatální restriktivní dermatitidu způsobenou poruchou zrání laminy A (intermediární filamentum v jaderném obalu). Přesný mechanismus dermálního defektu není znám. Již intrauterinně je pozorována hypokineze, dermis je tenká, tuhá, tvoří se eroze. Nemoc je spojená s postižením dalších systémů. Dítě umírá časně po porodu. Jiné patogenní varianty stejného genu jsou spojené s familiární parciální lipodystrofií, kde chybí tuková vrstva na končetinách, a naopak je nadměrně vyvinutá v axiálních částech těla. Adipocyty nejspíše díky defektu nukleární membrány nejsou schopny plnit svoji zásobní funkci. Další nemocí je fokální dermální hypoplazie (Goltzův syndrom), dědí se X vázaně, proto přežívají ženy, které jsou díky lyonizaci X chromozomu postiženy mozaikovitě. Postižení muži přežívají zřídka. Je způsobená patogenní variantou genu PORCN, který kóduje proteiny důležité pro

funkci Wnt signální kaskády ovlivňující vývoj kůže, kostí a očí. Onemocnění se projevuje pruhy s teleangiektaziemi a herniací subkutánního tuku skrze tenkou dermis, žluto-červeno-hnědými papulami až noduly až ulceracemi, dystrofiemi nehtů, řídkými vlasy, palmární hypo/hyperhidrózou, očními vadami a malformacemi prstů, eventuálně postižením dalších orgánových systémů. Cutis laxa je onemocnění způsobené poruchou tvorby elastických vláken na základě mutací různých genů (elastin, fibulin) s různým typem dědičnosti charakterizované nepružnou volnou kůží, dysmorfii obličeje, postižením velkých cév a srdce, plíc, divertikly a prolapsy či herniemi. Průběh jednotlivých variant je různě závažný. Získaná varianta onemocnění je nespíše vyprovokovaná různými zevními a vnitřními spouštěči u jedinců s genetickou predispozicí a manifestuje se spíše v dospělém věku. S mutací fibrilinu-1, který je součástí elastických vláken čočky, aorty a kůže, je spojen Marfanův syndrom. Hlavními příznaky jsou vysoký vzrůst, dlouhé končetiny, arachnodaktylie, nedostatek podkožního tuku, strie, ektopie čočky, dilatace aorty a chlopní a muskuloskeletální vady. Ehlers-Danlosův syndrom je skupinou onemocnění s autozomálně recesivní či dominantní dědičností způsobených mutacemi genů pro různé druhy kolagenu, jejich posttranslační modifikaci či syntézu proteinů extracelulární matrix. Společným jmenovatelem je hyperelastická kůže, hypermobilita se subluxacemi kloubů, častou je tvorba modřin, nehojící se či atrofické jizvy, vaskulární typ (kolagen III) je spojen s postižením chlopní, varixy, rupturami arterií, střeva, či dělohy v průběhu třetího trimestru. Klasický typ (kolagen V) má na pohmat typicky sametovou kůži.

Nervový systém kůže

Neurální struktury v kůži pocházejí z neurální lišty (viz výše). Patří k nim senzitivní nervová vlákna včetně specializovaných nervových zakončení (senzorická tělíška) a vlákna vegetativní (sympatická) inervující žlázy, cévy a m. arrector pili. Kůže nemá parasympatickou inervaci. Senzitivní neurony leží v dorzálních míšních gangliích (vlákna dále směřují zadním míšním kořenem do zadních rohů míšních). Senzitivní vlákna zachovávají segmentální inervaci, ale v určité míře přesahují i do sousedních dermatomů (oblast dermis zejména na trupu vyvíjející se z jednoho úseku mezodermy). Jelikož inervace kožních okrsků a orgánů se setkává v zadním míšním kořeni, může při onemocnění některých orgánů být určitý okrsk kůže přecitlivělý na dotek (tento okrsk kůže může být vzdálen od projekce orgánu na povrch kůže, jelikož vnitřní orgány během vývoje migrují spolu se svými nervovými vlákny). Okrsky kůže, do kterých se promítá poškození daného orgánu, se označují jako Headovy zóny. Obecně platí, že vlákna senzitivní prorůstají do cílových orgánů o něco později než vlákna motorická, ale i tak se první vlákna v dermis objevují už v 5. týdnu. Přibližně v 15. týdnu začínají nervová vlákna prorůstající ze subkutánních plexů formovat subepidermální plexus, který je dobře diferencován

cca do 23. týdne. Spektrum impulzů, které vnímáme pomocí senzitivních vláken v kůži je velmi široké. Tato fenotypová diverzita se formuje během prenatalního a časného postnatalního vývoje sekvenční aktivací různých transkripčních faktorů. Prorůstání nervových vláken do kůže a jejich zrání a funkce jsou prenatalně ovlivňovány neurotrofiny (NT) produkovanými kůží. Expres různých NT je typická pro různé buňky v kůži (keratinocyty, fibroblasty, melanocyty, potní žlázy, hladkou svalovinu m. arrector pili). Příkladem může být neurotrofin-3 (NGF), jeho koncentrace je přímo úměrná hustotě inervace dané oblasti. NT pravděpodobně kontrolují i epidermální homeostázu. Nervová vlákna naopak po dosažení kůže exprimují receptory pro tyto NT [13]. Prostřednictvím volných nervových zakončení, která se nachází v epidermis, dermis i subcutis vnímáme teplotu, tlak, dotek, napětí a bolest. Epidermální volná nervová zakončení se objevují na ploskách už v 16. týdnu a jejich denzita postupně roste. Merkelovy buňky, lokalizované v bazální vrstvě epidermis, jsou asociované s nervovými vlákny. V kůži se objevují ve 4. měsíci. Také obsahují keratiny a jsou spojeny s keratinocyty pomocí desmozomů. Je zajímavé, že jejich funkce doposud není přesně definována, považují se za mechanoreceptory či receptory hmatové. V období embryonálního vývoje se nachází i v dermis a slouží obdobně jako majáky navigující prorůstání nervových vláken, poté z dermis mizí [14]. Kolem vlasových folikulů se kromě volných nervových zakončení a Merkelových buněk nachází také Pacciniho tělíska (rychle se adaptující receptory akcelerace, vibrace), Ruffiniho tělíska (pomalu se adaptující receptory napětí, tahu) a receptory rychlosti. Meissnerova tělíska specializovaná na jemný dotek se nachází v dermálních papilách zejména dlaní a rtů. Pacciniho tělíska jsou také v podkoží a slouží k vnímání větších tlakových změn a vibrací. Krauseho tělíska jsou v neochlupené kůži a v podkoží a vnímají zejména napětí. Pro vývoj senzoryckých tělísek jsou důležitá nervová vlákna. Interakce mezi nimi a cílovými buňkami je obousměrná, ovlivňují i tvorbu neneurálních součástí tělísek např. vazivových obalů. Asi ve 3. týdnu tvořící se tělísko bez interakce s nervovým vláknem podlehně apoptóze, později již tato závislost není tak úzká. Senzitivní nervy jsou již relativně vyzrálé během prvního postnatalního měsíce, stabilní je i počet neuronů [13]. I když anatomicky je systém vytvořen, jeho funkční zrání pokračuje ještě i po porodu, jak bude uvedeno v kapitole o funkčním zrání kůže.

Cévní systém kůže

Krevní i lymfatické cévy pochází z mezodermy. První cévy se vyvíjí už v 1. měsíci, kdy se za účasti signálů z endodermy (např. BMP, VEGF – cévní endotelový růstový faktor, viz tab. 2) některé buňky splachnického mezodermy transformují v angioblasty, ze kterých vznikají buňky endotelu tvořící drobné vezikulární struktury, které pak splývají v duté cévy, které jsou v dermis patrné již v prvním trimestru. Tento proces

se nazývá vaskulogeneze. Prokázalo se, že angioblasty jsou přítomné i v kostní dřeni a periferní krvi dospělého člověka. Posléze až do 3. trimestru dochází k tvorbě plexů (uplatňují se opět geny ze skupin VEGF, BMP, TGFβ, Notch, Shh...). Za stimul podporující tvorbu cév se považuje hypoxie, zvyšující tvorbu VEGF a jeho vyšší exprese je pozorována i u infantilních hemangiomů v růstové fázi včetně exprese GLUT 1 (erytrocytárního glukózu transportujícího proteinu). Hypoxie také zvyšuje produkci NO (oxid dusnatý), čímž dochází k dilataci cév, extravazaci plazmatických proteinů a aktivaci matrix metaloproteináz, které ulehčují proces pučení cév. Nejdříve se vytváří jeden a pak dva paralelní plexy a speciální větve zásobující vlasové folikuly. Tvorba cévního systému, diferenciací arterií a žil se nazývá angiogeneze, ve které se uplatňuje proces pučení a intususcepce cév již vytvořených ve stadiu vaskulogeneze. Funkční zrání pokračuje i po porodu viz níže. Lymfatické cévy pocházejí také z mezodermy, mohou se vyvíjet z venózních a nevenózních prekurzorů (např. kapilár či hematopoetických prekurzorů). Determinace lymfatických endoteliálních buněk vyžaduje opět účast specifických regulačních molekul (např. SOX18 a PROX1 transkripční faktory). Struktury lymfatického systému jsou pozorovány až v 5. týdnu jako lymfatické váčky. Později se napojují na žilní systém, kam se lymfa drénuje. Drobné lymfatické cévy v dermis a podkoží šíje byly pozorovány již v 11.–16. týdnu. U Turnerova syndromu se vyskytuje hypoplazie lymfatických cév, která vede k tvorbě nuchálního cystického hygromu, který je diagnostickým znakem při prenatalním sonografickém screeningu. Většina kongenitálních lymfedémů (časný I typ Nonne-Milroy, peripubertální II typ Meige a pozdní III typ) jsou spojeny s poruchou funkce proteinů signálních dráhy VEGF-C/VEGFR3, ale i SOX 18 [11, 20].

Imunitní systém kůže (SALT – skin associated lymphoid tissue)

Zahrnuje buňky imunitního systému dlouhodobě přítomné v kůži, které jsou hematopoetického původu. Hematopoéza v embryu začíná ve žlutkovém váčku, posléze se přesouvá do jater a také k ní přispívají i buňky z určitých částí aorty [20]. SALT zahrnuje epidermální a dermální složky. Samozřejmě v rámci imunitní odpovědi dochází k migraci některých buněk (např. LB migrují do lymfatických uzlin, kde prezentují antigen, neutrofilů a eozinofilů do epidermis atd). Specifické imunitní prostředí má vlasový folikul a mazová žláza.

Epidermální složka:

- nespecifická: keratinocyty,
- specifická: T lymfocyty.

Dermální složka:

- nespecifická: bazofily, eozinofily, neutrofilů, žírné buňky, makrofágy, endotel, fibroblasty;
- specifická: NK buňky, T a B lymfocyty.

Dendritické buňky jsou považovány za spojnicí mezi nespecifickou a specifickou imunitní odpovědí a sídlí v epidermis (LB) i v dermis.

Langerhansovy buňky (LB) se v epidermis objevují už v 7. týdnu gestačního vývoje a pocházejí převážně z období jaterní hematopoese. Ve II. trimestru kůže plodu již obsahuje četné buňky imunitního systému (makrofágy, žírné buňky, dendritické buňky a T a B lymfocyty), ale v mnohem nižším množství než u dospělého člověka. Zároveň je v tomto období nižší hladina chemoatraktantů, které umožňují homing imunitních buněk v kůži. Dále bylo pozorováno vyšší množství protizánětlivých makrofágů M2 typu, regulačních T lymfocytů a protizánětlivého cytokinu TGF-β, což svědčí o imunosupresivním prostředí. Tento fakt pravděpodobně sehrává roli i v nejzjevnatém hojení ran [29].

Funkční zrání – plnohodnotná kožní bariéra (obr. 6).

Kůže novorozence, i když anatomicky téměř zralá, není ještě zcela zralá funkčně. Některé práce uvádějí, že je celkově tenčí (1,2 mm) než u dospělého člověka (2,1 mm) a také má mírně tenčí epidermis (30 versus 36 μm) a stratum corneum (7 versus 10 μm), u dětí jsou také drobnější korneocyty [22]. Tyto rozdíly jsou ještě patrnější u předčasně narozených dětí. U těchto dětí je zrání kůže po porodu urychlené a bariérová funkce se dostává na úroveň zralého novorozence během 2–3 týdnů, u nedonošených s extrémně nízkou porodní hmotností tento proces může trvat až 4–8 týdnů. Úplná změna biofyzikálních vlastností kůže může v závislosti od části těla trvat až celý rok, v tomto období je kůže více náchylná k iritaci a infekci. Jedná se zejména o následující změny:

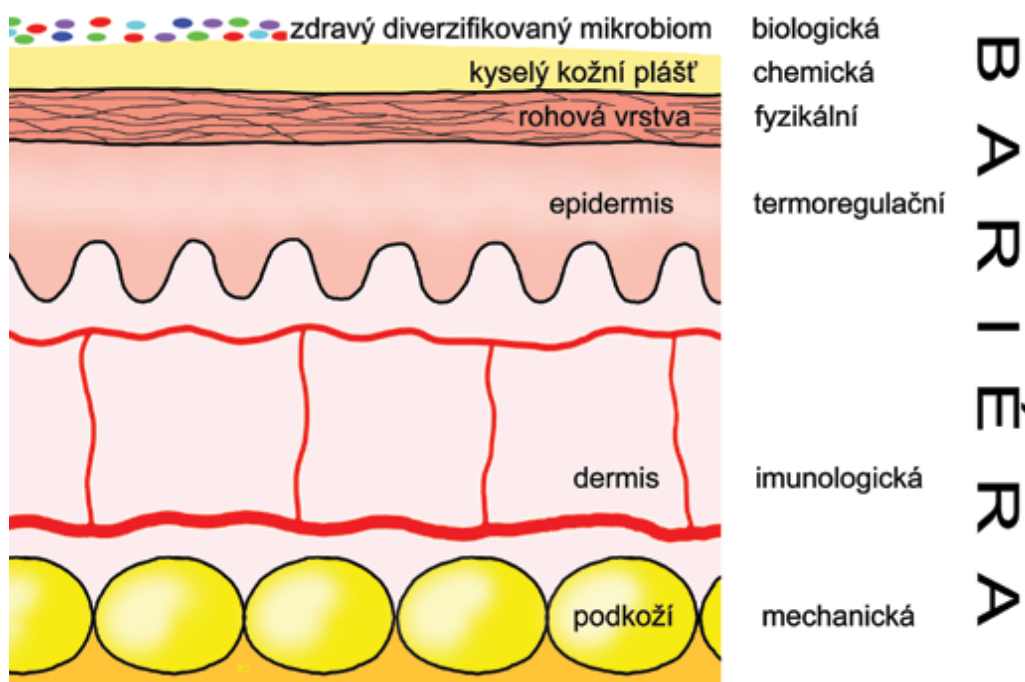
- Povrch kůže novorozence má neutrální pH, částečně i pod vlivem alkalické amniové tekutiny. Acidifikace probíhá různě rychle na různých částech těla, u zralého novorozence trvá v průměru několik dní, u nedonošenke i týdny. Cílovou hodnotou je přibližně pH 5,5. K aci-

difikaci přispívá enzymatické štěpení fosfolipidů na volné mastné kyseliny a histidinu na kyselinu cis-urokanovou a také sekrece laktátu potními žlázami a později mikrobiální degradace triglyceridů produkovaných mazovými žlázami. Opoždění tohoto procesu narušuje integritu rohové vrstvy a zvyšuje riziko mechanického poškození kůže (změny metabolismu lipidů, deskvamace, rovnováha proteáz/antiproteáz).

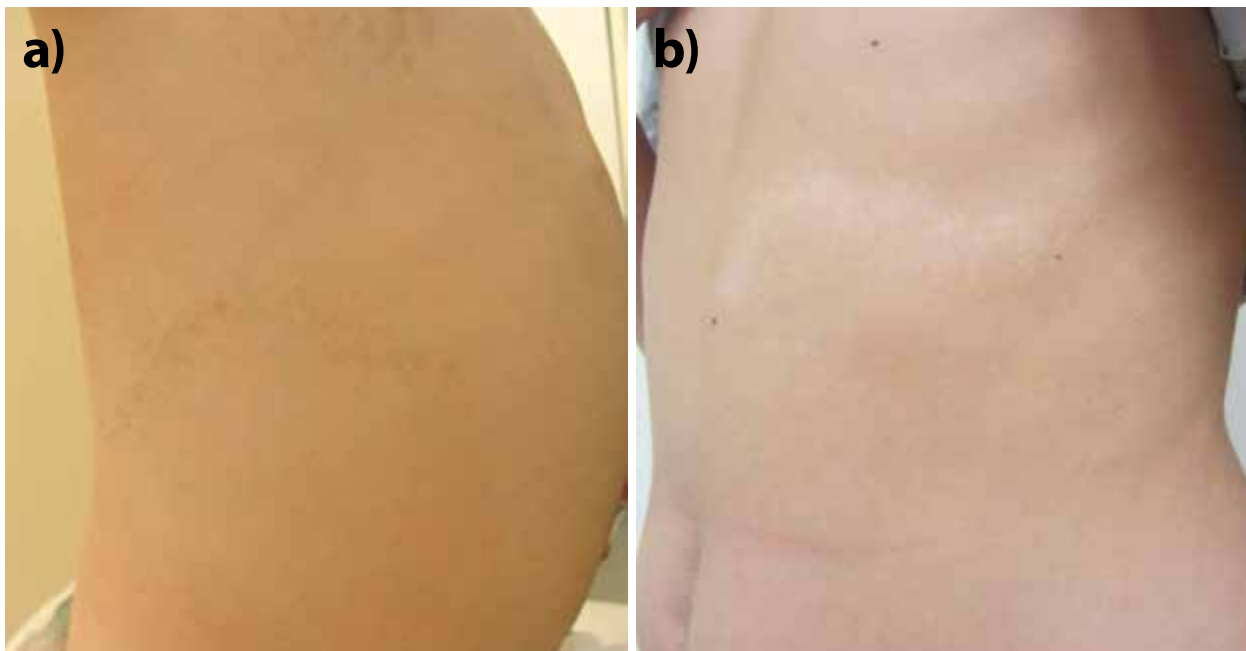- Vývody ekrinních potních žláz v epidermis jsou i u zralých dětí při narození rovné, spirálovitými se stávají až posléze. U novorozenců je proto zvýšená transkutánní absorpce léčiv či chemických látek. Neschopnost pocení zejména u nedonošených dětí (viz vývoj ekrinních žláz) vyžaduje regulaci teploty zevního prostředí.

- Ještě není zcela vyvinutá neurovegetativní regulace, což se projevuje např. v podobě akrocyanózy či cutis marmorata, která zmizí v prvním roce života. U nedonošených dětí nezralost neurovaskulárních struktur přispívá k vyšší termolabilitě nebo tzv. harlequin barevným změnám (ataky přesně ohraničené tmavěji prokrvené horní poloviny těla a bledé dolní poloviny těla nejspíše vznikající v důsledku nezralé hypotalamické regulace cévního tonu v prvním týdnu života).

- Kolonizací kůže komenzály se u donošených dětí objevuje 2.–3. den po porodu. Je dočasně rozdílná u dětí narozených *per vias naturales* (více bakterií typických pro vaginální flóru např. laktobacily) a po porodu císařským řezem (více bakterií typických pro kůži dospělého např. stafylokoky, streptokoky, korynebakterie a propionibakterie). Novorozenecká kůže je více hydratovaná než kůže dospělého člověka, a proto je zpočátku na jejím povrchu více stafyloko-



Obr. 6. Bariérové funkce kůže



Obr. 7. Blaschkovy linie
a) hyperpigmentace, **b)** hypopigmentace

ků, které jsou typické pro vlhké oblasti kůže dospělých [16]. *Malassezie* osídluje kůži už první den po porodu a dosahuje denzity srovnatelné s dospělou kůží už v prvním měsíci postnatálně. Postupně s věkem se diverzita kožního mikrobiomu zvyšuje a v dospělosti je rozdíl mezi osídlením různých oblastí kůže určitými bakteriemi (liší se oblasti vlhké, suché a seboroické). Některé kožní erupce u novorozenců se považují za možnou reakci kůže na osídlení mikroorganismy. Patří sem erythema toxicum neonatorum, či neonatální cefalická pustulóza (reakce na osídlení *malassezií*). Tuto jednotku někteří autoři považují za variantu *acne neonatorum*, někteří za samostatnou entitu. V diferenciální diagnóze k akné jsou léze monomorfní, nejsou folikulárně vázané a chybí komedony. U seboroické dermatitidy chybí jednoznačný důkaz pro patogenetickou roli *malassezií*. Osídlení mikroorganismy je důležité pro vyzrávání imunitního systému dítěte. Také u atopické dermatitidy je snížená diverzita mikrobiomu a zvýšené osídlení *Staphylococcus aureus* v non-lezionální i lezionální kůži. Není však dosud jasné, jestli je dysbióza mikrobiomu primární nebo nasedá na poruchu kožní bariéry [18]. Ukazuje se, že u novorozenců existuje schopnost navodit toleranci k osídlení kůže určitými bakteriemi např. *Staphylococcus epidermidis*. Kůže novorozenců má tedy nejspíše obdobné imunologické okno, jaké je dnes uznáváno u gastrointestinálního imunitního systému. Je charakterizováno vyšší přítomností Treg IL-17A CD8+ lymfocytů a k této toleranci nejspíše přispívá právě kožní mikrobiom prostřednictvím aktivity IL-1. Naopak při pozdějším osídlení touto bakterií je silnější zánětlivá odpověď. Kůže je však schopna rozeznat patogenní bakterie i v novorozeneckém období – tedy tolerance nevzniká. Například u kolo-

nizace *S. aureus* je alfa toxin důležitým aktivátorem alarminové odpovědi.

Blaschkovy linie

Blaschkovy linie byly popsány poprvé v roce 1901 německým dermatologem Alfredem Blaschkem. Repräsentují nejspíše dráhy migrace a proliferace epidermálních buněk v průběhu intrauterinního vývoje. Lze uvažovat i o tom, že se jedná o klon jednotlivých epidermálních kmenových buněk (klon tvoří úsek kůže, který pochází z jednoho buněčného prekursoru) [23]. Tyto několikacentimetrové okrsky leží na trupu horizontálně a podélně na končetinách, nepřekračují přední střední čáru, jejich rozsah a pozice je obdobná u různých individuí a neodpovídají zcela dermatomům. U zdravého jedince nejsou viditelné, ale jsou patrné u některých vrozených onemocnění např. epidermální névy, *incontinentia pigmenti*, *hypo/hypermelanózy*, *fokální dermální hypoplazie* (obr. 7). Stejně se manifestují i segmentální formy zánětlivých onemocnění např. *lichen planus*, *psoriasis vulgaris*, *m. Darier* atd. Jedná o typ tzv. mozaicismu kdy mutace vzniká po rozdělení zygoty a genotypově odlišné buňky mají i odlišný fenotyp – liší se od okolní normální kůže. Typ mozaicismu záleží na době vzniku mutace, postiženém genu, typu mutace v tomto genu atd. To rozhoduje o množství postižených tkání a závažnosti projevů, tj. některé kožní projevy mohou být spojeny i s postižením jiných orgánů. Pokud mutace postihne i zárodečné buňky, může se původně mozaiková forma u rodiče projevit ve všech buňkách potomka (epidermolytická hyperkeratotická forma epidermálního névu u rodiče – keratinopatická (epidermolytická) *ichtyóza* u potomka). Tyto vady jsou dnes předmětem intenzivního výzkumu.

ZÁVĚR

S rozšiřujícími se poznatky moderní medicíny se potvrzují staronové souvislosti a je zřejmé, že kůže je orgán, který může být zrcadlem celého organismu. Funguje nejenom jako fyzikální bariéra, součást neuro-imuno-endokrinního systému, ale má taktéž velký psychosociální význam. Znalosti o její struktuře a vývoji může v interdisciplinární diagnostice uplatnit nejenom dermatolog. Naopak, dobře viditelné změny na kůži mohou být užitečným vodítkem i pro praktické lékaře, pediatriy a další specialisty.

LITERATURA

- AKIYAMA, M. Corneocyte lipid envelope (CLE), the key structure for skin barrier function and ichthyosis pathogenesis. *J Dermatol Sci*, 2017, 88, p. 3–9.
- AVRAM, A. S., AVRAM, M. M., JAMES W. D. Subcutaneous fat in normal and diseased states 2. Anatomy and physiology of white and brown adipose tissue. *J Am Acad Dermatol*, 2005, 53, p. 681–683.
- FUKUIE, T., JASUOKA, R., FUJIYAMA, T. et al. Palmar hyperlinearity in early childhood atopic dermatitis is associated with filaggrin mutation and sensitization to egg. *Pediatric Dermatol*, 2019, 36, p. 213–218.
- HANSON, M., LUPSI J. R., HICKS, J. et al. Association of dermal melanocytosis with lysosomal storage disease. *Arch Dermatol*, 2003, 139, p. 916–920.
- HOATH, S. B. MAURO, T. *Fetal skin development*. In Eichenfeld, L, Frieden, I., Mathes, E. et al. in Neonatal and Infant Dermatology, 3rd Edition, London, W B Saunders, 2014, p. 1.
- HU, M. S., BORRELLI, M. R., HONG, W. X. et al. Embryonic skin development and repair. *Organogenesis*, 2018, 14, p. 46–63.
- KINSLER, V., SHAW, A. C., MERKS, J. H. M. et al. The face in congenital melanocytic nevus syndrome. *Am J Med Genet Part A*, 2012, 158 A, p. 1014–1019.
- KOSTER, M. I., LOOMIS, C. A., KOS, T. et al. *Skin development and maintenance*. In BOLOGNIA, J.L., JORIZZO, J.L., SCHAFFER, J.V. *Dermatology*, 3rd Edition. Philadelphia. Elsevier/Saunders, 2012, 2, p. 55–59.
- KUSARI, A., HAN, M. A., VIRGEN, C. A. et al. Evidence-based skin care in preterm infants. *Pediatr Dermatol*, 2019, 36, p.16–23.
- LIM, Y. H., OVEJERO, D., SUGERMAN J. S. et al. Multilineage somatic activating mutation in HRAS and NRAS cause mosaic cutaneous and skeletal lesions, elevated FGF23 and hypophosphatemia. *Hum Mol Genet*, 2014, 23, p. 37–407.
- MARZIANO, C., GENET, G., HIRSCHI, K. K. Vascular endothelial cell specification in health and disease. *Angiogenesis*, 2021, epub. Dostupné z doi 10.1007/s10456-021-09785-7.
- MATEU, R., ŽIVICOVÁ, V., DROBNÁ KREJČÍ, E. et al. Functional differences between neonatal and adult fibroblasts and keratinocytes: donor age affects epithelial-mesenchymal crosstalk in vitro. *Int J Mol Med*, 2016, 38, p. 1063–1074.
- MONTAÑO, J. A., PÉREZ-PIÑERA, P., GARCÍA-SUARÉZ, O. et al. Development and Neuronal Dependence of Cutaneous Sensory Nerve Formations: Lessons From Neurotrophins. *Microscopy Research and Technique*, 2010, 73, p. 513–529.
- NARISAVA, Y., HASIHMOTO, K., NIHEI, Y. et al. Biological significance of dermal Merkel cells in development of cutaneous nerves in human fetal skin. *J Histochem Cytochem*, 1992, 40, p. 65–71.
- NESS, J. N., DAVIS, D. M. R., CAREY, W. A. Neonatal skin care: a concise review. *Int J Dermatol*, 2013, 52, p. 14–22.
- ORANGES, T., DINI, V., ROMANELLI, M. Skin physiology of the neonate and infant: clinical implications. *Advances in wound care*, 2015, 4, p. 587–595.
- SAXENA, MOK, M., K. W., RENDL, M. An updated classification of hair follicle morphogenesis. *Exp Dermatol*, 2019, 28, p. 334–344.
- SCHOCH, J. J., MONIR, R. L., SATCHER, K. G. et al. The infantile cutaneous microbiome: A review. *Pediatric Dermatol*, 2019, 36, p. 574–580.
- SCHOENWOLF, G., BLEYEL, S., BRAUER, P. et al. *Development of the skin and its derivatives*. In Larsen's Human Embryology, Philadelphia, Churchill Livingstone, 2014, p. 203.
- SCHOENWOLF, G., BLEYEL, S., BRAUER, P. et al. *Development of the vasculature*. In Larsen's Human Embryology, Philadelphia, Churchill Livingstone, 2014, p. 390.
- SCHOENWOLF, G., BLEYEL, S., BRAUER, P. et al. *Fourth week: Forming the embryo*. In Larsen's Human Embryology, Philadelphia, Churchill Livingstone, 2014, p. 107.
- STAMANAS, G. N., NIKOLOVSKI, J. LUEDTKE, M. A. et al. Infant skin microstructure assessed in vivo differs from adult skin in organization and at the cellular level. *Pediatr Dermatol.*, 2010, 27, p. 125–131.
- STRACHAN, L. R., GHADIALLY, R. Tiers of clonal organization in the epidermis: the epidermal proliferation unit revisited. *Stem Cell Review*, 2008, 4, p. 149–157.
- SYMONDS, M. E., POPE, D., SHARKE, M. et al. Adipose tissue and fetal programming. *Diabetologia*, 2016, 55, p. 1597–1606.
- TAIEB, A. Skin barrier in the neonate. *Pediatr Dermatol*, 2018, 35, s. 5–9.
- THOMAS, A. C., ZENG, Z., RIVIÈRE, J.-B. et al. Mosaic activating mutations in GNA11 and GNAC are associated with phacomatosis pigmentovascularis and Sturge-Weber syndrom. *J Invest Dermatol*, 2016, 136, p. 770–778
- THOMAS, J. M., DURACK, A., STERLING A. et al. Aquagenic wrinkling of the palms: a diagnostic clue to cystic fibrosis carrier status and non- classic disease. *Lancet*, 2017, 389, p. 846.

28. VEGA-LOPEZ, G. A., CERRIZUELA, S., TRIBULO, C. et al. Neurocristopathies: New insights 150 years after neural crest discovery. *Developmental Biology*, 2018, 444, p. S110–S143.
29. WALRAVEN, M., TALHOUT, W., BEELEN, R. H. J. et al. Healthy human second-trimester fetal skin is deficient in leukocytes and associated homing chemokines. *Wound Repair Regen*, 2016, 24, p. 533–541.
30. ZHANG, X., YIN, M., ZHANG, L.-J. Keratin 6,16, 17 – critical barrier alarmin molecules in skin wounds and psoriasis. *Cells*, 2019, 8, p. 807.

Poděkování

Autorka děkuje Mgr. Janu Kacvinskému za grafickou spolupráci.

Do redakce došlo dne 9. 7. 2021.

*Adresa pro korespondenci:
MUDr. Zuzana Plzáková, Ph.D.
Dermatovenerologická klinika 1. LF UK a VFN
U Nemocnice 499/2
128 00 Praha 2
e-mail: zuzana.plzakova@lf1.cuni.cz*