proLékaře.cz | 14.2.2026

Pleomorfní leiomyosarkom. Popis případu

Drlík L.[1], Švajdler M.[2], Drlík Z.[1], Strouhalová I.[3]

[1]Dermatologická ambulance Mohelnice
[2]Bioptická laboratoř Plzeň, s. r. o.
odborná vedoucí lékařka prof. MUDr. Alena Skálová, CSc.
[2]Šiklův patologický ústav LF UK a FN v Plzni
přednosta prof. MUDr. Michal Michal
[3]ViaderMIS s. r. o., Zábřeh na Moravě

SOUHRN

Autoři popisují případ 83leté nemocné s tumorem rostoucím několik měsíců na pravém bérci. Histologické a imunohistochemické vyšetření prokázalo diagnózu pleomorfního leiomyosarkomu. Pro celkový zdravotní stav nemocné byla léčba pouze symptomatická. Dva měsíce po vyšetření došlo k plošné progresi tumoru. Autoři předkládají přehled současných poznatků o tomto onemocnění.
Klíčová slova: pleomorfní leiomyosarkom – histologie – imunohistochemie

SUMMARY
Pleomorphic Leiomyosarcoma. Case Report

The authors report a case of 83-year old woman with a tumor growing on her right lower leg for several months. Histology and immunohistochemistry confirmed the diagnosis of pleomorphic leiomyosarcoma. Because of the general health status of the patient, the treatment was just symptomatic. Two months after the examination, tumor progression was observed. The authors present an overview of current knowledge of this tumor.
Key words: pleomorphic leiomyosarcoma – histology – imunohistochemistry

Čes-slov Derm, 95, 2020, No. 2, p. 76–79

POPIS PŘÍPADU

Pacientka stáří 83 roků se dostavila k vyšetření s tumorem velikosti 6 x 6 cm, lokalizovaným ventrálně v horní třetině pravého bérce (obr. 1a, b). Dobu trvání udávala na několik měsíců. Byla 27 let v dispenzární péči kožní ambulance po odstranění multicentrického bazaliomu pravé tváře a opakovaných kryalizacích mnohočetných solár-

Obr. 1a, b. Klinický nález

proLékaře.cz | 14.2.2026

ních keratóz obličeje. Léčila se s fibrilací síní, arteriální hypertenzí, vředovou chorobou gastroduodena, před rokem byla hospitalizována na chirurgickém a interním oddělení pro melénu a hypovolemický šok. V dětství prodělala osteomyelitidu pravé tibie. Užívala furosemid, bisoprolol fumarát-perindopril arginin, nadroparinum calcicum, pantoprazol, kalii chloridum. Klinicky bylo pomýšleno na maligní transformaci bércového vředu, odebrány probatorní excize k histologickému vyšetření ze dvou míst, současně i z rozsáhlého bazaliomu dorza levé ruky. Histologické vyšetření z probatorní excize z pravého bérce prokázalo struktury špatně diferencovaného pleomorfního high-grade sarkomu s vřetenobuněčnou morfologií. Mitotická aktivita dosahovala 14 mitóz na 10 HPF. Nekrózy nebyly v rozsahu vyšetření zachyceny. Imunohistochemicky byly nádorové buňky ložiskově pozitivní v průkazu cytokeratinů (AE1/3, OSCAR), difuzně exprimovaly h-caldesmon, slabě difuzně hladkosvalový

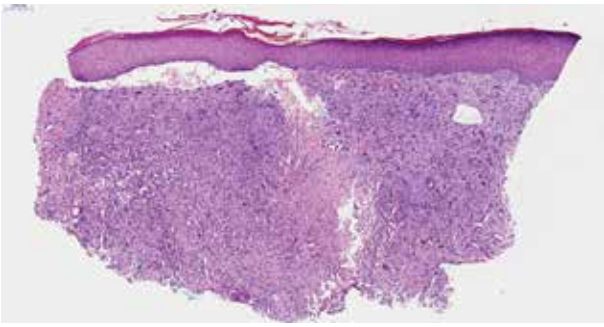

Obr. 2. Pleomorfní vřetenobuněčná nádorová proliferace postihující celou dermis (hematoxylin-eosin, 40krát)

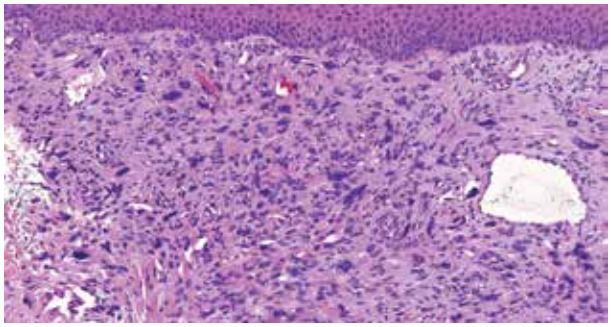

Obr. 3. Tumor byl predominantně tvořen pleomorfní vřetenobuněčnou proliferací s bizarními jadernými atypiemi (hematoxylin-eosin, 150krát)

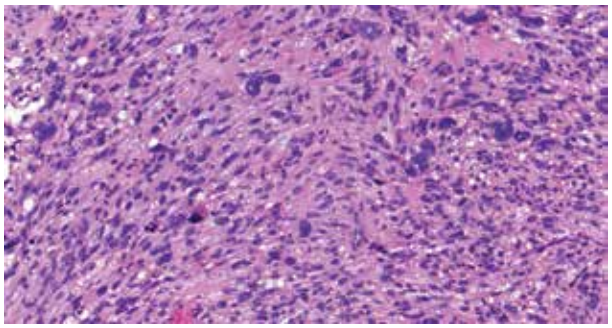

Obr. 4. Ložiskově byla přítomná vřetenobuněčná proliferace s naznačeným fascikulárním způsobem růstu a buňkami s protáhlymi „cigar-shaped" jádry, typickými pro leiomyosarkom (levá dolní část obrázku)
Větší část buněk však vykazovala bizarní atypie, byly přítomny četné mitózy, včetně mitóz atypických (až 14 mitóz na 10 HPF) (hematoxylin-eosin, 200krát).

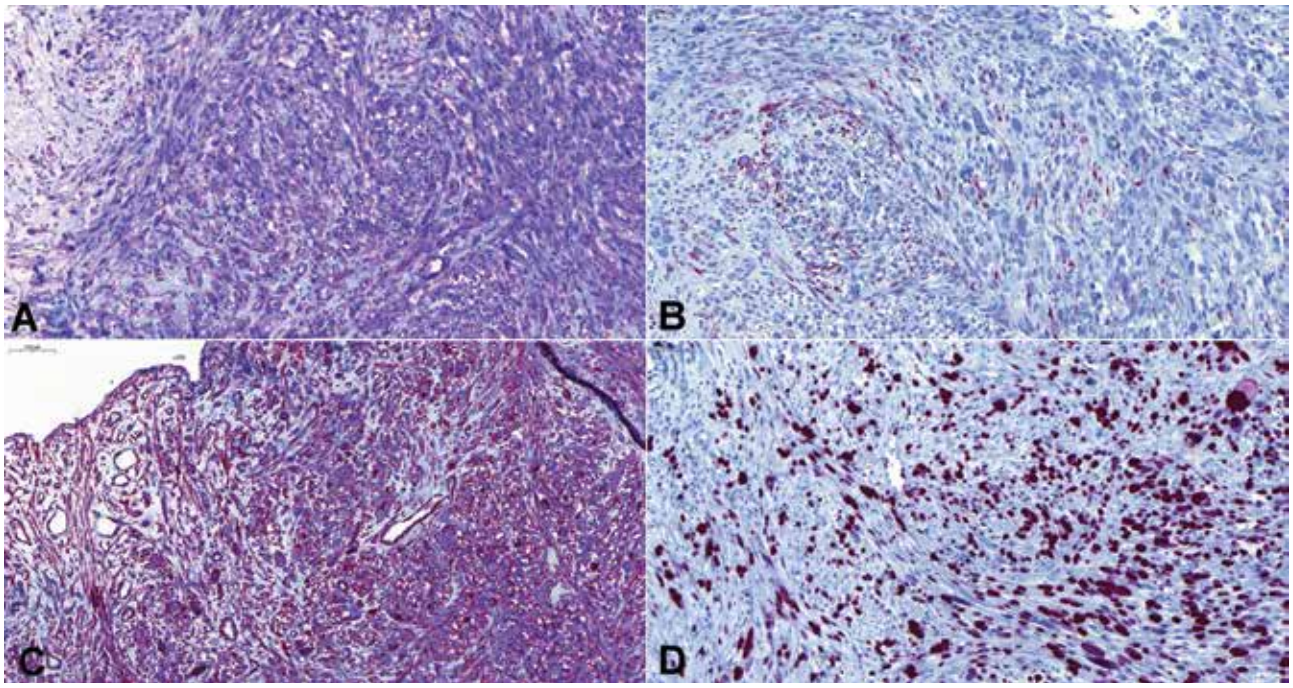

Obr. 5. Imunohistochemicky byla prokázána exprese markerů hladkosvalové diferenciace: difuzní slabší exprese hladkosvalového aktinu (A), ložisková silná exprese desminu (B) a difuzní silná exprese h-caldesmonu (C)
Proliferační aktivita (imunohistochemický průkaz proliferačního antigenu Mib-1) byla vysoká (D) (zvětšení A – 150krát, B – 200krát, C – 150krát, D – 200krát).

proLékaře.cz | 14.2.2026

aktin a ložiskově silně desmin. Průkaz exprese SOX10, S100, p40, p63 (k vyloučení diagnózy melanomu a sarkomatoidního karcinomu) byl negativní. Proliferační aktivita (MIB1 index) byla přibližně 70–80 % (obr. 2, 3, 4). Tumor byl klasifikován jako pleomorfní leiomyosarkom, v rozsahu vyšetření FNCLCC (French Federation of Cancer Centers Sarcoma Group system) grade 2.

Histologické vyšetření z druhé probatorní excize na pravém bérci zachytilo pod intaktní epidermis struktury výše popsaného sarkomu. V kožní excizi z dorza levé ruky byl mikroskopicky zachycen nodulární bazaliom. Rentgenové vyšetření bérce prokázalo osteolytickou destrukci proximální části tibie. Na CT plic byl viditelný paket uzlin v mediastinu velikosti 41 mm. Vzhledem k celkovému stavu pacientky byla onkology doporučena pouze symptomatická léčba, při kontrole za dva měsíce byla konstatována plošná progrese leiomyosarkomu, bazaliom dorza ruky byl v březnu chirurgicky odstraněn.

DISKUSE

Pleomorfní leiomyosarkom je raritní morfologická varianta leiomyosarkomu. Od něj se odlišuje mj. vyšší proliferační aktivitou a agresivním biologickým chováním [8]. Postihuje pacienty středního a vyššího věku s mediánem 52, resp. 55 roků (rozpětí 25–75) [1, 7, 8, 9]. Postiženy bývají převážně končetiny, břišní dutina, malá pánev, retroperitoneum a trup [1, 9]. Leiomyosarkom vychází z hladkých svalů uteru, střev, mm. arrectores pilorum a cév různých orgánů. Raritně jsou literárně popsány případy postižení jater, nazofaryngu, ledvin.

Pleomorfní leiomyosarkom reprezentuje 9 % z celkového počtu leiomyosarkomů, ty jsou zastoupeny mezi všemi sarkomy v počtu 5–10 %. Sarkomy představují 0,7 % všech tumorů dospělých [4]. Duplicitní sarkom může vzniknout až 12,5krát častěji oproti pacientům bez sarkomu.

Klinický vzhled leiomyosarkomů je nespecifický. Většinou se jedná o solitární nodulus s nepravidelnými nebo i pravidelnými okraji, který může být ulcerovaný. Velikost tumoru v době stanovení diagnózy bývá 3–30 cm s průměrem 9,1 cm [9]. Podkožní leiomyosarkomy jsou solitární, méně často vícečetné rezistence do velikosti 2–4 cm. Příznaky vyplývají z velikosti ložiska, jeho lokalizace a dynamiky růstu [2, 3]. Nemocný obvykle pozoruje nebo hmatá nádorové vyklenutí, ložisko bývá obvykle nebolestivé, vyvolává spíše pocit tlaku nebo omezení při pohybu. Při nitrobřišním nebo retroperitoneálním růstu nádoru je udáván tlak nebo pocit nitrobřišní plnosti, méně často vede nádor k poruchám střevní pasáže, vomitu, enteroragii. Při růstu sarkomu v blízkosti nervových a cévních svazků se mohou vyskytnout příznaky útlaku – neuralgická bolest nebo otok končetiny.

Sonograficky se nachází hypoechogenní tumorózní projev s případnými pseudocystickými projasněními, prokrvácením nebo nekrózou, další zobrazovací možností je magnetická rezonance.

Pro stanovení diagnózy je rozhodující histologický a imunohistochemický nález.

Tumory sestávají z okrsků typického leiomyosarkomu (tvoří < 1/3 tumoru) a okrsků s pleomorfní cytomorfologií (podle definice tvoří ≥ 2/3 tumoru). Pleomorfní oblasti bývají utvářeny atypickými vřetenitými a polygonálními buňkami variabilní velikosti, epitelioidními a rhabdoidními buňkami, bizarními atypickými a mnohojadernými obrovskými buňkami napodobujícími dediferencovaný pleomorfní sarkom. Pleomorfní a typické oblasti jsou promíšené, ale může být mezi nimi také zjevná hranice [7, 8, 9].

Klasická část leiomyosarkomu v typických případech vykazuje podstatně vyšší pozitivitu na myogenní markery nežli pleomorfní komponenta, která často jeví jen fokální a méně intenzivní imunoreaktivitu, případně může být exprese těchto markerů kompletně negativní a pro diagnózu je pak rozhodující přítomnost lépe diferencované komponenty leiomyosarkomu.

Komponenty klasického leiomyosarkomu jsou pozitivní na svalové imunohistochemické markery – hladkosvalový aktin ve 100 %, calponin v 90 %, svalově specifický aktin v 90 %, desmin v 86 %, hladkosvalový myosin – těžký řetězec (SMMS-1) v 67 % a caldesmon v 57 %. Pleomorfní část jeví podstatně nižší expresi těchto markerů oproti fascikulární části – hladkosvalový marker v 77 %, hladkosvalový aktin v 63 %, calponin v 60 %, SMMS-1 v 60 %, desmin v 59 %, svalový aktin v 40 % a caldesmon v 29 %. KI-67 index varíruje mezi 15–70 % (střední hodnota 40 %) [7, 8, 9]. Aberantní ložisková exprese epiteliálních markerů (cytokeratiny, EMA) není nijak výjimečná [5, 6].

Klinická diferenciální diagnóza je velmi široká, zahrnuje maligní i benigní kožní tumory. Histologická diferenciální diagnóza – leiomyom, fibrosarkom, maligní fibrózní histiocytom, rhabdomyosarkom, neurofibrosarkom, angiosarkom, lymfangiosarkom, epiteloidní sarkom, atypický fibroxantom, fibrosarkom, maligní schwannom, dermatofibrom, nodulární fasciitida a neurofibrom [2].

Prognóza přežití pacientů s leiomyosarkomem je obecně nepříznivá. Pleomorfní leiomyosarkom a dediferencovaný leiomyosarkom mají agresivnější chování a horší prognózu než klasický leiomyosarkom [9]. Mimo morfologie jsou nepříznivými faktory také hluboké uložení lézí, jejich klinická pokročilost a mitotická aktivita.

Incidence metastazování pleomorfního leiomyosarkomu je 89%, mortalita 50% při follow-up 3–104 měsíců [7]. Pětileté přežití je uváděno 34–46% [4].

Tumor metastazuje hematogenní cestou zejména do plic [8]. Postižení lymfatických uzlin je známkou diseminace tumoru, jejich odstranění je jen paliativní léčbou [4].

Základem léčby je široká včasná excize s případnou lymfadenektomií [1, 4]. Adjuvantní chemoterapie a radioterapie bývají málo efektivní [4].

proLékaře.cz | 14.2.2026

LITERATURA

1. AHN, S. K., CHOI, H. J., LEE, H. J. Metachronous Sarcoma: A Case of Pleomorphic Leiomyosarcoma in a Patient with a History of Fibrosarcoma. *Arch. Hand. Microsurg*. 2017, 22, 4, p. 299–304.
2. BALI, A., KANGLE, R., ROY, M. et al. Primary cutaneous leiomyosarcoma. A rare malignant neoplasm. *Indian Dermatol J*., online, 2013, 4, 3, p. 188–190.
3. CUIREA, M. E., GEORGESCU, C. V., RADU, C. C. et al. Cutaneous leiomyosarcom0 – Case report. *J. Med. Life*, 2014, 7, 2, p. 270–273.
4. GUPTA, S., HUSAIN, N., KUMAR, A, SUNDER, S. Adult primary pleomorphic leiomyosarcoma of forearm with axillary lymph node metastasis: A case report and literature review. *J. Can. Res. Ther.*, 2012, 8, p. 448–450.
5. IWATA, J., FLETCHER, C. D. Immunohistochemical detection of cytokeratin and epithelial membrane antigen in leiomyosarcoma: a systematic study of 100 cases. *Pathol. Int.*, 2000, 50, 1, p. 7–14.
6. MIETTINEN, M. Immunoreactivity for cytokeratin and epithelial membrane antigen in leiomyosarcoma. *Arch. Pathol. Lab. Med.*, 1998, 112, 6, p. 637–640.
7. NICOLAS, M. N., TAMBOLI, P., GOMEZ, J. A. Pleomorphic and dedifferentiated leiomyosarcoma: clinicopathologic and immunohistochemical study of 41 cases. *Human Pathology*, 2010, 41, 5, p. 663–671.
8. ODA, Y., MIYAJIMA, K., KAWAGUCHI, K. et al. Pleomorphic leiomyosarcoma: clinicopathologic and immunohistochemical study with special emphasis on its distinction from ordinary leiomyosarcoma and malignant fibrous histiocytoma. *Am. J. Surg. Pathol.*, 2001, 25, 8, p. 1030–1038.
9. SUN, M., LIU, J. G., WENG, Q. Y. et al. Pleomorphic and dedifferentiated leiomyosarcoma: a clinicopathologic analysis. *Chinese J. Pathol.*, 2018, 47, 2, p. 87–93.

Do redakakce došlo dne 6. 2. 2020.

Adresa pro korespondenci:
MUDr. Lubomír Drlík
Dermatologická ambulance Mohelnice
Nádražní 35
e-mail: mudr.drlik@email.cz

Dermatologický univerzitní nadační fond

Dermatologický univerzitní nadační fond podporuje již čtrnáctým rokem dermatovenerologii v České republice

- Poskytuje **stipendia** na pobyty na kožních pracovištích v německy mluvících zemích.
- Uděluje **ceny za nejlepší publikace roku** v časopisu Čs. dermatologie.
- Sponzoruje **Bartákovu cenu**.
- **Podporuje časopis** Česko-slovenská dermatologie a Českou dermatovenerologickou společnost ČLS JEP.
- **Financuje vzdělávání** v dermatovenerologii (kurzy, odborná setkání).

Dermatologický univerzitní nadační fond
partner českých dermatovenerologů.