

Velkouzlová (nodulární) sarkoidóza. Popis případu

Müllerová E.¹, Tichý M.¹, Žurková M.²

¹Klinika chorob kožních a pohlavních LF UP a FN Olomouc
přednosta odb. as. MUDr. Martin Tichý, Ph.D.

²Klinika plicních nemocí a tuberkulózy LF UP a FN Olomouc
přednosta prof. MUDr. Vítězslav Kolek, DrSc.

SOUHRN

Autoři popsují případ 37letého muže s červenohnědými noduly na horní polovině trupu a končetinách. Na základě klinického obrazu, histopatologického vyšetření a pomocných laboratorních vyšetření i zobrazovacích metod byla diagnostikována velkouzlová kožní sarkoidóza v koincidenci s plicním postižením. Pacient byl léčený systémovými a zevními kortikosteroidy. Při této terapii byla nejprve navozena remise onemocnění, záhy však došlo k recidivě choroby s nutností zahájení kombinované imunopresivní léčby prednisonem a metotrexátem. Autoři dále poskytují přehled současných poznatků o sarkoidóze.

Klíčová slova: sarkoidóza – diagnóza – kortikosteroidy – metotrexát

SUMMARY

Nodular Sarcoidosis. Case Report

The authors describe a case of a 37-year-old man with red-brown nodules on the upper half of his trunk and his limbs. Based on the clinical presentation, histopathological examination, laboratory examinations and imaging methods, nodular skin sarcoidosis in coincidence with pulmonary involvement was diagnosed. The patient was treated with systemic and external corticosteroids. This therapy initially induced remission of the disease, however the disease recurred. Combined immunosuppressive treatment with prednisone and methotrexate induced remission of the disease. The authors provide an overview of current knowledge of sarcoidosis.

Key words: sarcoidosis – diagnosis – corticosteroids – methotrexate

Čes-slov Derm, 94, 2019, No. 4, p. 165–169

ÚVOD

Sarkoidóza je méně časté systémové onemocnění často postihující kůži [13].

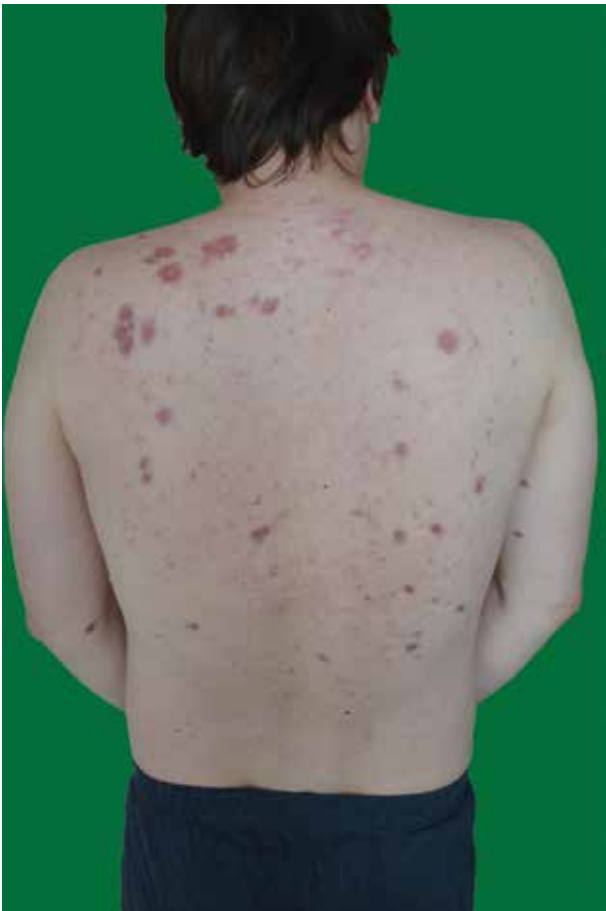Autoři uvádějí případ muže s velkouzlovou kožní sarkoidózou v koincidenci s plicním postižením vyžadující systémovou léčbu.

POPIS PŘÍPADU

V dubnu 2016 se na kožní kliniku dostavil 37letý muž s rok trvajícím subjektivně asymptomatickými červenohnědými uzlovitými infiltráty v horní polovině zad a na končetinách (obr. 1, 2, 3). Pracoval 13 let jako dělník, byl v kontaktu s těžkými kovy, barvivy a ředidly. V poslední době pozoroval dechové obtíže při zátěži. Jinak byl zdravý, s žádným onemocněním se neléčil, byl bez pravidelné medikace, bez alergií, rodinná anamnéza byla bez pozoruhodností. V diferenciální diagnostice se s ohledem na klinický vzhled lézí uvažovalo na prvním místě o granulomatózním onemocnění, což podpořila i vitroprese a dermatoskopické vyšetření s nálezem bezstrukturních žlutooranžových okrsků barvy tzv. jablečného želé [3, 11]. Tento předpoklad

byl potvrzen histopatologickým vyšetřením. Kožní biopsie prokázala přítomnost „nahých“ sarkoidních granulomů s chudým lymfocytárním infiltrátem. Pro udávanou ponámahovou dušnost byl u pacienta proveden skiagram hrudníku, na kterém byly na plicích oboustranně prokázány mnohočetné uzlovité infiltráty a akcentace lymfatické tkáně pravého plicního hilu. Byla proto ještě provedena počítačová tomografie hrudníku (CT), která v parenchymu obou plicních křídel potvrdila mnohočetné infiltráty v perilymfatické distribuci, zobrazený nález byl suspektní pro sarkoidózu. Laboratorně byly zjištěny výrazně zvýšené hodnoty pro sarkoidózu specifických markerů – angiotenzin konvertujícího enzymu (SACE), neopterinu a solubilního receptoru pro interleukin 2 (sIL2-R). Spirometrické vyšetření zaznamenalo lehkou restriční respirační poruchu. V rámci dalšího šetření byl dále proveden tuberkulinový test – s negativním nálezem. Bronchoalveolární laváž prokázala neutrofilní alveolitidu s hraničním počtem lymfocytů a vícejadernými makrofágy. Acidorezistentní tyčky nebyly nalezeny. Sběr moče za 24 hodin na odpad vápenatých iontů, RTG rukou a nohou k vyloučení cystických změn i oční vyšetření nevykázaly patologické výsledky.

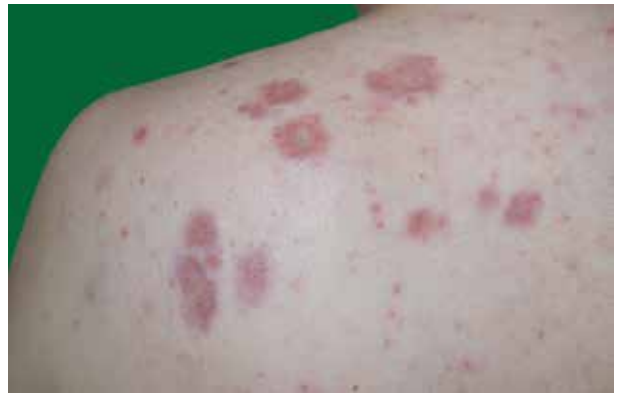Ve spolupráci s pneumology byla diagnostikována sarkoidóza II. stadia s plicním a kožním postižením.



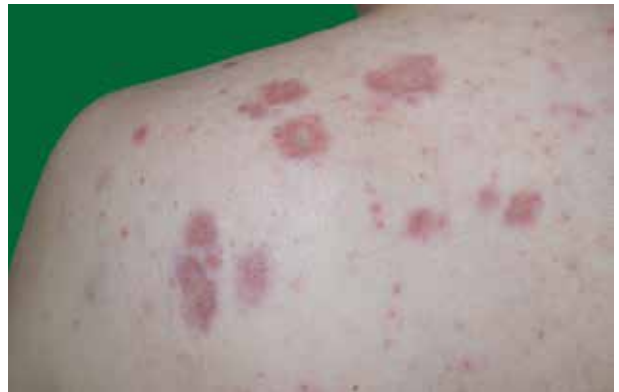Obr. 1. Mnohočetné uzlovité infiltráty hnědočerveného zbarvení

V květnu 2016 byla cestou pneumologa zahájena systémová kortikoterapie prednisonem v úvodní dávce 40 mg/den s postupnou redukcí dávky při regresi plicního i kožního nálezu. Specifické laboratorní markery klesly do mezí normy. Spirometrické vyšetření prokázalo výrazné zlepšení funkčních hodnot. V srpnu 2017 se podařilo navodit remisi onemocnění a systémová kortikosteroidní léčba byla ukončena. Při kontrolním plicním vyšetření v dubnu 2018 se však laboratorně opětovně objevila výrazná elevace výše uvedených specifických markerů a zhoršení hodnot spirometrického vyšetření. Na rentgenovém snímku hrudníku bylo patrné zvětšení obou plicních hilů. Stejně tak byla potvrzena progresse nálezu CT vyšetřením. Stav byl hodnocen jako první recidiva plicní sarkoidózy. Recidiva kožního postižení se neopakovala.

U pacienta byla proto zahájena kombinovaná systémová terapie prednisonem v dávce 20 mg denně a metotrexátem v dávce 10 mg 1krát týdně. Vzhledem k dobré terapeutické odezvě a pozvolné regresi plicního nálezu byla dávka prednisonu postupně snižována na současných 5 mg denně, dávka metotrexátu prozatím ponechána na 10 mg 1krát týdně. Pacient zůstává nadále v pravidelné pneumologické péči. Při poslední kontrole, 32 měsíců po zahájení léčby, byl pacient bez kožních projevů, plicní nález byl oboustranně s výraznou regresí postižení intersticia.



Obr. 2. Noduly v detailu



Obr. 3. HE 100krát – nekaseifikující dobře ohraničené „nahé“ sarkoidní granulomy v dermis a subcutis
Fotografie publikována se souhlasem Ústavu klinické a molekulární patologie FN Olomouc.

DISKUSE

Sarkoidóza je systémové multiorgánové neinfekční zá-
nětlivé onemocnění neznámé etiologie charakterizované
vznikem nekaseifikujících granulomů v různých tkáních
a orgánech. Nejčastěji jsou postiženy nitrohruďní lym-
fatické uzliny, plíce, játra, slezina, nervový systém, kosti,
kůže a oči [1, 2, 3, 12, 13]. Specifické kožní změny mají
podobu červenohnědofialových papul a plaků v obličej-
ji, na krku, na horní polovině trupu a na končetinách.
Nespecifickým kožním projevem je v časně fázi choroby
erythema nodosum [2, 3, 12].

Prevalence sarkoidózy na našem území je asi 70/100
tisíc obyvatel s roční incidencí 3,1/100 000 [9]. Nejedná
se tedy o onemocnění vzácné a je třeba na něj pomýšlet
u řady nevyjasněných stavů bez specifické symptoma-
tologie, jako jsou subfebrilie, chronické dechové obtíže,
chronická únava nebo lymfadenopatie. Kožní projevy
jsou přítomny u 30–50 % nemocných [2, 3, 13]. Derma-
tolog je proto velmi často prvním specialistou, který na
diagnózu sarkoidózy vysloví podezření. Časně stanovení
diagnózy a indikované zahájení léčby může zamezit ire-
verzibilnímu poškození postižených orgánů [9].

Etiologie sarkoidózy není dosud přesně známá. Sou-
časná hypotéza předpokládá vliv zatím neznámého anti-
geny, který vede k Th1 imunitní reakci s následnou ne-
specifickou zánětlivou odpovědí a tvorbou granulomů.

Zvažují se antigeny infekční povahy – atypické mykobakterie, *Mycoplasma species*, *Corynebacteria species*, *Propionibacterium acnes*, viry – HHV8 (human herpes virus typ 8), plísně, kovy (zirkon, hliník, berylium), pyly, minerální prach. Významnou roli hrají pravděpodobně také genetické faktory – je pozorována častější asociace s alelami HLA-B8, HLA-1, HLA-DR3 [2, 3,13].

Kožní změny mají v rámci sarkoidózy podobu specifických červenohnědofialových **papul** a uzlovitých infiltrátů, které nejčastěji postihují obličej, krk, horní polovinu trupu a končetiny. Při vitropresi dojde k vyblednutí projevů a léze mají barvu tzv. jablečného žele [3].

Je rozlišováno několik hlavních klinických forem kožní sarkoidózy, které představuje forma malouzlová disemi-

novaná sarkoidóza, velkouzlová sarkoidóza, angiolupoid, lupus pernio či sarkoidóza v jizvě, **klinický obraz však může být velmi pestrý zahrnující ulcerace, atrofie, projevy verukózní a perforující, erythrodermii, napodobující morfeu, necrobiosis lipoidica, lipodermatosklerózu, psoriázu či lichen planus aj.** [3, 13].

Malouzlová diseminovaná sarkoidóza je charakterizována makulopapulozními výsevy v obličejí a na trupu. Bývá známkou akutní formy. Prognóza je většinou příznivá s tendencí ke spontánní regresi [2, 3, 12]. **Velkouzlová (nodulární) forma** je charakteristická menším počtem specifických nodulů a plošnými infiltrovanými, anulárními či serpiginózními ložisky na trupu a končetinách [2, 13] (viz obr. 1, 2, 3). **Angiolupoid** se projevuje noduly v okolí

Tabulka 1. Léčba mimoplicní formy sarkoidózy [9]

Postižený orgán	Typ postižení	Terapie, dávkování
Oči	přední uveitida	lokální kortikoidy
	zadní uveitida	prednison 20–40 mg/den
	neuritida optiku	prednison 20–40 mg/den
Kůže	lupus pernio	prednison 20–40 mg/den
		hydroxychlorochin 400 mg/den
		talidomid 100–150 mg/den
		metotrexát 10–15 mg/den
	plaky, noduly	prednison 20–40 mg/den
		hydroxychlorochin 400 mg/den infiximab
erythema nodosum	nesteroidní antirevmatika, ev. prednison 20 mg po dobu 3 měsíců	
Centrální nervový systém	parézy hlavových nervů	prednison 20–40 mg/den
	intracerebrální postižení	prednison 40 mg/den
		azatioprin 150 mg/den
		hydroxychlorochin 400 mg/den
		infiximab aktinoterapie CNS
Srdce	kompletní A-V blokáda	prednison 30–40 mg/den
	komorová fibrilace, tachykardie	adalimumab
	snížení EF LK (< 35 %)	trvalá kardiostimulace transplantace
Játra, klouby a svaly	cholestatická hepatitida se symptomy	prednison 20–40 mg/den transplantace
	artralgie	nesteroidní antirevmatika
	granulomatózní artritida	prednison 20–40 mg/den
	myozitida, myopatie	prednison 20–40 mg/den
Ledviny	nefritida, nefrokalcinóza, nefrolitiáza	prednison 20–40 mg/den
		transplantace
Hyperkalciurie a Hyperkalcémie	nefrolitiáza, únava	prednison 20–40 mg/den
		hydroxychlorochin 400 mg/den

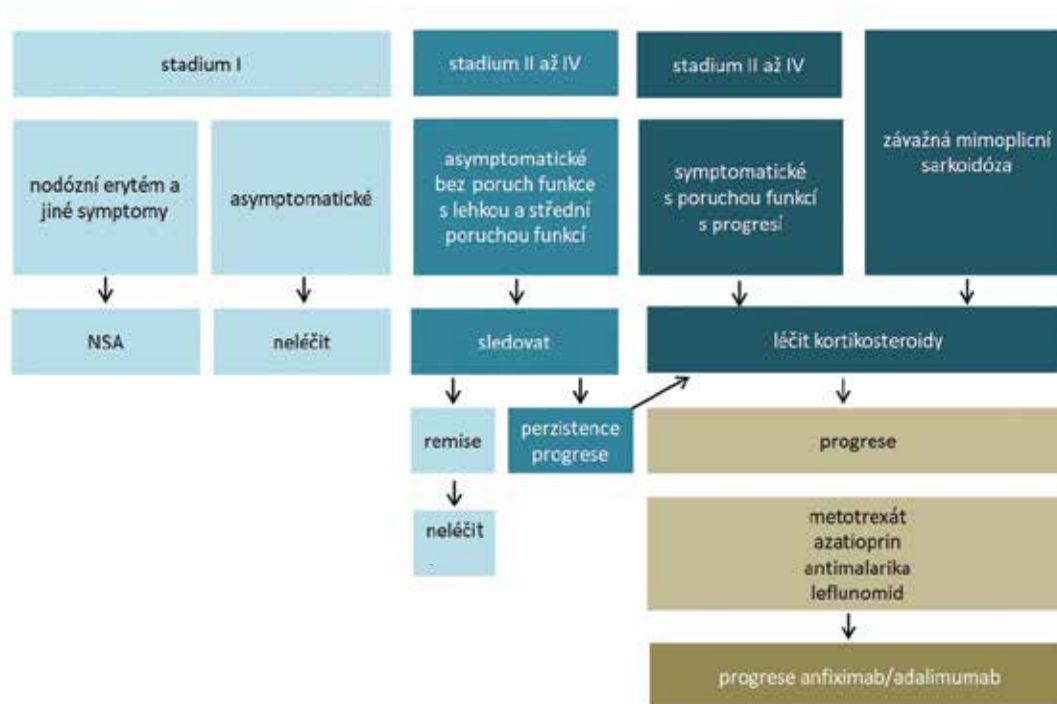


Schéma 1. Léčebné schéma plicní sarkoidózy [9]

očí a na hřbetu nosu s četnými teleangiektaziemi, převážně u žen [12]. **Lupus pernio** se manifestuje plošnými lividními ložisky na nose, tvářích a uších. Jedná se o variantu nodulární formy napodobující oznoženiny [13]. **Sarkoidóza v jizvě** se může objevit ve starších jizvách, které po infiltraci granulomy ztuhnou a zčervenají [3].

Nespecifickým kožním projevem sarkoidózy (tzn. bez histologického nálezu granulomů) je v časně fázi choroby ve více než polovině případů **erythema nodosum** [2, 13]. Histologicky se jedná o septální panikulitidu, která se klinicky manifestuje bolestivými uzly, a to zejména na bérkách. Je provázená teplotami a bolestmi kloubů. Sarkoidóza je po Crohnově chorobě druhou nejčastější příčinou vzniku erythema nodosum [3]. Erythema nodosum, oboustranná plicní hilová lymfadenopatie a artralgie společně vytvářejí tzv. **Löfgrenův syndrom** [2, 3, 7, 13].

Diagnózu stanovíme na základě klinického obrazu, histopatologického vyšetření a pomocných laboratorních vyšetření a zobrazovacích metod, **vyloučením jiných příčin granulomatózního** zánětu včetně tuberkulózy. Pro stanovení diagnózy je zásadní průkaz tzv. nahých a dobře ohraničených nekaseifikujících granulomů (na rozdíl od tuberkulózy), obklopených řídkým lymfocytárním infiltrátem [5]. Laboratorně bývá zvýšena hodnota sérové angiotenzinkonvertázy – SACE (tzn. Serum Angiotensin-Converting Enzyme, specifický produkt makrofágů granulomů), zvýšená hodnota neopterinu a solubilního receptoru pro interleukin 2 (sIL2-R). Individuálně bývá dále vyjádřena hyperkalcémie, kalcieurie, leukopenie či eozinofilie [7]. K objasnění plicního postižení se provádí skiagram hrudníku se zaměřením na hilové uzliny, CT vyšetření plic, funkční plicní testy. K vyloučení cystických změn malých kostí

ruky a nohy je nutné doplnit rentgenologické vyšetření [3, 5, 13].

Prognóza nemoci je všeobecně dobrá, ve většině případů dochází ke spontánnímu ústupu aktivity choroby [2, 3, 13]. Kožní postižení se až v 50 % případů zhojí ad integrum [2].

K terapii mírnějších forem kožní sarkoidózy se používají velmi účinné lokální kortikosteroidy v okluzi či intralezionálně [3, 10, 13]. Systémová léčba je indikována, hrozí-li progresivní orgánové postižení či mutilující kožní změny. Pak jsou metodou první volby systémové kortikosteroidy – prednison v dávce 20–40 mg denně s postupným vysazováním během měsíců až let podle stupně orgánového postižení [9] – tabulka 1. Při nedostatečném efektu systémové kortikoterapie lze do kombinace přidat některá imunopresiva (např. metotrexát, thalidomid) [8] (viz tab. 1). V monoterapii se podávají při intoleranci kortikosteroidů [9]. Další možností léčby u kožních projevů sarkoidózy je antimalarikum hydroxychlorochin, který je doporučován také u pacientů s hyperkalcémií a neurologickým postižením [9] (viz tab. 1). Popisují se také případy úspěšného léčení choroby biologickými preparáty ze skupiny inhibitorů TNF α – např. infliximabem [6, 8, 9] (viz tab. 1).

V případě extrakutánního postižení je vždy nutná spolupráce s pneumologem (schéma 1).

LITERATURA

1. AJAY, K. M., ANU, A. G., DINCY, P. Annular cutaneous sarcoidosis with systemic involvement. *J Family Med Prim Care*, 2017, 6(3), p. 660–662.

2. BRAUN-FALCO, O., PLEWIG, G., WOLFF, H. H. *Dermatológia a venerológia*. Martin: Osveta, s.r.o., 2001, s. 1126–1130.
3. CETKOVSKÁ, P., PIZINGER, K., ŠTORK, J. *Kožní změny u interních onemocnění*. Praha: Grada Publishing, a.s., 2010, s. 25–27.
4. DULGUEROV, N., VANKATOVA, L., LANDIS, B. N. Subcutaneous sarcoidosis in a rhinoplasty scar. *BMJ Case Rep*, 2015, Mar 27. pii: bcr2015209337. doi:10.1136/bcr-2015-209337.
5. HERCOGOVÁ, J., KACEROVSKÁ, D. *Dermatohistopatologie*. Česká akademie dermatovenerologie. Praha 2015, s. 57–60.
6. CHUNG, J., ROSENBAACH, M. Extensive cutaneous sarcoidosis and coexistent Crohn disease with dual response to infliximab: case report and review of the literature. *Dermatol. Online J.*, 2014, 21(3). pii: 13030/qt6m04m5s3.
7. KIRRESH, O., SCHOFIELD, J., GEORGE, G. Acute sarcoidosis: Löfgren's syndrome. *Br. J. Hosp. Med*, 2015, 76(3), p. 154–158.
8. KOLEK, V. Sarkoidóza – dosud nepoznaná (2). *Inter-ní Med*, 2007, 9(7–8), p. 310–313.
9. KOLEK, V., ŽURKOVÁ, M., LOŠŤÁKOVÁ, V. Sarkoidóza – nadále záhadné onemocnění. Dostupné na www: <http://wp.interna-cz.eu/sarkoidoza-nadale-za-hadne-onemocneni/>
10. MARCHETTI, M., BAKER, M. G., NOLAND, M. M. Treatment of subcutaneous sarcoidosis with hydroxychloroquine: report of 2 cases. *Dermatol. Online J.*, 2014, 20(1), p. 21250.
11. POCK, L., FIKRLE, T., DRLÍK, L., ZLOSKÝ, P. *Dermatologický atlas*. 2. přepracované vyd. Praha: Phlebomedica, spol. s.r.o., 2008, s. 125.
12. RODRIGUES, Y. M., ZANETTI, G., MARCHIORI, E. Sarcoidosis with multiple organ involment. *Clin Case Rep*, 2018, 6(7), p. 1381–1382.
13. ŠTORK, J. et al. *Dermatovenerologie*. 2.vyd. Praha: Galén, 2008, 2013, s. 239–241.
14. VIDAL, M., ALVARADO, A., LÓPEZ, J., SIERRA, J., RUIZ, A. Scar sarcoidosis: A rare entity found by 18F-FDG-PET/CT. *Radiol Case Rep*, 2018, 13(6), p. 1216–1219.

Prohlášení o střetu zájmů: Autor v souvislosti s tématem práce v posledních 12 měsících nespolupracoval s žádnou farmaceutickou firmou.

Do redakce došlo dne 5. 4. 2019.

Adresa pro korespondenci:

MUDr. Eva Müllerová

Klinika chorob kožních a pohlavních FN Olomouc

I. P. Pavlova 6

779 00 Olomouc

e-mail: eva.mullerova@fnol.cz