

Kolizní nádory – diagnosticky obtížné situace. Série případů

Fikrle T., Divišová B., Šuchmannová J., Pizinger K.

Dermatovenerologická klinika LF UK a FN Plzeň
přednosta prof. MUDr. Karel Pizinger, CSc.

SOUHRN

U kolizních situací dochází k proliferaci dvou nebo více různých populací nádorových buněk v těsné blízkosti. Klinicky, dermatoskopicky i histopatologicky poté nacházíme dva různé nádory těsně vedle sebe. Situace jsou to vzácné a z diagnostického hlediska často velmi obtížné. Kolidovat spolu mohou libovolně různé typy nezhoubných i zhoubných kožních nádorů. Závažné jsou především situace, kdy je zhoubný nádor do značné míry maskován převažujícím nádorem nezhoubným. Dermatoskopické vyšetření umožňuje i v klinicky obtížných situacích identifikovat jednotlivé dermatoskopické struktury vyšetřované léze, a upozornit tak na možnost kolizního nádoru. Presentujeme tři případy kolizních situací (bazaliom/melanocytový névus, bazaliom/seboroická veruka, melanocytový névus/hemangiom) v korelaci klinického, dermatoskopického a histopatologického nálezu. Autoři diskutují problematiku kolizních nádorů v praxi.

Klíčová slova: dermatoskopie – kolize – melanocytový névus/bazocelulární karcinom – seboroická keratóza/bazocelulární karcinom – melanocytový névus/hemangiom

SUMMARY

Collision Tumors – Diagnostically Difficult Situations. A Series of Cases

In collision situations, two or more different tumor cell populations proliferate in close proximity. Then, clinically, dermatoscopically and histopathologically, we find two different tumors next to each other. The situations are rare and often very difficult from a diagnostic point of view. Different types of both benign and malignant skin cancers can collide together. Particularly serious are situations where a malignant tumor is largely masked by a predominant benign tumor. Dermatoscopic examination enables to identify individual dermatoscopic structures of the examined lesion even in clinically difficult situations and to warn about the possibility of collision tumor. We present three cases of collision (basal cell carcinoma/melanocyte nevus, basal cell carcinoma/seborrheic keratosis, melanocyte nevus/hemangioma) correlated with clinical, dermatoscopic and histopathological findings. We discuss the issue of collision tumors in practice.

Key words: dermatoscopy – collisions – melanocytic nevus/basal cell carcinoma – seborrheic keratosis/basal cell carcinoma – melanocytic nevus/hemangioma

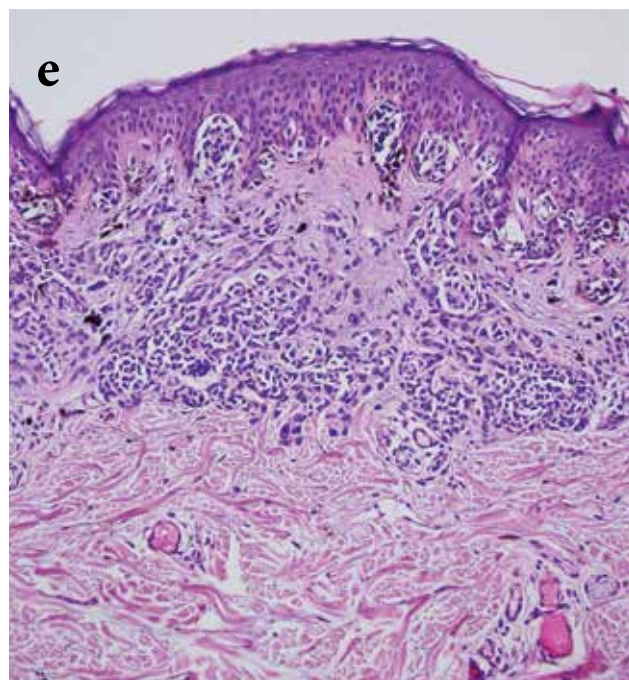
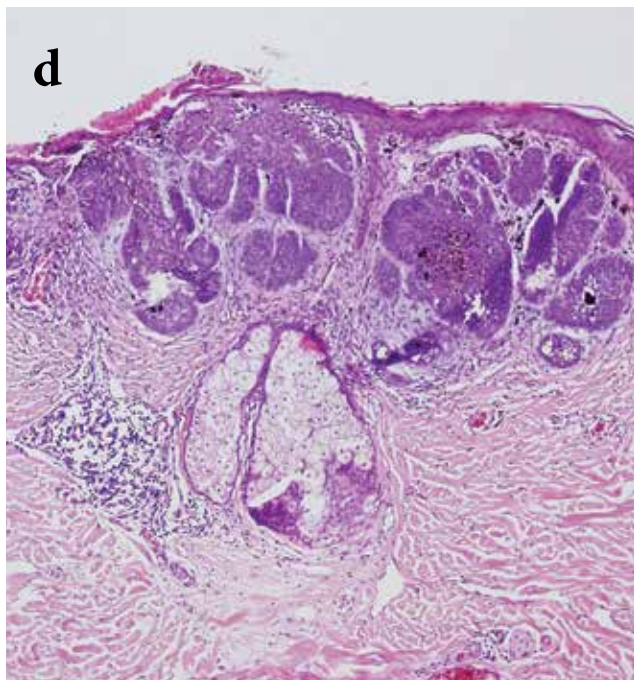
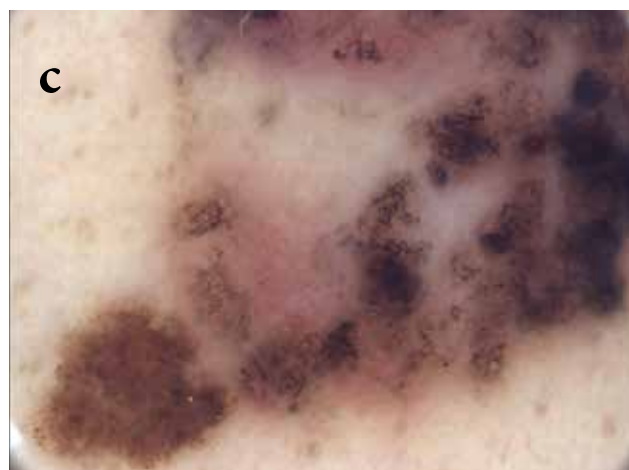
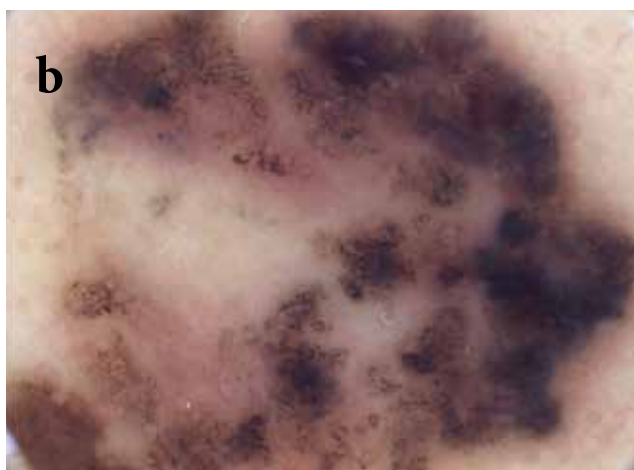
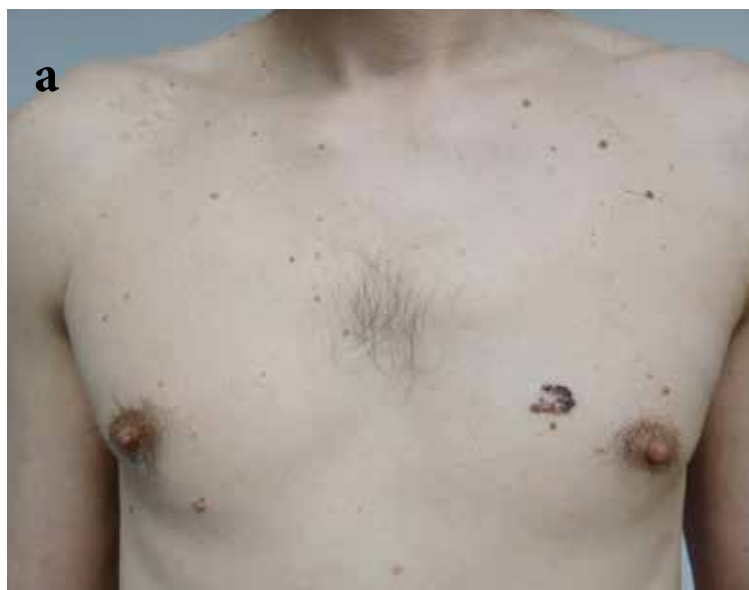Čes-slov Derm, 94, 2019, No. 4, p. 174–177

KLINICKÉ PŘÍPADY

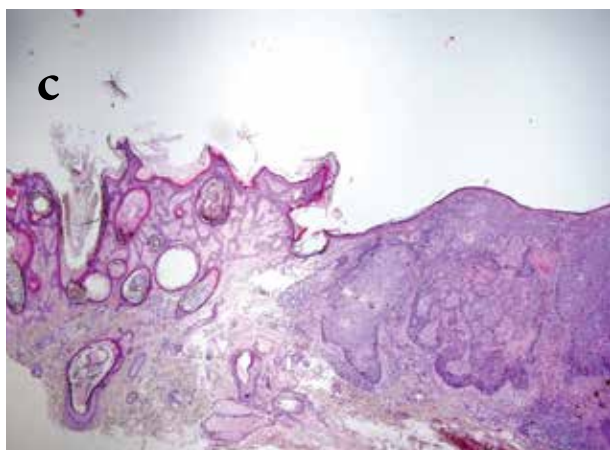
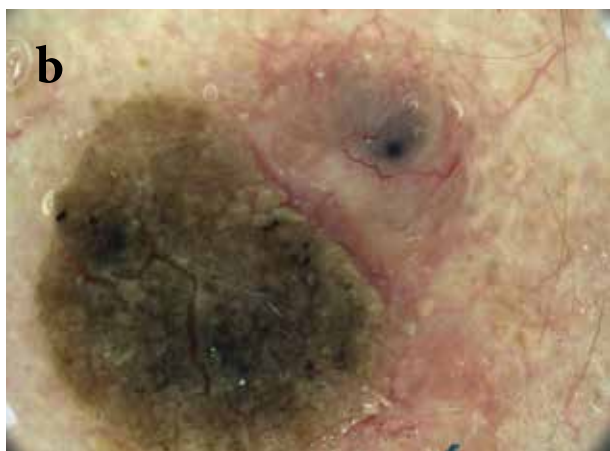
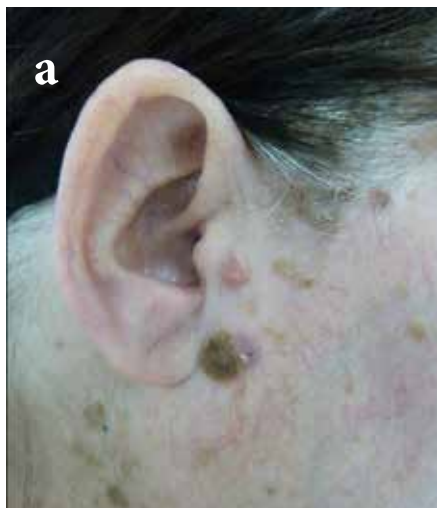Prvním pacientem je 38letý muž s nápadným projevem velikosti 2 cm na hrudníku. Projev je mírně vyvýšený, nestejně zbarvený (tmavě hnědý při okrajích, světlejší v centru) – obr. 1a. Podle anamnézy trvá několik let a pomalu se zvětšuje. Pacient byl odeslán na naše pracoviště pro podezření na maligní melanom. Větší část dermatoskopického obrazu (vpravo) má chaotické uspořádání, okraje jsou šedomodré barvy a při pravém okraji léze mají struktury charakter břídlícově šedých ovoidních okrsků. V centru jsou bělavé bezstrukturní okrsky, drobné šedé nebo šedo-hnědé tečky a krátké linie, ale také několik nápadných stromečkovitě se větvcích ektazií (obr. 1b). Menší nenápadná část dermatoskopického nálezu (vlevo) je tvořena pravidelnou, hnědou pigmentovou sítí. (obr. 1c). Histologické obrazy potvrzují kolizní nádor, jde o ko-

lizi bazaliomu s pigmentem (obr. 1d – odpovídá pravé části léze) a smíšeného melanocytového névu (obr. 1e – odpovídá levé části léze).

Druhou pacientkou je 63letá žena s mnohočetnými seboroickými verukami. Opakovaně dochází na jejich kryalizaci. Při klinickém vyšetření si lékař všiml zvláštní léze o velikosti 10 x 7mm na obličejí těsně před boltcem (obr. 2a). Klinicky je projev složený ze dvou podobně velkých částí. Dermatoskopický obraz lze rozdělit na dvě zcela odlišné poloviny, celý projev je nápadně ostře ohraničený (obr. 2b). Vlevo je viditelná pouze žlutošedá hyperkeratóza. Vpravo má projev světle růžové pozadí, na kterém vidíme jednu ovoidní břídlícově šedou strukturu a velké množství stromečkovitě se větvcích ektazií. Histologické vyšetření potvrdilo kolizní nádor, a to seboroickou veruku (vlevo) s nodulárním bazaliomem (vpravo) (obr. 2c).

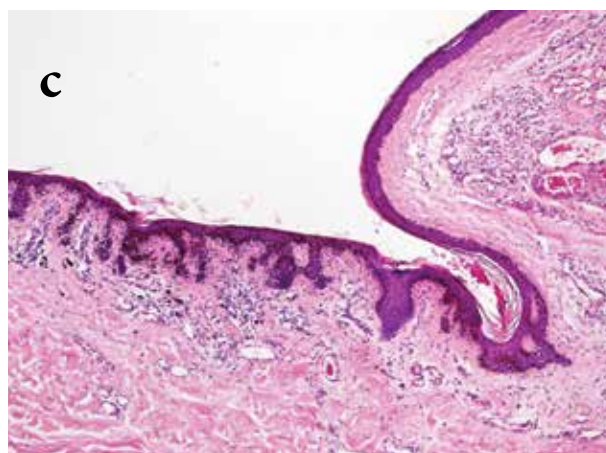
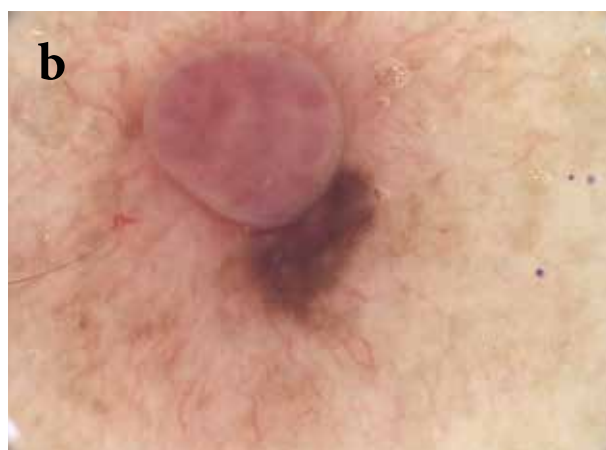
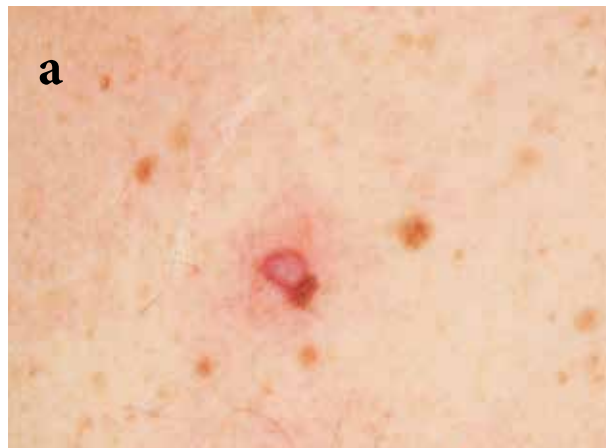
Obr. 1a-e. Kolize bazaliomu a smíšeného melanocytového névu



Obr. 2a-c. Kolize seboroické veruky a bazaliomu

Třetím pacientem je 50letý muž, který je opakovaně vyšetřován pro melanocytové névy. Udává traumatizaci a krvácení kožní léze na zádech. Dříve si projevu vzhledem k lokalizaci nevšiml. Klinicky jde o růžovočervenou, dobře ohraničenou papulu o velikosti 5 mm, která je asi z poloviny obvodu ohraničena sytě hnědou menší ploškou (obr. 3a). Dermatoskopicky je větší část projevu (nahore) vyvýšená a světle růžová, tmavší růžovočervené okrsky připomínají krevní lakuny, i když v tomto ohledu není nález zcela typický. Nenacházíme jiné cévní struktury a v této čas-



Obr. 3a-c. Kolize hemangiomu a junkčního melanocytového névu

ti ani známky melanocytového charakteru léze. Menší část obrazu (dole) je tvořena pravidelnou, hnědou pigmentovou sítí (obr. 3b). Histologicky jde o kolizi hemangiomu (vpravo) a junkčního melanocytového névu (vlevo) – obr. 3c.

DISKUSE

Kolizní nádory vznikají v situaci, kdy dochází k proliferaci dvou různých populací nádorových buněk v těsné

blízkosti. Klinicky tedy nacházíme vedle sebe dva kožní nádory, jejichž hranice mohou splývat, a oba mohou vytvářet dojem jedné léze. Ke kolizi může dojít u dvou libovolných typů kožních nádorů.

Nejčastější variantou je vzájemná kolize dvou nezhoubných kožních nádorů, např. melanocytového névu, seboroické veruky, hemangiomu nebo dermatofibromu. Řada podobných kolizních situací zůstává pravděpodobně při běžném klinickém vyšetření nepovšimnuta. Méně častá je kolize zhoubného kožního nádoru s nezhoubným. Ze zhoubných nádorů se nejčastěji kolize účastní bazaliom, méně často maligní melanom, spinaliom nebo jiné nádory. Zhoubné nádory mohou kolidovat se všemi uvedenými nádory nezhoubnými. Velmi vzácná je kolize dvou zhoubných kožních nádorů navzájem.

K nádorovým kolizím dochází častěji u starších pacientů, na UV záření chronicky postižené kůži, u lidí se světlým fototypem. Všichni tito pacienti mají na své kůži větší počet nezhoubných projevů a kožních karcinomů, které se mohou potenciálně kolize účastnit. U pacientů mladších 60 let jsou součástí kolize častěji melanocytové névy a ke kolizním situacím dochází hlavně na trupu. Naopak, u pacientů nad 60 let se kolize častěji vyskytují v obličeji, v dekoltu a na ramenou, nejčastějšími kolizními nádory u nich bývají seboroické veruky, lentiga a bazaliomy.

V rámci kolizní situace mohou být oba nádory zastoupeny rovnocenně (tedy situace tzv. půl na půl). Druhou variantou je situace, kdy jeden nádor je v kolizi dominantním a druhý je méně nápadný a do určité míry maskovaný. Tato varianta je obtížnější z diagnostického hlediska, protože menšinová složka v kolizi může zůstat snadno nerozpoznána. Obzvláště nebezpečná je situace, kdy je dominantní složkou kolize běžný nezhoubný nádor a maskován je nádor zhoubný. Tyto situace jsou v praxi velmi vzácné.

Klinický i dermatoskopický obraz kolizního nádoru je dán zastoupenými diagnózami. Při rychlém klinickém vyšetření si lékař všimne především nápadné dominantní složky. Dermatoskopické vyšetření může usnadnit identifikaci kolizní situace a stanovení správné diagnózy. Dermatoskopický obraz kolizních nádorů bývá často zvláštní, důležité je identifikovat správně jednotlivé dermatoskopické struktury typické pro zastoupené diagnózy a na možnost kolize vůbec v rámci diferenciativní diagnostiky pomyslet. Při dermatoskopickém vyšetření se doporučuje prohlédnout postupně všechny kvadranty vyšetřované léze, a snížit tak možnost opomenutí menšinové složky kolizního nálezu.

Pokud vznikne podezření, že součástí kolize je zhoubný kožní nádor, je třeba přistoupit k excizi a histopatologickému vyšetření. Stejně je třeba postupovat, když je klinický a dermatoskopický náleznepřehledný nebo nejednoznačný. U kolizních situací je ještě důležitější než obvykle spolupráce dermatologa s patologem. Patolog by měl dostat od klinického lékaře dostatek informací o vyšetřovaném projevu pro ideální orientaci jednotlivých řezů při prokrajování materiálu. Jen tak je možné dospět ke správné diagnóze. V neposlední řadě nabízí kolizní nádory cenný materiál ke studiu vzájemných klinicko-dermatoskopicko-histopatologických korelací.

Literárních zdrojů na téma kolizních nádorů je minimum a s výjimkou studie mezinárodní dermatoskopické společnosti (IDS) jde téměř výhradně o jednotlivé zajímavé kazuistické případy [1, 2, 3, 4, 5].

LITERATURA

1. BLUM, A., SIGGS, G., MARGHOOB, A. A. et al. Collision skin lesions – results of a multicenter study of the International Dermoscopy Society (IDS). *Dermatol Pract Concept*, 2017, 7(4), p. 51–62.
2. ZABALLOS, P., LLAMBRICH, A., PUIG, S., MALVEHY, J. Dermoscopy is useful for the recognition of benign–malignant compound tumours. *Br J Dermatol*, 2005, 153, p. 653–656.
3. TOGNETTI, L., CINOTTI, E., PERROT, J. L. et al. Benign and malignant collision tumors of melanocytic skin lesions with hemangioma: Dermoscopic and reflectance confocal microscopy features. *Skin Res Technol*, 2018, 24(2), p. 313–317.
4. BLUM, A., MALTAGLIATI-HOLZNER, P., DEINLEIN, T., HOFMANN-WELLENHOF, R. Collision tumors in dermoscopy: A new challenge. *Hautarzt*, 2018, 69(9), p. 776–779.
5. BERNARDINI, M. C., MOSCARELLA, E., BORSARI, S. et al. Collision tumors: A diagnostic challenge. *J Am Acad Dermatol*, 2016, 75(6), p. e215–e217.

Do redakce došlo dne 19. 7. 2019.

Adresa pro korespondenci:
doc. MUDr. Tomáš Fikrle, Ph.D.
Dermatovenerologická klinika LF UK a FN v Plzni
E. Beneše 13, Plzeň, 305 99
e-mail: FIKRLE@fnplzen.cz