

## Tubera mulgentium – popis případu

Drlík Z.<sup>1</sup>, Strouhalová I.<sup>1</sup>, Karlová I.<sup>2</sup>, Drlík L.<sup>1</sup>

<sup>1</sup>Dermatovenerologické oddělení, Nemocnice Šumperk, a. s.

prim. MUDr. Lubomír Drlík

<sup>2</sup>Klinika chorob kožních a pohlavních, FN Olomouc

přednosta odb. as. MUDr. Martin Tichý, Ph.D.

### SOUHRN

*Tubera mulgentium* (hrboly dojičů) jsou infekčním virovým kožním onemocněním. Původcem je virus paravaccinie, přenáší se přímým kontaktem z nakažených krav na člověka.

Autoři popisují případ 50leté pacientky zaměstnané jako dojička v kravíně, u které se vyvinul na ruce dojičský hrbol. Diagnóza byla stanovena na základě anamnézy, klinického vzhledu a histologie. Léčba lokálními antiseptiky vedla k vyléčení během tří týdnů. Onemocnění bylo uznáno jako choroba z povolání. V článku je uveden stručný přehled poznatků o tomto onemocnění.

**Klíčová slova:** hrboly dojičů – antropozoonózy – virus paravaccinie – poxviridae

### SUMMARY

#### *Tubera Mulgentium* – Case Description

*Tubera mulgentium* (Milker's nodules) is an infectious viral skin disease. It is caused by the paravaccinia virus, transmitted from infected cows to humans by direct contact.

The authors describe a case of a 50-year-old patient working as a milker in a cowshed, who developed Milker's nodules on her hand. The diagnosis was based on the patient's history, clinical appearance and histology. Treatment with local antiseptics led to healing within 3 weeks. The disease was recognized as an occupational disease. The article provides a brief review of current knowledge about this disease.

**Key words:** Milker's nodules – anthroozoonoses – paravaccinia virus – poxviridae

*Čes-slov Derm, 93, 2018, No. 2, p. 67–69*

### ÚVOD

*Tubera mulgentium*, syn. noduli mulgentium (hrboly či uzly dojičů, angl. Milker's nodules) jsou u nás nepříliš častým infekčním virovým onemocněním patřícím mezi antropozoonózy. Původcem je virus paravaccinie, který je přenášen přímým kontaktem z krav na člověka a způsobuje kožní postižení s predilekcí na horních končetinách. Diagnóza je stanovena na základě důkladné osobní, pracovní a epidemiologické anamnézy a klinického obrazu, potvrzena může být histologicky či průkazem viru pomocí elektronové mikroskopie. Onemocnění má obvykle benigní průběh, léčba je symptomatická, plné zahojení lze očekávat během několika týdnů.

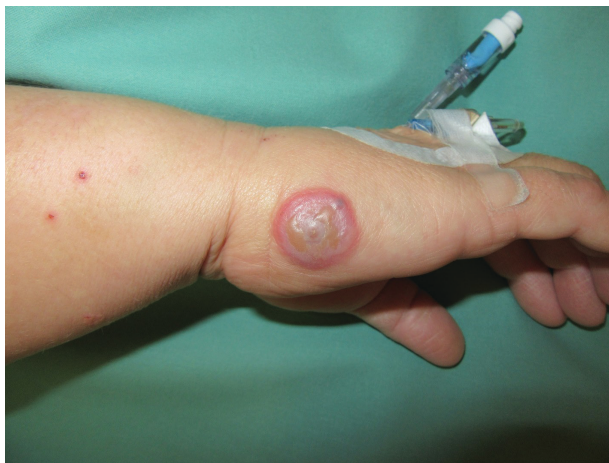### POPIS PŘÍPADU

Pacientka (50 let) byla v listopadu 2016 vyšetřena pro 4 dny trvající svědivý projev na pravé ruce. V době vy-

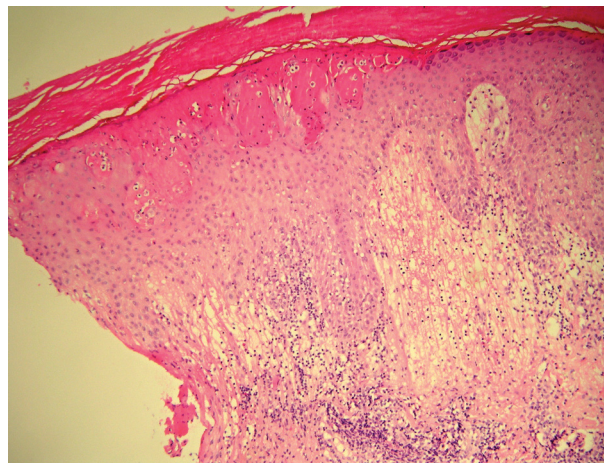
šetření byla hospitalizována na interním oddělení pro nekorigovanou arteriální hypertenzi, užívala perindopril, cetirizin na polinózu a buspiron pro anxiózně depresivní syndrom. Pracuje v kravíně jako dojička, za směnu podojí kolem 180 krav pomocí dojičského stroje. Vemene se dotýká rukama, když před dojením nanáší dezinfekční pěnu a po dojení bariérový přípravek (obojí na bázi oxidu chloričitého). Při práci nosí gumové rukavice a ochranný oděv. Udávala, že její kolegyně z kravína prodělala plicní tuberkulózu a že některé z dojnic byly nedávno přeléčovány antibiotiky pro kožní infekci na vemenech.

Na malíkové hraně pravé ruky bylo solitární mincovité ložisko o průměru 2 cm, indurované a vyvýšené nad povrch kůže. Matně šedý střed se dvěma puchýři s nažloutlým obsahem byl obklopen úzkým ostře ohraničeným erytémovým lemem. V okolí léze a na předloktí se nacházelo několik plochých verruk a exkoriací (obr. 1). Spádové uzliny nebyly při palpaci zvětšeny, tělesná teplota nebyla zvýšena.

Pacientka byla přeložena ke krátké hospitalizaci na kožní oddělení. Rentgenový snímek hrudníku byl bez pa-



**Obr. 1.** Klinický obraz – dojičský hrbol na pravé ruce



**Obr. 2.** Histologický nálezu

tologického nálezu. Základní laboratorní vyšetření bylo v normě kromě mírné elevace CRP (13,4 mg/l, norma do 10 mg/l), GGT (3,54  $\mu$ kat/l, norma od 0,17 do 1,25  $\mu$ kat/l) a lehké leukocyturie. Tuberkulinový test byl negativní. Byl proveden stěr z léze s nálezem komenzálních bakterií a byla odebrána probatorní excize.

Histologický nálezu (vypracoval doc. MUDr. Lumír Pock, CSc.) – část horní poloviny epidermis je nekrotická za vzniku multilokulárních vezikul s nemnoha lymfocyty a polynukleáry, na jejich okraji mají některé keratinocyty eozinofilní intracytoplazmatické inkluze, patrná je i mírná akantóza, značný subepidermální edém a v horním koriu perivaskulárně středně husté infiltráty lymfocytů s malou příměsí extravazálních erytrocytů a eozinofilů. Závěr: akutní superficiální dermatitis – může jít o hrbol dojičů, známky tuberkulózy patrné nejsou (obr. 2).

Léze byla ošetřována koupelemi v roztoku hypermanganu, krémem s kyselinou fusidovou a polysanem v oleji. Během necelých 3 týdnů došlo k plnému zhojení projevu bez vzniku jizvy. Podle smluvního veterinárního lékaře se v roce 2016 nevyskytly žádné klinické příznaky na vemenech dojnic typické pro parapoxvirus. Na základě šetření, zhodnocení pracovní a epidemiologické anamnézy a na základě skutečnosti, že se jedná o onemocnění krav přenosné na člověka, dospěli pracovníci krajské hygienické stanice k závěru, že byly splněny podmínky vzniku nemoci z povolání. Jiní pracovníci kravína nebyli chorobou postiženi.

## DISKUSE

*Tubera mulgentium* byla poprvé popsána Jennerem v roce 1798. Původcem onemocnění je virus dojičských hrbolů (paravakcinie). Patří do rodu *Parapoxvirus*, čeledi Poxviridae, což jsou obalené viry ovoidního tvaru velikosti do 300 nm nesoucí svůj genom v jedné lineární molekule dvouvláknové DNA (ds-DNA) [7]. Zdrojem infekce jsou papuly, vezikuly a mokvající ložiska s krustami

na vemenech krav, skrotu býků či ulcerace v dutině ústní u telat (boviní papulární stomatitida) [2, 3, 4, 6]. Přenos mezi lidmi není znám [1, 3]. Postiženi bývají lidé přicházející do styku s dobytkem – veterináři, farmáři, pastýři a dále řezníci zpracovávající čerstvé maso [1, 2]. Místem kontaktu kůže s infekčními projevy jsou typicky horní končetiny, vzácněji obličej [4]. Po inkubační době o délce 5–14 dní dochází ke vzniku solitárních nebo vícečetných projevů. Tvoří se ploché červené papuly, během několika dní pak přecházejí v tuhé kupolovité modročervené noduly, napjatá epidermis se stane matně šedou, vrchol

**Tabulka 1.** Počty hlášených onemocnění hrboly dojičů v ČR 1991–2016

Rok	Počet	Rok	Počet
1991	5	2004	6
1992	3	2005	4
1993	23	2006	8
1994	26	2007	1
1995	13	2008	5
1996	8	2009	2
1997	16	2010	5
1998	9	2011	1
1999	8	2013	3
2000	5	2014	0
2001	14	2015	0
2002	7	2016	0
2003	12		

(zdroj: Registr nemocí z povolání – Státní zdravotní ústav)

Evidenční kód 5.2.18 - Nepravé kravské neštovice (hrboly dojičů) v letech 1991 až 2016

nodulu nekrotizuje, vzniklá ulcerace se pokryje krustou. V okolí bývá nevelký zánětlivý erytém, někdy je patrna i lymfangoitida, celkové příznaky nebývají [1, 2, 3, 4, 6]. U některých pacientů se 1–2 týdny po vytvoření nodulů objevují papuly či papulovezikuly na končetinách včetně dlaní (virusid typu erythema exsudativum multiforme), které opět mizí do dvou týdnů [4, 6].

Diagnóza je stanovena na základě pečlivé pracovní a epidemiologické anamnézy, klinického vzhledu a může být potvrzena histologickým vyšetřením. Možný je i přímý průkaz viru pomocí PCR nebo elektronovou mikroskopii [1, 2, 4]. Onemocnění podléhá hlášení a bývá uznáváno jako choroba z povolání (tab. 1). V dalších evropských zemích je epidemiologická situace podobná jako u nás. Pacienti mnohdy stanoví diagnózu sami a vůbec nenavštíví lékaře [3].

Histologický obraz – epidermální nekróza, akantóza, multilokulární vezikuly, cytoplazmatická a vzácněji intranukleární eozinofilní inkluzní tělíska (shluky keratohyalinu) [1, 4, 5].

Léčba je pouze symptomatická, zahrnuje vysychavé obklady a lokální antiseptika k zabránění sekundární bakteriální infekci [2, 3]. Důležitá je prevence, používání osobních ochranných pomůcek – oděvu, zástěr a zejména gumových rukavic, hygiena rukou, ošetřování vemen dezinfekčními prostředky před dojením a po něm a veterinární prohlídky krav [1]. Průběh onemocnění bývá mírný, plné zhojení ad integrum lze očekávat v průběhu několika týdnů [1, 4].

Diferenciálně diagnosticky je třeba zvažovat paronychium, herpes simplex, pyogenní granulom, antrax, tularémii, TBC cutis verrucosa, primární syfilitický chancre, sporotrichózu a erysipeloid.

Ecthyma contagiosum (příměť pyskovitá, angl. orf) je podobné infekční onemocnění způsobené virem přenosné pustulární dermatitidy, rovněž patřícím do rodu parapox [7]. Klinický vzhled je prakticky totožný jako u hrbolů dojičů, někdy je onemocnění provázeno lehkou lymfangoitidou s mírnými celkovými příznaky. Liší se přenosem na člověka z nakažených koz a ovcí, případně jejich ohrad, koryt a vrat chlévů [1, 2, 3, 4].

## ZÁVĚR

*Tubera mulgentium* je infekčním kožním onemocněním způsobeným virem paravakcinie, je přenášeno

z nakažených krav na člověka přímým kontaktem. Diagnóza obvykle nečiní obtíže, je stanovena na základě klinického vzhledu, anamnézy a histologie. Jedná se o onemocnění s mírným průběhem a postupným samovolným hojením bez následků.

## LITERATURA

1. BARRAVIERA, S. R. C. S. Diseases caused by poxvirus - orf and milker's nodules: a review. *J. Venom. Anim. Toxins incl. Trop. Dis.*, 2005, 11, 2, p. 102–108.
2. BOLOGNIA, J. L., JORIZZO, J. L., RAPINI, R. P. *Dermatology*. 2nd ed., Vol. 1, Mosby Elsevier, 2008, p. 1229–1231. ISBN 978-1-4160-2999-1.
3. BURGDORF, W. H. C., PLEWIG, G., WOLFF, H. H., LANDTHALER, M. *Braun-Falco's Dermatology*. 3rd ed., Springer Medizin Verlag Heidelberg, 2009, p. 95–96. ISBN 278-3-540-29312-5.
4. BURNS, T., BREATHNACH, S., COX, N., GRIFFITHS, C. editors. *Rook's Textbook of Dermatology*. 8th ed., Vol. 2, Wiley-Blackwell, 2010, p. 33.10–33.11. ISBN 978-1-4051-6169-5.
5. ELSTON, D. M., FERRINGER, T. et al. *Dermatopathology*. 2nd ed., Elsevier, 2014, p. 298. ISBN 978-0-7020-5527-0.
6. KALENSKÝ, J. *Profesionální poškození kůže v zemědělství*, Avicenum, 1985, s. 244–246.
7. VOTAVA, M. et al. *Lékařská mikrobiologie speciální*, Neptun, 2003, s. 357–361. ISBN 80-902896-6-5.

## Poděkování

Autoři článku tímto děkují panu doc. MUDr. Lumíru Pockovi, CSc., za poskytnutí histologické dokumentace včetně popisu a fotografií.

Do redakce došlo dne 24. 4. 2017.

Adresa pro korespondenci:  
MUDr. Zdeněk Drlík  
Dermatologické oddělení  
Nemocnice Šumperk a. s.  
Nerudova 41  
Šumperk 787 52  
e-mail: drlik.zdenek@gmail.com