

Tubera mulgentium – popis případu

Drlík Z.¹, Strouhalová I.¹, Karlová I.², Drlík L.¹

¹Dermatovenerologické oddělení, Nemocnice Šumperk, a. s.

prim. MUDr. Lubomír Drlík

²Klinika chorob kožních a pohlavních, FN Olomouc

přednosta odb. as. MUDr. Martin Tichý, Ph.D.

SOUHRN

Tubera mulgentium (hrboly dojičů) jsou infekčním virovým kožním onemocněním. Původcem je virus paravaccinie, přenáší se přímým kontaktem z nakažených krav na člověka.

Autoři popisují případ 50leté pacientky zaměstnané jako dojička v kravíně, u které se vyvinul na ruce dojičský hrbol. Diagnóza byla stanovena na základě anamnézy, klinického vzhledu a histologie. Léčba lokálními antiseptiky vedla k vyléčení během tří týdnů. Onemocnění bylo uznáno jako choroba z povolání. V článku je uveden stručný přehled poznatků o tomto onemocnění.

Klíčová slova: hrboly dojičů – antropozoonózy – virus paravaccinie – poxviridae

SUMMARY

Tubera Mulgentium – Case Description

Tubera mulgentium (Milker's nodules) is an infectious viral skin disease. It is caused by the paravaccinia virus, transmitted from infected cows to humans by direct contact.

The authors describe a case of a 50-year-old patient working as a milker in a cowshed, who developed Milker's nodules on her hand. The diagnosis was based on the patient's history, clinical appearance and histology. Treatment with local antiseptics led to healing within 3 weeks. The disease was recognized as an occupational disease. The article provides a brief review of current knowledge about this disease.

Key words: Milker's nodules – anthroozoonoses – paravaccinia virus – poxviridae

Čes-slov Derm, 93, 2018, No. 2, p. 67–69

ÚVOD

Tubera mulgentium, syn. noduli mulgentium (hrboly či uzly dojičů, angl. Milker's nodules) jsou u nás nepříliš častým infekčním virovým onemocněním patřícím mezi antropozoonózy. Původcem je virus paravaccinie, který je přenášen přímým kontaktem z krav na člověka a způsobuje kožní postižení s predilekcí na horních končetinách. Diagnóza je stanovena na základě důkladné osobní, pracovní a epidemiologické anamnézy a klinického obrazu, potvrzena může být histologicky či průkazem viru pomocí elektronové mikroskopie. Onemocnění má obvykle benigní průběh, léčba je symptomatická, plné zahojení lze očekávat během několika týdnů.

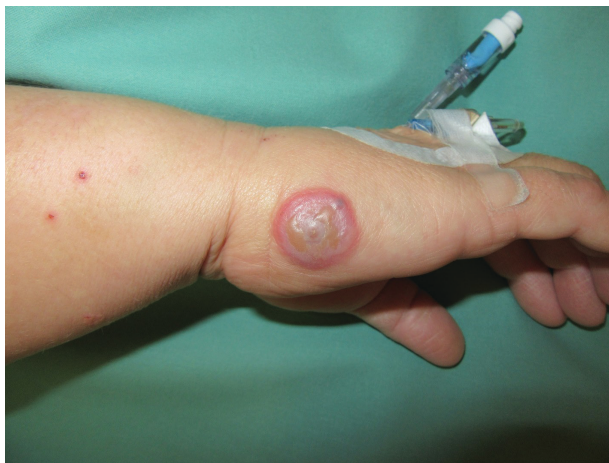POPIS PŘÍPADU

Pacientka (50 let) byla v listopadu 2016 vyšetřena pro 4 dny trvající svědivý projev na pravé ruce. V době vy-

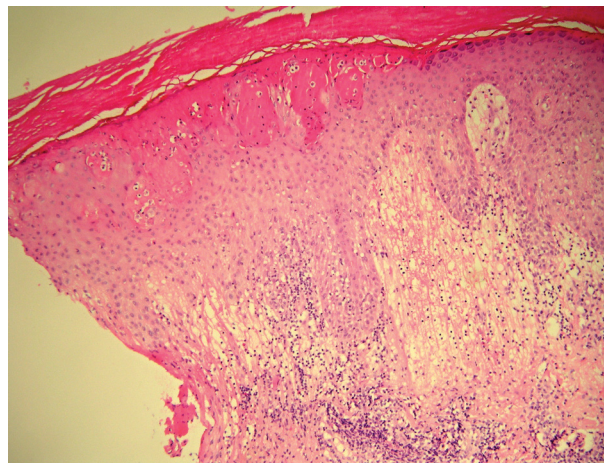
šetření byla hospitalizována na interním oddělení pro nekorigovanou arteriální hypertenzi, užívala perindopril, cetirizin na polinózu a buspiron pro anxiózně depresivní syndrom. Pracuje v kravíně jako dojička, za směnu podojí kolem 180 krav pomocí dojičského stroje. Vemene se dotýká rukama, když před dojením nanáší dezinfekční pěnu a po dojení bariérový přípravek (obojí na bázi oxidu chloričitého). Při práci nosí gumové rukavice a ochranný oděv. Udávala, že její kolegyně z kravína prodělala plicní tuberkulózu a že některé z dojnic byly nedávno přeléčovány antibiotiky pro kožní infekci na vemenech.

Na malíkové hraně pravé ruky bylo solitární mincovité ložisko o průměru 2 cm, indurované a vyvýšené nad povrch kůže. Matně šedý střed se dvěma puchýři s nažloutlým obsahem byl obklopen úzkým ostře ohraničeným erytémovým lemem. V okolí léze a na předloktí se nacházelo několik plochých verruk a exkoriací (obr. 1). Spádové uzliny nebyly při palpaci zvětšeny, tělesná teplota nebyla zvýšena.

Pacientka byla přeložena ke krátké hospitalizaci na kožní oddělení. Rentgenový snímek hrudníku byl bez pa-



Obr. 1. Klinický obraz – dojičský hrbol na pravé ruce



Obr. 2. Histologický nálezu

tologického nálezu. Základní laboratorní vyšetření bylo v normě kromě mírné elevace CRP (13,4 mg/l, norma do 10 mg/l), GGT (3,54 μ kat/l, norma od 0,17 do 1,25 μ kat/l) a lehké leukocyturie. Tuberkulinový test byl negativní. Byl proveden stěr z léze s nálezem komenzálních bakterií a byla odebrána probatorní excize.

Histologický nálezu (vypracoval doc. MUDr. Lumír Pock, CSc.) – část horní poloviny epidermis je nekrotická za vzniku multilokulárních vezikul s nemnoha lymfocyty a polynukleáry, na jejich okraji mají některé keratinocyty eozinofilní intracytoplasmatické inkluze, patrná je i mírná akantóza, značný subepidermální edém a v horním koriu perivaskulárně středně husté infiltráty lymfocytů s malou příměsí extravazálních erytrocytů a eozinofilů. Závěr: akutní superficiální dermatitis – může jít o hrbol dojičů, známky tuberkulózy patrné nejsou (obr. 2).

Léze byla ošetřována koupelemi v roztoku hypermanganu, krémem s kyselinou fusidovou a polysanem v oleji. Během necelých 3 týdnů došlo k plnému zhojení projevu bez vzniku jizvy. Podle smluvního veterinárního lékaře se v roce 2016 nevyskytly žádné klinické příznaky na vemenech dojnic typické pro parapoxvirus. Na základě šetření, zhodnocení pracovní a epidemiologické anamnézy a na základě skutečnosti, že se jedná o onemocnění krav přenosné na člověka, dospěli pracovníci krajské hygienické stanice k závěru, že byly splněny podmínky vzniku nemoci z povolání. Jiní pracovníci kravína nebyli chorobou postiženi.

DISKUSE

Tubera mulgentium byla poprvé popsána Jennerem v roce 1798. Původcem onemocnění je virus dojičských hrbolů (paravakcinie). Patří do rodu *Parapoxvirus*, čeledi Poxviridae, což jsou obalené viry ovoidního tvaru velikosti do 300 nm nesoucí svůj genom v jedné lineární molekule dvouvláknové DNA (ds-DNA) [7]. Zdrojem infekce jsou papuly, vezikuly a mokvající ložiska s krustami

na vemenech krav, skrotu býků či ulcerace v dutině ústní u telat (boviní papulární stomatitida) [2, 3, 4, 6]. Přenos mezi lidmi není znám [1, 3]. Postiženi bývají lidé přicházející do styku s dobytkem – veterináři, farmáři, pastýři a dále řezníci zpracovávající čerstvé maso [1, 2]. Místem kontaktu kůže s infekčními projevy jsou typicky horní končetiny, vzácněji obličej [4]. Po inkubační době o délce 5–14 dní dochází ke vzniku solitárních nebo vícečetných projevů. Tvoří se ploché červené papuly, během několika dní pak přecházejí v tuhé kupolovité modročervené noduly, napjatá epidermis se stane matně šedou, vrchol

Tabulka 1. Počty hlášených onemocnění hrboly dojičů v ČR 1991–2016

Rok	Počet	Rok	Počet
1991	5	2004	6
1992	3	2005	4
1993	23	2006	8
1994	26	2007	1
1995	13	2008	5
1996	8	2009	2
1997	16	2010	5
1998	9	2011	1
1999	8	2013	3
2000	5	2014	0
2001	14	2015	0
2002	7	2016	0
2003	12		

(zdroj: Registr nemocí z povolání – Státní zdravotní ústav)

Evidenční kód 5.2.18 - Nepravé kravské neštovice (hrboly dojičů) v letech 1991 až 2016

nodulu nekrotizuje, vzniklá ulcerace se pokryje krustou. V okolí bývá nevelký zánětlivý erytém, někdy je patrna i lymfangoitida, celkové příznaky nebývají [1, 2, 3, 4, 6]. U některých pacientů se 1–2 týdny po vytvoření nodulů objevují papuly či papulovezikuly na končetinách včetně dlaní (virusid typu erythema exsudativum multiforme), které opět mizí do dvou týdnů [4, 6].

Diagnóza je stanovena na základě pečlivé pracovní a epidemiologické anamnézy, klinického vzhledu a může být potvrzena histologickým vyšetřením. Možný je i přímý průkaz viru pomocí PCR nebo elektronovou mikroskopii [1, 2, 4]. Onemocnění podléhá hlášení a bývá uznáváno jako choroba z povolání (tab. 1). V dalších evropských zemích je epidemiologická situace podobná jako u nás. Pacienti mnohdy stanoví diagnózu sami a vůbec nenavštíví lékaře [3].

Histologický obraz – epidermální nekróza, akantóza, multilokulární vezikuly, cytoplazmatická a vzácněji intranukleární eozinofilní inkluzní tělíska (shluky keratohyalinu) [1, 4, 5].

Léčba je pouze symptomatická, zahrnuje vysychavé obklady a lokální antiseptika k zabránění sekundární bakteriální infekci [2, 3]. Důležitá je prevence, používání osobních ochranných pomůcek – oděvu, zástěr a zejména gumových rukavic, hygiena rukou, ošetřování vemen dezinfekčními prostředky před dojením a po něm a veterinární prohlídky krav [1]. Průběh onemocnění bývá mírný, plné zhojení ad integrum lze očekávat v průběhu několika týdnů [1, 4].

Diferenciálně diagnosticky je třeba zvažovat paronychium, herpes simplex, pyogenní granulom, antrax, tularémii, TBC cutis verrucosa, primární syfilitický chancre, sporotrichózu a erysipeloid.

Ecthyma contagiosum (příměť pyskovitá, angl. orf) je podobné infekční onemocnění způsobené virem přenosné pustulární dermatitidy, rovněž patřícím do rodu parapox [7]. Klinický vzhled je prakticky totožný jako u hrbolů dojičů, někdy je onemocnění provázeno lehkou lymfangoitidou s mírnými celkovými příznaky. Liší se přenosem na člověka z nakažených koz a ovcí, případně jejich ohrad, koryt a vrat chlévů [1, 2, 3, 4].

ZÁVĚR

Tubera mulgentium je infekčním kožním onemocněním způsobeným virem paravakcinie, je přenášeno

z nakažených krav na člověka přímým kontaktem. Diagnóza obvykle nečiní obtíže, je stanovena na základě klinického vzhledu, anamnézy a histologie. Jedná se o onemocnění s mírným průběhem a postupným samovolným hojením bez následků.

LITERATURA

1. BARRAVIERA, S. R. C. S. Diseases caused by poxvirus - orf and milker's nodules: a review. *J. Venom. Anim. Toxins incl. Trop. Dis.*, 2005, 11, 2, p. 102–108.
2. BOLOGNIA, J. L., JORIZZO, J. L., RAPINI, R. P. *Dermatology*. 2nd ed., Vol. 1, Mosby Elsevier, 2008, p. 1229–1231. ISBN 978-1-4160-2999-1.
3. BURGDORF, W. H. C., PLEWIG, G., WOLFF, H. H., LANDTHALER, M. *Braun-Falco's Dermatology*. 3rd ed., Springer Medizin Verlag Heidelberg, 2009, p. 95–96. ISBN 278-3-540-29312-5.
4. BURNS, T., BREATHNACH, S., COX, N., GRIFFITHS, C. editors. *Rook's Textbook of Dermatology*. 8th ed., Vol. 2, Wiley-Blackwell, 2010, p. 33.10–33.11. ISBN 978-1-4051-6169-5.
5. ELSTON, D. M., FERRINGER, T. et al. *Dermatopathology*. 2nd ed., Elsevier, 2014, p. 298. ISBN 978-0-7020-5527-0.
6. KALENSKÝ, J. *Profesionální poškození kůže v zemědělství*, Avicenum, 1985, s. 244–246.
7. VOTAVA, M. et al. *Lékařská mikrobiologie speciální*, Neptun, 2003, s. 357–361. ISBN 80-902896-6-5.

Poděkování

Autoři článku tímto děkují panu doc. MUDr. Lumíru Pockovi, CSc., za poskytnutí histologické dokumentace včetně popisu a fotografií.

Do redakce došlo dne 24. 4. 2017.

*Adresa pro korespondenci:
MUDr. Zdeněk Drlík
Dermatologické oddělení
Nemocnice Šumperk a. s.
Nerudova 41
Šumperk 787 52
e-mail: drlik.zdenek@gmail.com*