

Mykotická infekce kůže způsobená *Arthroderma benhamiae* (*Trichophyton sp.*)

Wertzová V.¹, Bartoňová J.¹, Voxová B.²

¹Klinika nemocí kožních a pohlavních, Fakultní nemocnice Hradec Králové
přednosta doc. MUDr. Miloslav Salavec, CSc.

²Ústav klinické mikrobiologie, Fakultní nemocnice Hradec Králové
přednostka doc. MUDr. Helena Žemličková, Ph.D.

SOUHRN

Arthroderma benhamiae, jehož nepohlavní stadium nemá v současnosti jméno, proto je označováno jako *Trichophyton sp.*, je zoofilní dermatofyt, který je stále častějším původcem mykotických onemocnění kůže v Evropě. Zdrojem jsou v našich podmínkách nejčastěji morčata, králíci či jiní hlodavci. Klinicky se podobá mykotickým infekcím způsobeným *Microsporum canis*. Ve Woodově světle fluoreskuje zelenožlutě. Lékem volby je celkové podávání terbinafinu, z lokálních antimykotik je možno použít ciclopiroxolamin či naftifin. Autoři popisují případ 43leté ženy s tineou na palci levé ruky způsobenou *Arthroderma benhamiae* léčenou úspěšně terbinafinem. Zdrojem onemocnění bylo morče.

Klíčová slova: *Arthroderma benhamiae* – mykóza – dermatofyt – mykologie – terbinafin

SUMMARY

Mycotic Skin Infection Caused by *Arthroderma benhamiae* (*Trichophyton sp.*)

Arthroderma benhamiae, whose asexual stadium has not been named yet, is therefore referred to as *Trichophyton sp.* It is a zoophilic dermatophyte which is more and more commonly reported as causative agents of mycotic skin diseases in Europe. In our conditions, the source of infection are usually guinea pigs, rabbits or other rodents. Clinically, it resembles mycotic infections caused by *Microsporum canis*. During Wood lamp examination green-yellow fluorescence is observed. The treatment of choice is systemic administration of terbinafine, topically are used ciclopiroxolamin and naftifin. The authors describe a case of 43-year-old woman, whose left thumb was affected by tinea caused by *Arthroderma benhamiae* and successfully treated with terbinafine. The source of the infection was a guinea pig.

Key words: *Arthroderma benhamiae* – mycosis – dermatophyte – mycology – terbinafine

Čes-slov Derm, 93, 2018, No. 2, p. 74–77

ÚVOD

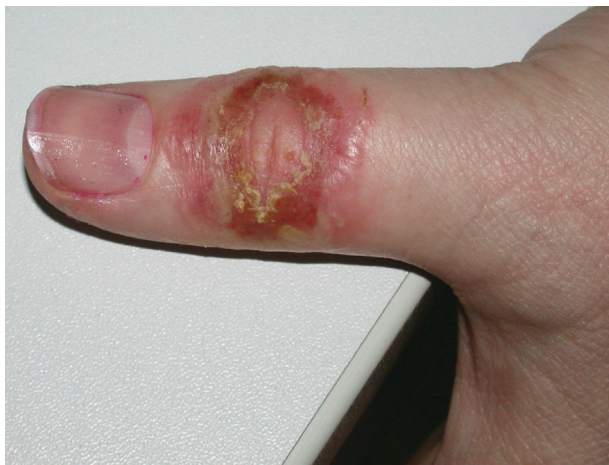Arthroderma benhamiae je v poslední době stále častěji se vyskytující zoofilní dermatofyt způsobující tineu ve vlasaté části hlavy, obličeje a trupu zejména u dětí a adolescentů. Před několika lety byl druh *Arthroderma benhamiae* mezi klinickými mykology téměř neznámý, dnes působí v České republice (ČR) kolem 40 % dermatofytických infekcí přenesených ze zvířat na člověka. Podobná situace je i v dalších zemích střední a západní Evropy. Příčina výrazného nárůstu v incidenci infekcí zatím nebyla zjištěna. Zdrojem jsou nejčastěji morčata, králíci, psi. Ke správné diagnóze může dopomoci kompletní anamnéza, klinický obraz, mikrobiologické vyšetření, popř. histologické vyšetření. Léčebně je nutno zasáhnout lokálními a často i celkovými antimykotiky.

POPIS PŘÍPADU

Pacientkou je 43letá žena. V osobní anamnéze udávala migrenózní bolesti hlavy, na které podle vlastního sdělení užívala profylakticky na doporučení neurologa Prednison tbl. 10 mg denně. Dále se léčila pro hypothyreózu, užívala Euthyrox 50 µg denně, Emmaneru při léčbě kortikoidy a Kalnormin, příležitostně běžně dostupná analgetika.

Nemocná se dostavila pro několik dní trvajících zarudlé, rozšiřující se, svědivé, pálivé až bolestivé ložisko na levém palci horní končetiny. Pacientka uvedla, že pozorovala před rokem podobný projev diagnostikovaný jako herpes, který odezněl po 5denní léčbě acyklovirem v dávce 200 mg 5x denně.

Na dorzální straně palce levé horní končetiny bylo přítomno anulární zarudlé ložisko velikosti 2,5 x 2,5 cm



Obr. 1. Klinický nález na palci LHK 2/2017 před léčbou antimykotiky

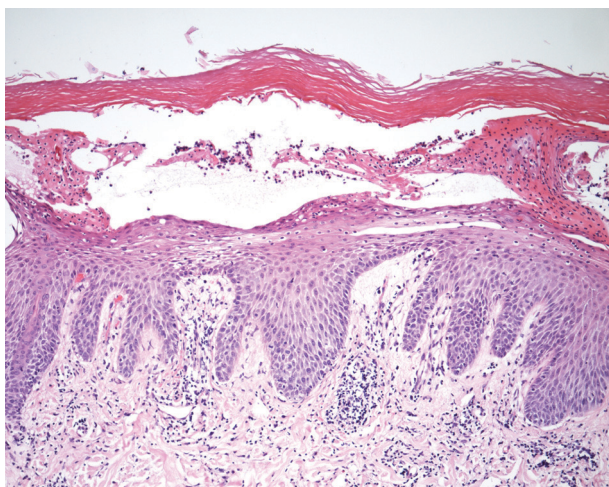
s centrálním výbledem. Na zarudlé spodině byly přítomny vezikuly až pustuly, místy erodované. Pacientka byla afebrilní, bez celkové alterace stavu.

Diferenciální diagnostika: Pro výskyt vezikul až pustul byla zvažována virová infekce herpes simplex a impetigo.

Laboratorní vyšetření: Byl odebrán materiál na PCR HSV 1,2 a materiál na bakteriální kultivaci. Empiricky byl nasazen acyclovir 200 mg 5x denně na 5 dní, lokálně byl doporučen Fucidin ung. 2x denně. V den první návštěvy nebyla bohužel pořízena fotodokumentace.

Nemocná se dostavila na kontrolu o pět dní později. Došlo k rozšíření ložiska, subjektivně pacientka popisovala výraznější pálení a bolest (obr. 1). PCR HSV 1,2 byla negativní, léčba acyklovirem 200 mg 5x denně po dobu 5 dnů i Fucidin ung. byla bez efektu.

Nemocná na cílený dotaz uvedla, že doma má několik zvířat včetně morčat, se kterými je v úzkém kontaktu. Popřela zjevné kožní onemocnění u dalších členů rodiny a domácích zvířat. Dále potvrdila, že asi před dvěma mě-



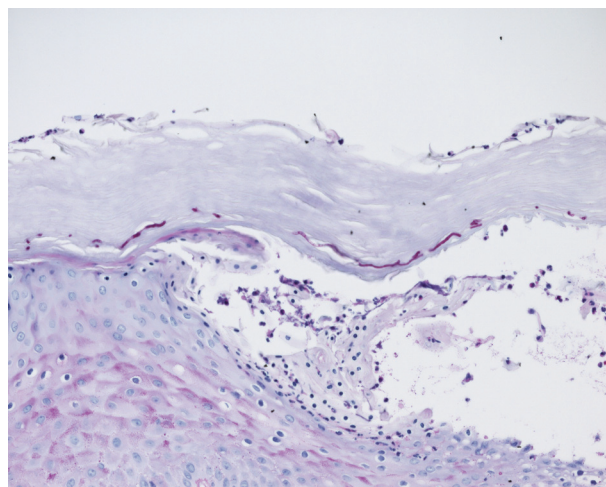
Obr. 2a. Hematoxylin eozin zvětšeno 10krát
Obraz vezikulární až pustulózní dermatitidy mykotické etiologie.

síci čistila akvárium s rybičkami. Diferenciální diagnóza byla rozšířena na mykotické onemocnění a fish tank granulom. U pacientky byla zahájena terapie klarithromycinem 500 mg 2x denně a byly provedeny dvě probatorní excize k histologické verifikaci diagnózy a vyšetření PCR i kultivace k průkazu mykobakterií včetně atypických. V kožní biopsii byla popsána výrazná reaktivní akantóza a papilomatóza a silná vrstva hyperkeratózy na povrchu, pod kterou jsou patrná ložiska parakeratózy s neutrofilii. Pod rohovou vrstvou i v epidermis byly přítomny vezikuly se sérofibrinózním exsudátem či menším množstvím neutrofilů. V horní a střední dermis je perivaskulární středně intenzivní lehce aktivní zánětlivý infiltrát (obr. 2a). Pomocí speciálního barvení PAS byla převážně v rohové vrstvě nalezena krátká neseptovaná mykotická vlákna včetně blastospor (obr. 2b). Barvení k průkazu mykobakterií Ziehl-Nielson bylo negativní.

Kultivací na Sabouraudově agaru s chloramfenikolem byla prokázána masivní přítomnost zoofilního dermatofyta *Arthroderma benhamiae* (obr. 3a, 3b). U zachyceného kmene byla difuzní diskovou metodou otestována citlivost k antimykotikům, kde byla prokázána citlivost k nystatinu, itrakonazolu, vorikonazolu i terbinafinu a rezistence k flukonazolu. K ověření identifikace byla použita hmotnostní spektrometrie systémem Microflex™ (Bruker, Daltonics) – metoda MALDI-TOF MS (*Arthroderma benhamiae*, identifikační skóre 1,77). Kultivace i PCR k průkazu mykobakterií byly negativní.

V kontrolním odběru z postiženého místa, který byl následně zaslán do mykologické laboratoře pro kultivaci dermatofytů narostla *Arthroderma benhamiae* masivně na všech kultivačních médiích.

Terapie: Stav byl uzavřen jako dermatomykóza způsobená *Arthroderma benhamiae*. Pacientka byla léčena terbinafinem 250 mg 1x denně 4 týdny. Lokálně aplikovala 2x denně Batrafen crm. (ciclopiroxolamin). Již po 14den-



Obr. 2b. PAS, zvětšeno 20krát
Krátká neseptovaná mykotická vlákna včetně blastospor v rohové vrstvě.

ní léčbě bylo pozorováno výrazné zlepšení klinického nálezu. Týden po vysazení se opět objevilo zarudnutí v původním místě. Terapie terbinafinem byla prodloužena o 2 týdny. Pacientka je po ukončení léčby bez obtíží. Bylo provedeno veterinární vyšetření zvířat chovaných v domácím prostředí.

DISKUSE

Kožní mykózy jsou často způsobeny dermatofyty. Nejčastější příčinou je v celosvětovém měřítku stále *Trichophyton rubrum* [7]. Při vývoji mykózy se uplatňují jednak virulentní faktory jako keratinolytické enzymy, např. hydrolázy a keratinázy. Neméně důležitou úlohu při rozvoji mykotického onemocnění vyvolaného antropofilními dermatofyty sehrávají predispozice jako současný výskyt diabetes mellitus, chronické žilní insuficience, stav buněčné imunity, genetická predispozice. V případě mykotického onemocnění způsobeného zoofilními dermatofyty je nutný kontakt se zvířetem. V poslední době je patrný nárůst zejména mykotických kožních infekcí v dětském věku. *Tinea capitis* je nejčastěji v našich podmínkách způsobena *Microsporum canis*. Mezi nově se vyskytující zoofilní dermatofyty patří *Arthroderma benhamiae* (teleomorfa od *Trichophyton species*.).

Teleomorfa je schopna produkovat pohlavní buňky (gamety) a je tudíž pohlavním stadiem. Anamorfa je mykologický termín, který označuje stadium životního cyklu hub, které se rozmnožuje výhradně nepohlavně (konidie, chlamydospory). Mnohé houby ve svém životním cyklu obsahují obě stadia, teleomorfu i anamorfu. Pro pojmenování teleomorf a anomorf se v mykologii užívá klasická binomická nomenklatura a velice často se zde setkáváme se situací, kdy teleomorfní i anamorfní stadia téhož druhu byla popsána pod zcela odlišnými jmény.

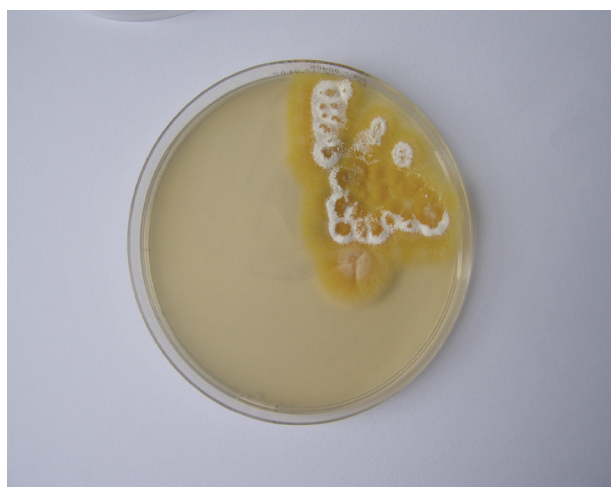V minulosti byla *Arthroderma benhamiae* považována za pohlavní stadium *Trichophyton mentagrophytes* [1].

V roce 1999 byl ustanoven nový typový materiál (neotyp) pro klinicky významné druhy [3]. *Arthroderma benhamiae* je v současné době považována za samostatný druh, jméno pro její nepohlavní stadium nebylo doposud určeno, tento druh je tedy nazýván *Trichophyton sp. anamorfa* od *A. benhamiae* [3]. Je vhodnější preferovat jméno nepohlavního stadia (*Trichophyton*, *Microsporum*, *Epidermophyton*), s výjimkou případů, kde toto jméno není k dispozici (např. *Arthroderma benhamiae*) [4]. Infekce tímto původcem se nejčastěji klinicky projevuje jako *tinea capitis*, *tinea faciei* či *tinea corporis*. Léze fluoreskují ve Woodově světle žlutozeleně. Vykazuje tedy fluorescenci podobnou jako *Microsporum canis*. Postižení jsou zejména děti a adolescenti. Zdrojem této infekce jsou domácí zvířata, nejčastěji morčata, králíci, další hlodavci, ale i psi. Inkubační doba je obvykle 3–4 týdny. V Německu je v některých regionech tento původce mykóz zaznamenáván častěji než *Microsporum canis* [8].

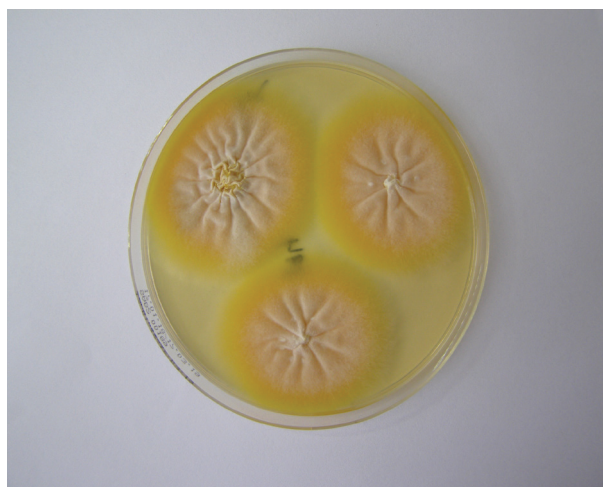Jedná se o poměrně nového původce mykotického onemocnění zaznamenaného u člověka [8]. První v literatuře dokumentovaný případ z Evropy pochází ze Švýcarska z roku 2004 [2]. V ČR se poprvé infekce tímto původcem u člověka objevily v roce 2011. Mezi morčaty byl v ČR výskyt dokumentován v 80. letech minulého století. Jako hlavní zdroj je zde uváděno morče, naopak v japonských pracích králíci [6]. Nově byly zaznamenány infekce u loveckých plemen psů, kteří se často pohybují v přírodě [9]. Původce může být určen pomocí kultivace. Druhově je indentifikován na základě makromorfologických a mikromorfologických charakteristik. Laboratorně může být nejčastěji zaměněn díky podobnému vzhledu při kultivaci za *Microsporum canis*.

Dále pak může být potvrzen molekulárně genetickými metodami. Velice přesnou metodu k určení druhu dermatofytu je matrix-assisted laser desorption/ionization time-of-flight mass spectrometry (MALDI TOF MS).

K léčbě infekcí způsobených *Arthroderma benhamiae* je doporučován na prvním místě terbinafin, alternativou



Obr. 3a. Masivní nález *Arthroderma benhamiae* na Sabouraudově agaru s chloramfenikolem



Obr. 3b. Masivní nález *Arthroderma benhamiae* na Sabouraudově agaru s chloramfenikolem

je flukonazol a intrakonazol [8]. U kerionu je nutná celková terapie terbinafinem 4–8 týdnů. K lokální léčbě lze použít ciklopiroxolamin či naftifin. Klotrimazol je s největší pravděpodobností neúčinný [10].

Arthroderma benhamiae je v ČR stále častějším původcem dermatofytóz [5]. Poprvé se zřejmě objevil v roce 2011, kdy v laboratoři byly pozorovány žlutě pigmentující izoláty, které makroskopicky připomínaly *Microsporum canis*. Infekce však byla získána u těchto pacientů od morčete [10]. Velmi často se vyskytuje v dětském věku. Jako predispoziční faktor se jeví chronická dermatóza léčená intermitentně kortikoidy (seboroická dermatitida, numulární ekzém, *lichen ruber planus*). Zdrojem infekce je většinou morče či jiní hlodavci, zřídka i pes. Lokálně je účinná léčba ciklopiroxalaminem či naftifinem, postižení kštice charakteru kerionu vyžaduje léčbu perorálním terbinafinem 4–8 týdnů.

Výše demonstrováná kazuistika poukazuje na relativně nového původce způsobujícího obraz vezikulózní až pustulózní dermatitidy. V diferenciální diagnostice je nutné zvažovat virové či bakteriální onemocnění, a to včetně atypických mykobakteriálních infekcí. U naší nemocné byla predisponující léčba Prednisonem. Pacientka byla úspěšně léčena celkovými antimykotiky.

LITERATURA

- FRAGNER, P., HEJTMÁNEK, M. *Určování dermatofytů*. Olomouc: Univerzita Palackého v Olomouci 1990, s. 190
- FUMEAUX, J., MOCK, M., NINET, B. et al. First report of *Arthroderma benhamiae* in Switzerland. *Dermatology*, 2004, 208, 3, p. 244–250.
- GRÄSER, Y., KUIJPERS, A. F., PRESBER, W. et al. Molecular taxonomy of Trichophyton mentagrophytes and T. tonsurans. *Med Mycol.* 1999, 37, 5, p. 315–330.
- HUBKA, V., ČMOKOVÁ, A., SKOŘEPOVÁ, M. Současný vývoj v taxonomii dermatofytů a doporučení pro pojmenování klinicky významných druhů. *Čes-slov. Derm.*, 2014, 89, 4, s. 151–165.
- HUBKA, V., VĚTROVSKÝ, T., DOBIÁŠOVÁ, S. et al. Molekulární epidemiologie dermatofytóz v České republice: výsledky dvouleté studie. *Čes-slov. Derm.*, 2014, 89, 4, s. 167–174.
- KAWASAKI, M., ASO, M., INOUE, T. et al. Two cases of tinea corporis by infection from a rabbit with *Arthroderma benhamiae*. *Nihon Ishinkin Gakkai Zasshi*, 2000, 41, 4, p. 263–267.
- NENOFF, P., KRÜGER, C., GINTER-HANSELMAYER, G. et al. Mycology - an update. Part 1: Dermatomycoses: causative agents, epidemiology and pathogenesis. *J Dtsch Dermatol Ges.*, 2014, 12, 3, p. 188–209.
- NENOFF, P., UHRLAß, S., KRÜGER, C. et al. *Trichophyton* species of *Arthroderma benhamiae* – a new infectious agent in dermatology. *JDDG: Journal der Deutschen Dermatologischen Gesellschaft*, 2014, 12, p. 571–581.
- SIEKLUCKI, U., OH, S.-H., HOYER, L. L. Frequent isolation of *Arthroderma benhamiae* from dogs with dermatophytosis. *Veterinary dermatology*, 2014, 25, 1, p. 39–e14.
- SKOŘEPOVÁ, M., HUBKA, V., POLÁŠKOVÁ, S. et al. Naše první zkušenosti s infekcemi vyvolanými *Arthroderma benhamiae* (*Trichophyton* species). *Čes-slov Derm.*, 2014, 89, 4, s. 149–212.

Poděkování

Děkuji tímto MUDr. Petře Čermákové, Ph.D., z Fingerlandova ústavu patologie FNHK za poskytnutí fotodokumentace histologických nálezů.

Do redakce došlo dne 18. 12. 2017.

Adresa pro korespondenci:
MUDr. Veronika Wertzová, Ph.D.
Klinika nemocí kožních a pohlavních FN a LFUK
Sokolská 581
500 05 Hradec Králové,
e-mail: veronika.wertzova@fnhk.cz