

## Klinický případ: svědivý exantém v graviditě

Buchvald B.<sup>1, 2</sup>, Šlajsová M.<sup>1</sup>, Štork J.<sup>1</sup>

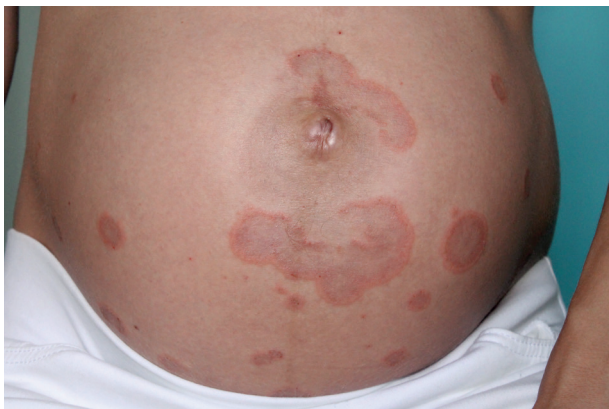<sup>1</sup>Dermatovenerologická klinika 1. LF UK, Praha  
přednosta prof. MUDr. Jiří Štork, CSc.

<sup>2</sup>Sanatorium Achillea, s. r. o.

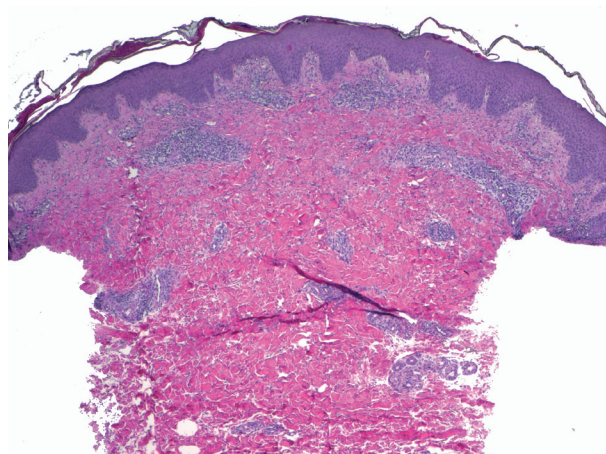
*Čes-slov Derm, 90, 2015, No. 5, p. 218–220*

Pacientkou byla 30letá žena bez pozoruhodností v rodinné anamnéze. V 28 letech věku podstoupila hemithyreodektomii pro Gravesovu-Basedowovu nemoc, z celkových léků užívala pouze levotyroxin v dávce 50–75 µg/den, v anamnéze udala anafylaktický šok vyvolaný kyselinou acetylosalicylovou. V 29. týdnu první fyziologické gravidity pacientka pozorovala zarudnutí kolem pupku se svěděním. Postupně rozvoj silně svědivých, červených, místy mokvajících, projevů na břicho a stehnech. Byla léčena celkově bisulepinem, lokálně kortikoidy (hydrocor-

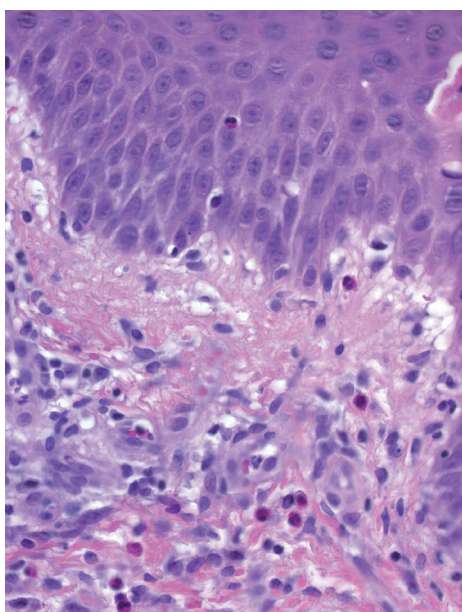
tison butyrát), antibiotiky (kyselinou fusidovou) a antimykotiky (clotrimazolem) vždy krátkodobě bez většího efektu. Při vyšetření v 34. týdnu gravidity byly patrné erytematózní papuly až papulovezikuly, které místy splývaly do anulárních ložisek až ploch, lokalizované na trupu, s maximem na břicho a periumbilikálně, méně na končetinách (obr. 1). Svědění rušilo spánek a bylo příčinou zvýšené únavy nemocné. Byla provedena biopsie ze stehna z projevu k histologickému vyšetření a perilezionálně k vyšetření přímou imunofluorescencí (obr. 2–4).



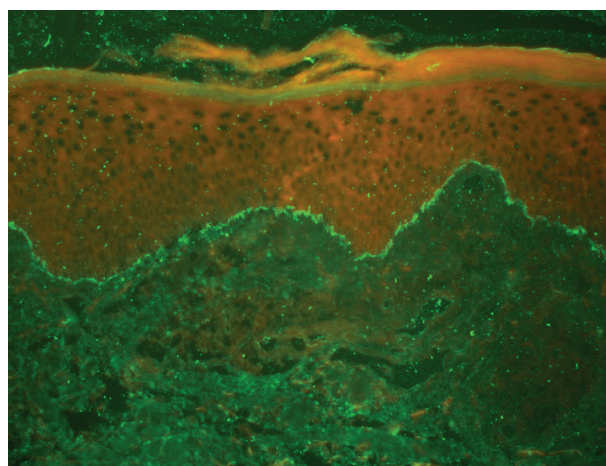
Obr. 1.



Obr. 2.



Obr. 3.



Obr. 4.

## HISTOLOGICKÝ NÁLEZ

Epidermis vykazuje úseky parakeratózy v rohové vrstvě, nevýraznou spongiózu a exocytózu mononukleárů a ojedinělých eozinofilů. V prosáklém vazivu horního a středního koria jsou patrné perivaskulární mononukleární infiltráty s hojnou účastí eozinofilů, které jsou přítomny i intersticiálně. Houbové struktury metodou PAS neprokázány, alcianová modř negativní (obr. 2, 3). Přímá imunofluorescence: C3 pozitivní lineární imunofluorescence bazální membrány epidermis (obr. 4).

### Závěr: Pemphigoid gestationis

Po telefonické domluvě pacientka dala přednost terapii lokálními kortikoidy a bisulepinem p. o. Na další kontroly se nedostavila.

## DISKUSE

Pemphigoid gestationis (PG) patří ke vzácným autoimunitním puchýřnatým onemocněním kůže, vyskytující se ve 2–3 trimestru těhotenství (nejčastěji u primogavidit), s typickou exacerbací post partum a recidivami v dalších graviditách [14, 15]. Poprvé byl popsán, jako herpes gestationis v roce 1872 Miltonem jako jedno z prvních onemocnění spojených s těhotenstvím [8, 10]. V roce 1973 s vývojem imunofluorescence a objevem specifických lineárních depozit komplementu uložených v dermoepidermální jukční zóně došlo k přehodnocení onemocnění a uvedení názvu PG [17].

Patofyziologicky u většiny pacientek s PG dochází ve druhém trimestru ke vzniku IgG1 autoprotilátek proti dvěma hemidesmosomálním proteinům. Většinou se jedná o protein bulózní pemfigoid (BP)180 (kolagen XVII) a méně obvyklý BP230. Protilátky jsou zaměřeny proti 5 epitopům BP180 (nekolagenní domény 16A), z nichž čtyři představují hlavní cílové antigeny protilátek provázejících bulózní pemfigoid [5]. Cirkulující autoprotilátky jsou směřovány proti zóně bazální membrány a spouštějí kaskádu imunitních reakcí, které vedou k vzniku subepidermálních vezikul až puchýřů [12, 14, 15].

V současné době příčina vzniku autoprotilátek u PG není známa [2, 11]. Uvažuje se o zkřížené reaktivitě antigenů v placentě a v kůži. Uvažovalo se o roli otcovských antigenů, které obsahuje placenta, avšak souvislost mezi vznikem nebo vymizením onemocnění a změnou partnera nebyla pozorována [1]. Nápadná je asociace s HLA systémem matky (HLA-DR3 61–80%, HLA-DR4 52% nebo oba 43–50%). U PG je pozorován vyšší výskyt autoimunitních onemocnění, jako např.: Hashimotovy tyreoidity, Gravesovy-Basedowovy nemoci (11 %), perniciozní anémie, vitiliga, autoimunitní trombocytopenie [4, 9, 11, 14, 15].

PG je vzácné onemocnění, jehož výskyt se odhaduje na 1 případ/50–60 tisíc těhotenství [11]. Typický je pro ženy ve fertilním věku, vázaný na přítomnost placentární tkáň. Mimo těhotenství se onemocnění vyskytuje v souvis-

losti s trofoblastickými nádory, jako např. choriokarcinomem nebo mola hydatidosa, [11, 13, 14, 15]. Z hlediska rasy byl zaznamenán větší výskyt u europoidní populace, což souvisí s HLA fenotypem. V souvislosti s daným onemocněním nebylo zaznamenáno vyšší riziko mortality a morbidit matky a dítěte. Byla patrná jenom větší pravděpodobnost předčasného porodu a s tím souvisejících komplikací [2, 3, 4, 8, 11, 16]. Pro PG je charakteristický vznik onemocnění ve 2.–3. trimestru gravidity, může však propuknout již ve 2. týdnu gravidity či po porodu, s průběhem vyznačujícím se exacerbacemi a remisemi [11]. Prvními projevy tohoto onemocnění jsou silně svědicí urtikariální papuly až puchýře typicky lokalizované periumbilikálně, které často nabývají anulárního uspořádání. Do několika dnů dochází k šíření projevů na ostatní části trupu, zad, hýždí a končetin, na dlaně a plosky. Kožní léze přecházejí od erytémových přes edematózní papuly až k puchýřům s napjatou krytkou. Puchýře vznikají většinou do 2–4 týdnů od začátku onemocnění [11]. Bývají lokalizované na okrajích erytémových až edematózních projevů, nebo vznikají de novo. Někdy však puchýře nemusí být vůbec přítomné. Postižení sliznic bývá u méně než 20 % postižených. Pocit svědění je úporný a pacientky omezuje v jejich denních aktivitách. Symptomy se mohou zmírňovat s blížícím se porodem, což je vysvětlováno zvýšenou hladinou progesteronu proti estrogeneru. Během 24–48 hodin po porodu dochází často ke vzplanutí onemocnění, které může přetrvávat týdny až měsíce. Novorozenci ve 3–5 % vykazují přítomnost projevů charakteru PG, u dalších asi 10 % se mohou nacházet necharakteristické erytématózní makulopapuly, které odeznívají s vymizením mateřských protilátek do několika týdnů [11]. Onemocnění může exacerbovat s menstruací, s užíváním hormonální antikoncepce (především s obsahem estrogenů) nebo s dalším těhotenstvím. Při exacerbaci v dalším těhotenství onemocnění začíná dříve a má obvykle těžší průběh [2, 7–11, 14, 15].

Diferenciálně diagnosticky přicházejí v úvahu onemocnění jako pruritické urtikariální papuly a plaky v těhotenství (PUPPP), erythema exsudativum multiforme, bulózní pemfigoid, benigní jizvící pemfigoid, dermatitis herpetiformis, lineární IgA dermatóza, kontaktní alergická dermatitida, toxoalergický enantém nebo svrab.

Diagnostika spočívá v typickém klinickém obrazu a histologii s přímou imunofluorescencí [4]. Histologický nálezní vykazují perivaskulární dermatitidu se zánětlivým infiltrátem z lymfocytů, histiocytů, ojediněle neutrofilů, typicky s hojnou účastí eozinofilů pronikajících i do epidermis, která může vykazovat nekrózu bazálních keratinocytů, edém horního koria, případně subepidermální puchýře s eozinofily. V přímé imunofluorescenci preleziózní kůži se nachází lineární depozita C3 složky komplementu v bazální membráně a u 20–25 % postižených bývá přítomná pozitivita i imunoglobulinu G, při vyšetření preparátu štěpeném v solném roztoku („split-test“) se nachází depozita na epidermální straně štěrbin. Nepřímá imunofluorescence prokazuje cirkulující protilátky proti bazální membráně v séru. BP180 ELISA

test prokazuje vysokou citlivost a specificitu, přičemž titr protilátek odráží závažnost onemocnění [1, 14]. Laboratorní vyšetření krve je většinou v mezích normy, někdy může být přítomná lehká eozinofilie, lehce zvýšená sedimentace erytrocytů nebo elevace antityreoidálních protilátek. HLA-DR3/DR4 se nachází u 43 % nemocných oproti 3 % v obecné populaci [11].

Léčba u mírnějších forem spočívá v aplikaci lokálních, středně silných a silných kortikosteroidů s celkovými antihistaminiky. Podle EADV v rámci těhotenství a bezpečnosti léku, můžeme použít z nesedativních antihistaminik: Loratadine, Cetirizine a ze sedativních: Clemastine, Dimethidene, Chlorpheniramine (<http://www.eadv.org/patient-corner/leaflets/eadv-leaflets/polymorphic-eruption-of-pregnancy-pep/>). U těžších forem mají dobrý účinek celkové kortikoidy – prednison v dávce 0,5–1,0 mg/kg/den s postupným snížením na udržovací dávku. Dávka kortikoidů ve výši 20 mg prednisonu za den umožňuje i kojení [2, 9, 11, 14, 15].

V úporných případech, s přetrváváním po porodu se uplatňují kombinace kortikoidů s azathioprinem, dapsone, za předpokladu, že pacientka nekojí. V literatuře nalezneme i jiné možnosti celkové léčby, např. metotrexát, intravenózní imunoglobulin, pyridoxin, plazmaferéza, minocyclin/nicotinamid nebo chemická oofektomie s goserelinem (analog luteinizačního hormonu). Výše uvedené léčebné postupy jsou v literatuře popsány na několika případech a jsou obtížně hodnotitelné [2, 9, 11, 14, 15].

Z prognostického hlediska je PG onemocnění příznivé. Odeznívá několik dnů nebo měsíců po porodu, bez vzniku jizev. Samotné onemocnění PG není indikací k přerušování těhotenství nebo k porodu císařským řezem. Riziko mrtvě narozených dětí nebylo zaznamenáno, často však dochází k předčasným porodům a s tím souvisejících komplikací. V 5–10 % dochází k přenosu matčiných protilátek na dítě, protože cirkulující autoprotilátky mohou procházet přes placentu [2, 11, 14, 15]. U dítěte se mohou objevit podobné kožní projevy jako u matky, ale bývají mírnější, většinou odeznívají do 6 týdnů a lokální aplikace kortikoidů či indiferentních externů bývá dostatečná [6, 11].

## LITERATURA

- AL-FOUZAN, A. S., GALADARI, I., OUMEISH, O. Y. Herpes Gestationis (Pemphigoid Gestationis). *Clin. Dermatol.*, 2006, 24, p. 109–12.
- AOYAMA, Y., ASAI, K., HIOKI, K., FUNATO, M., KONDO, N., KITAJIMA, Y. Herpes gestationis in a mother and newborn: immunoclinical perspectives based on a weekly follow-up of the enzyme-linked immunosorbent assay index of a bullous pemphigoid antigen noncollagenous domain. *Arch. Dermatol.*, 2007, 143, p. 1168–1172.
- BEDOCS, P. M., KUMAR, V., MAHON, M. J. Pemphigoid gestationis: a rare case and review. *Arch. Gynecol. Obstet.*, 2009, 279, p. 235–238.
- CASTRO, L. A., LUNDELL, R. B., KRAUSE, P. K., GIBSON, L. E. Clinical experience in pemphigoid gestationis: report of 10 cases. *J. Am. Acad. Dermatol.*, 2006, 55, p. 823–828.
- CHIMANOVITCH, I., SCHMIDT, E., MESSER, G., DOPP, R., PARTSCHT, K., BROCKER, EB. et al. IgG1 and IgG3 are the major immunoglobulin subclasses targeting epitopes within the NC16A domain of BP180 in pemphigoid gestationis. *J. Invest. Dermatol.*, 1999, 113, 1, p. 140–142.
- ENGINEER, L., BHOL, K., AHMED, A. R. Pemphigoid gestationis: a review. *Am. J. Obstet. Gynecol.*, 2000, 183, p. 483–491.
- JEDLIČKOVÁ, H. Těhotenské dermatózy. *Čs. dermatologie*, 2007, 82, p. 173–182.
- JENKIS, R. E., HERN, S., BLACK, M. M. Clinical features and management of 87 patients with pemphigoid gestationis. *Clin. Exp. Dermatol.*, 1999, 24, p. 255–259.
- JORDON, R. E., HEINE, K. G., TAPPEINER, G., BUSHKELL, L. L., PROVOST, T. T. The immunopathology of herpes gestationis. Immunofluorescence studies and characterization of „HG factor“. *J. Clin. Invest.*, 1976, 57, 6, p. 1426–1433.
- KELLY, S. E., BHOGAL, B. S., WOJNAROWSKA, F., WHITEHEAD, P., LEIGH, I. M., BLACK, M. M. Western blot analysis of the antigen in pemphigoid gestationis. *Br. J. Dermatol.*, 1990, 122, p. 445–449.
- LIPOZENČIĆ, J., LJUBOJEVIĆ, S., BUKVIĆ-MOKOS, Z. Pemphigoid gestationis. *Clin. Dermatol.*, 2012, 30, p. 51–55.
- LIN, M. S., ARTEAGA, L. A., DIAZ, L. A. Herpes Gestationis. *Clin. Dermatol.*, 2001, 19, p. 697–702.
- SHORNICK, J. K., BLACK, M. M. Fetal risks in herpes gestationis. *J. Am. Acad. Dermatol.*, 1992, 26, p. 63–68.
- ŠTORK, J., VOSMÍK, F. Klinický případ: Svědivá puchýřnatá dermatóza v graviditě. *Čs. dermatologie*, 1994, 69, p. 217–218.
- ŠTORK, J. Specifické gestační dermatózy. *Čs. dermatologie*, 1990, 65, s. 206–212.
- VAUGHAN, J. S. A., HERN, S. et al. A prospective study of 200 women with dermatose of pregnancy correlating clinical findings with hormonal and immunopathological profiles. *Br. J. Dermatol.*, 1999, 141, p. 71.
- YIP, L., McCLUSKEY, J., SINCLAIR, R. Immunological aspects of pregnancy. *Clin. Dermatol.*, 2006, 24, p. 84–87.

Do redakce došlo dne 1. 9. 2015.

Adresa pro korespondenci:  
MUDr. Barbora Buchvald  
Dermatovenerologická klinika 1. LF UK  
U Nemocnice 2  
120 08 Praha 2  
e-mail: barbora.buchvald@vfn.cz