

Léčba recidivujícího bazaliomu vismodegibem

Pizinger K., Fikrle T., Divišová B., Kofroňová M.

Dermatovenerologická klinika FN a LF UK Plzeň
přednosta prof. MUDr. Karel Pizinger, CSc.

SOUHRN

Vismodegib je nízkomolekulární inhibitor tzv. hedgehog dráhy, která reguluje buněčný růst. Pokud dojde k aktivaci této dráhy v dospělosti, objevují se některá nádorová onemocnění, a to zvláště kožní bazaliom. Autoři uvádějí případ 75leté pacientky s rozsáhlým, recidivujícím, inoperabilním bazocelulárním karcinomem, u kterého byly vyčerpané ostatní léčebné možnosti a šestiměsíční podávání vismodegibu vedlo ke zhojení nádoru.

Klíčová slova: bazaliom – úspěšná léčba vismodegibem

SUMMARY

Therapy of the Recurrent Basal Cell Carcinoma by Vismodegib

Vismodegib is a low-molecular inhibitor of hedgehog signaling pathway that regulates cell growth. Its activation in adults leads to formation of some tumours, especially, basal cell carcinoma. Authors describe a case of 75-year old patient with unsuccessfully treated advanced, recurrent and inoperable basal cell carcinoma. The tumour healed after six months treatment with vismodegib.

Key words: basal cell carcinoma – successful treatment with vismodegib

Čes-slov Derm, 90, 2015, No. 2, p. 56–58

ÚVOD

Bazocelulární karcinom je nejčastější kožní maligní nádor a se stoupajícím věkem jeho incidence přibývá. Bazaliom má několik klinických forem a jim odpovídají i různé formy histologické. Většina bazaliomů se vyskytuje v oblasti obličeje, přičemž běžné jsou i vícečetné nálezy, často až bizarního vzhledu, především u starších pacientů [1].

U lokálně pokročilého bazaliomu, u formy metastatické a u Gorlinova syndromu se v poslední době začíná uplatňovat léčba vismodegibem [3, 6]. Tato terapie spočívá v inhibici dráhy hedgehog, neboť právě její aktivace je odpovědná za vznik nádoru [2, 4].

Studie účinnosti léčby bazocelulárního karcinomu vismodegibem potvrdily, proto bylo jeho použití v této indikaci schváleno v roce 2012 ve Spojených státech [7]. V práci uvádíme vlastní první zkušenosti s podáním vismodegibu u naší pacientky.

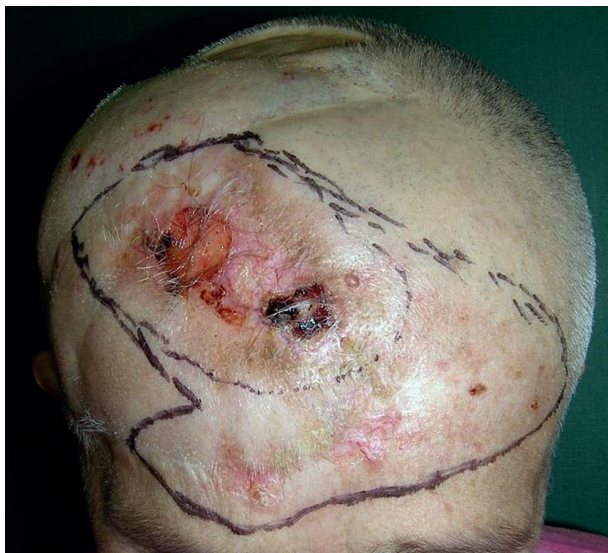POPIS PŘÍPADU

Pacientkou je 75letá žena, která má 3 sourozence, dvě děti a kromě ní se v rodině neobjevily kožní ani jiné nádory. Užívá dlouhodobě léky na vyšší krevní tlak a úpravu funkce štítné žlázy (Amprilan – ACE inhibitor, rami-

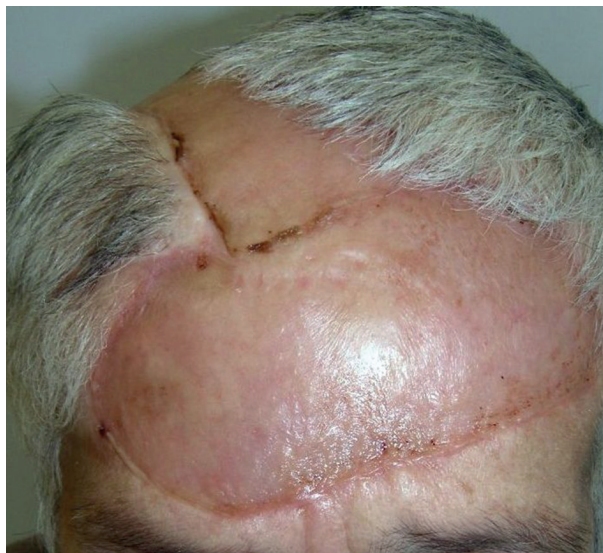prilum, Euthyrox, občas Diazepam), nekouří a nepije. Její celkový zdravotní stav je velmi dobrý. Jiné operace kromě bazaliomu neprodělala.

U nemocné se objevil na pravé straně čela bazaliom v roce 1984. V témže roce prodělala operaci na plastické chirurgii. Histologicky šlo o infiltrativní formu nádoru, který byl odstraněn celý. V 90. letech minulého století se v okolí jizvy objevila recidiva, proto byla pacientka reoperována a následně prodělala i radioterapii. Od roku 1997 však stále docházelo k častým lokálním recidivám a opakovaně se prováděly menší excize, případně doplňné kryoterapií. V letech 2003, 2008 a 2011 byla opakovaně radikálně operována na plastické chirurgii (obr. 1a, b). V roce 2013 však nadále docházelo k lokálním recidivám a tvořila se menší nádorová ložiska, z nichž některá ulcerovala, a to především při okraji transplantátu. V lednu 2014 po vzájemné konzultaci s plastickým chirurgem a onkologem, kteří považovali další chirurgickou léčbu a radioterapii za nemožnou, jsme začali zvažovat léčbu vismodegibem.

Lokální recidivu nádoru jsme potvrdili z biopsie, která prokázala infiltrativní formu bazaliomu podobně jako v původních nálezech (leden 2014, obr. 2a). Dále byla provedena magnetická rezonance hlavy (květen 2014), kde byl popsán defekt kůže a podkoží v oblasti čelní krajiny s neostrou strukturou kalvy.



Obr. 1a. Recidiva bazaliomu na hlavě před operací v roce 2008



Obr. 1b. Stav po operaci

Laboratorní vyšetření před zahájením léčby (krevní obraz a základní biochemická vyšetření) byla normální. Kontrolní vyšetření jsme pak prováděli opakovaně v průběhu léčby a výsledky byly vždy v normě.

Klinický nález před léčbou je z června 2014, kdy ve frontální a parietální oblasti hlavy je transplantovaná plocha bez vlasů, ostře ohraničená, 15 x 18 cm veliká a v okrajích jsou tuhé papuly do 5 mm veliké, splývající, někde ulcerované. V transplantátu je ložisko velikosti 5 až 6 cm s nánosem krust, místy ulcerované (obr. 2b).

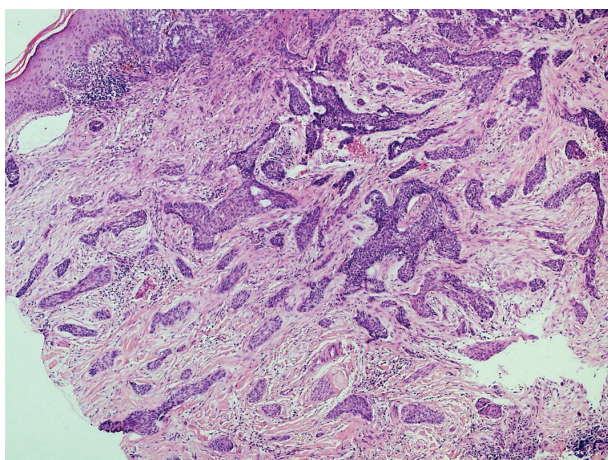
Terapie vismodegibem (Erivedge 150 mg) 1 tobolka denně byla zahájena 1. 7. 2014. Pacientka byla detailně poučena o léčbě, případných nežádoucích účincích a průběh terapie zaznamenávala do deníku. V prvních 2 měsících byla kontrolována po 2 týdnech, později po měsíci. Po 2 měsících léčby došlo ke zmenšení nádoru a ulcerace se prakticky zhojily. Provedli jsme kontrolní biopsii z místa, které mělo klinicky vzhled možného bazaliomu

(lehce vyvýšená lesklá papula asi 4 mm v transplantátu). Ten se zde histologicky neprokázal.

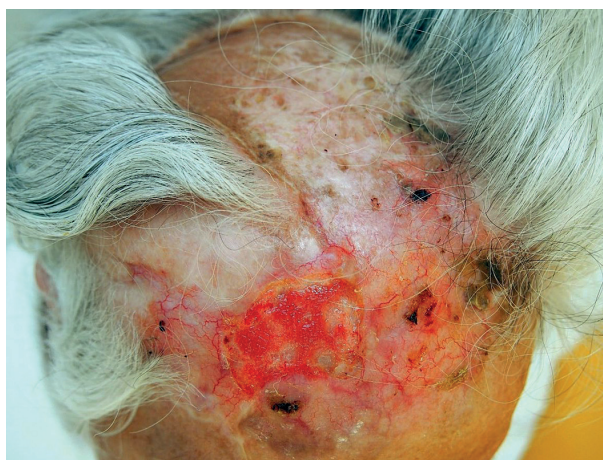Po 6 týdnech léčby pacientka poprvé uvedla výskyt křečů v lýtkách, a to většinou v noci. Křeče či napětí v končetině měly krátké trvání (několik minut). Po 2 měsících léčby uvedla i zvýšené padání vlasů a poruchy chuti (ztráta chuti, pocit, že jídlo je málo slané – dysgeusia). Jiné problémy během celého trvání léčby neuvedla. Terapii jsme ukončili po 6 měsících podávání léku. Klinický nález byl výborný a v transplantované ploše jsme nezjistili známky bazaliomu (obr. 3).

DISKUSE

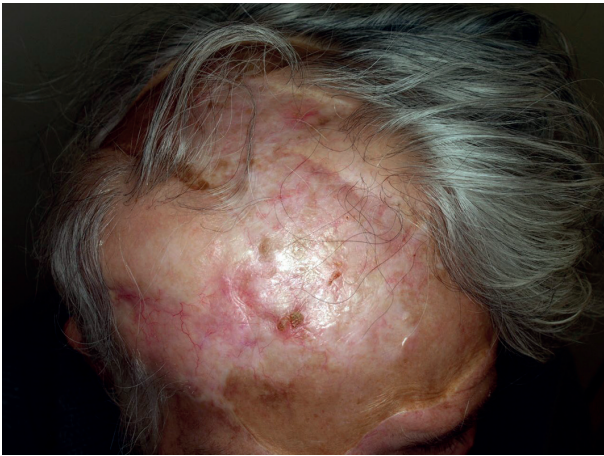Důležitá data o účinnosti a bezpečnosti vismodegibu byla publikována v časopise Americké dermatologické akademie v lednu 2014 [3]. Zde jsou shrnuty informace



Obr. 2a. Histologický nález infiltrativního, morfeiformního bazaliomu (leden 2014, HE x 100)



Obr. 2b. Klinický nález před zahájením léčby (červen 2014)



Obr. 3. Klinický nálezn bezprostředně po ukončení léčby (prosinec 2014)

o terapii 119 pacientů s lokálně pokročilým nebo metastatickým bazaliomem. Průměrná léčba vismodegibem byla 5,5 měsíce (rozmezí 0,4–19,6). Lék byl podáván perorálně v dávce 150 mg denně ve 28denních cyklech a po 1–2 cyklech se provádělo kontrolní vyšetření. Léčba se přerušila v případech progresu nádoru, výrazných vedlejších účinků nebo na žádost pacienta. Dávku léku nebylo možná snížit, ale v případech toxických projevů se léčba mohla až na 8 týdnů přerušit. Pozitivní léčebná odezva byla zaznamenána u 46,4 % lokálně rozvinutého a 30,8 % metastatického bazaliomu. Průměrná doba sledování byla 6,5 měsíce (rozmezí 1,4–20,6).

Nežádoucí účinky se zaznamenaly u 97,5% pacientů, a to hlavně různě intenzivní svalové křeče (70,6 %), dysgeusie (70,6 %), alopecie (58 %), průjem (25,2 %), nauzea (19,3 %), slabost (19,3 %) a úbytek hmotnosti (16 %). Nežádoucí účinky hodnocené jako závažné se objevily u 18 pacientů (ze 119) a u 7 pacientů vedly k ukončení studie (u dvou vlivem léku). Práce potvrzuje, že na účinnost terapie nemá vliv věk pacienta, počet nádorů a předchozí radioterapie [3]. Podobné nežádoucí účinky zmiňují i další publikace [5].

Naše nemocná reagovala úspěšně na léčbu vismodegibem. Po 6–8 týdnech od zahájení terapie jsme zaznamenali podstatné zlepšení nálezu. Od 4. měsíce byl takový, že klinicky nebudil ani podezření na přítomnost nádoru (i když s ohledem na předchozí operace a ozarování je toto posuzování velmi obtížné). Kontrolní biopsii jsme po léčbě již neindikovali. Šestiměsíční terapii považujeme zatím za dostatečnou a nemocnou nadále sledujeme.

Během terapie měla pacientka typické nežádoucí účinky, které byly hodnoceny jako mírné a v běžném životě ji omezovaly minimálně.

Léčba vismodegibem rozšiřuje terapeutické možnosti u vícečetných rozsáhlých bazaliomů, u recidivujících nálezů především na obličeji, u nichž jsou již vyčerpány jiné možnosti, u névoidního bazocelulárního syndromu a u metastatického bazaliomu. Volbu této terapie může ovlivnit i histologický typ bazaliomu. Může být účinná i u infiltrativní (morfeiformní) formy, kdy se často obtížně posuzuje, zda byl nádor chirurgicky odstraněn celý a kdy není ani vhodná radioterapie. Terapie může předejít rozsáhlým operacím s nepříznivým kosmetickým výsledkem. Léčba se provádí v dermatologických onkologických centrech a po schválení zdravotními pojišťovnami je hrazená ze zdravotního pojištění.

LITERATURA

1. ALI, F. R., LEAR, J. T. Systemic treatments for basal cell carcinoma (BCC): the advent of dermato-oncology in BCC. *Br. J. Dermatol.*, 2013, 169, p. 53–57.
2. ALLY, M. S., YANG, J. Y., JOSEPH, T., THOMPSON, B. et al. The use of vismodegib to shrink keratocystic odontogenic tumors in patients with basal cell nevus syndrome. *JAMA*, 2014, 150, 5, p. 542–545.
3. CHANG, A. L. S., SOLOMON, A. J., HAINSWORTH, J. D., GOLDBERG, L. et al. Expanded access study of patients with advanced basal cell carcinoma treated with the hedgehog pathway inhibitor, vismodegib. *J. Am. Acad. Dermatol.*, 2014, 70, p. 60–69.
4. LEAR, J. T. Oral Hedgehog-pathway inhibitors for basal cell carcinoma. *N. Engl. J. Med.*, 2012, 366, p. 2225–2226.
5. REYES-HABITO, C. M., ROH, E. K. Cutaneous reaction to chemotherapeutic drugs and targeted therapies for cancer. *J. Am. Acad. Dermatol.*, 2014, 71, p. 217–227.
6. SEKULIC, A., MIGDEN, M. R., ORO, A. E., DIRIX, L. et al. Efficacy and safety of vismodegib in advanced basal-cell carcinoma. *N. Engl. J. Med.*, 2012, 366, p. 2171–2179.
7. US FOOD and DRUG ADMINISTRATION WEB SITE. Vismodegib. Dostupné na [www: http://www.fda.gov/Drugs/InformationOnDrugs/ApprovedDrugs/](http://www.fda.gov/Drugs/InformationOnDrugs/ApprovedDrugs/)

Do redakce došlo dne 16. 1. 2015.

Adresa pro korespondenci:
Prof. MUDr. Karel Pizinger, CSc.
Dermatovenerologická klinika LF UK a FN Plzeň
E. Beneše 13
305 99 Plzeň
email: pizinger@fnplzen.cz