

# Cheyletielloza – málo známá parazitóza

Jedličková H.<sup>1</sup>, Vašků V.<sup>1</sup>, Just R.<sup>2</sup>

<sup>1</sup>I. dermatovenerologická klinika FN u sv. Anny a LF MU v Brně  
přednosta prof. MUDr. Vladimír Vašků, CSc.

<sup>2</sup>Soukromá veterinární ambulance, Brno

## SOUHRN

Cheyletielloza neboli dravčíkovitost je ektoparazitóza způsobená roztočem cheyletiellou napadajícím primárně domácí zvířata. Známé jsou *Cheyletiella yasguri* – dravčík psí, *Cheyletiella blakei*, parazitující na kočkách, a *Cheyletiella parasitovorax*, napadající králíky. U člověka působí krátce trvající silně svědivé onemocnění, které postihuje oblasti kontaktu s napadeným zvířetem. Onemocnění je málo známé, proto pravděpodobně řada případů unikne správné diagnóze. Ektoparazitární onemocnění kromě svrabu působí celá řada roztočů, parazitujících na zvířatech, či vyskytujících se v prostředí obývaném člověkem.

**Klíčová slova:** Cheyletiella – dravčík – ektoparazitóza

## SUMMARY

### Cheyletiellosis – a Less Known Parasitosis

The authors describe a case of 19-year old girl with a rash due to Cheyletiella mite infestation of her Maltese Pinscher dog. Cheyletiella dermatitis is an ectoparasitic infection caused by the Cheyletiella mite, attacking primarily domestic animals. Several species are known – Cheyletiella yasguri, the mite attacking dogs, Cheyletiella blakei, parasiting on cats and Cheyletiella parasitovorax attacking rabbits. In humans it causes short limited severely itching disease, on the areas of contact with the infested animal. The disease is not widely known, that is why probably many cases are misdiagnosed. Ectoparasitic diseases besides scabies are caused by a number of mites, infesting animals or inhabiting the same habitat as the man.

Key words: Cheyletiella – mite – ectoparasitosis

Čes-slov Derm, 89, 2014, No. 5, p. 233–235

## ÚVOD

Cheyletielloza je silně nakažlivé ektoparazitární onemocnění způsobené roztočem cheyletiella, které se přenáší na člověka z domácích zvířat. Onemocnění trvá zpravidla omezenou dobu, nemá specifický klinický obraz a je méně známé odborné veřejnosti, proto může často unikat správné diagnóze.

Cheyletiella, neboli dravčík, patří v živočišné říši do kmene členovců – Arthropoda, třídy pavoukovci – Arachnida, infratřídy roztoči – Acari a řádu sametkovci – Prostigmata, s čeledí dravčíkovití – Cheyletidae, kam patří i rod Cheyletiella, s druhy Cheyletiella yasguri – dravčík psí, Cheyletiella blakei, parazitující na kočkách a Cheyletiella parasitovorax – dravčík parazitující na králících; dále je popsán i dravčík zaječích a dravčík lávový [4]. Do řádu sametkovci patří i čeleď sametkovcovití – Trombiculidae s druhem Trombicula autumnalis – sametka podzimní. Příbuzné najdeme i v řádu zákožkovci, čeledi zákožkovití – Sarcoptidae s rodem Sarcoptes a rodem Notoedres (svrabovka kočičí – Notoedres cati) a v řádu čmelíkovci – Mesostigmata, čeledi čmelíkovití – Dermanyssidae (představitel čmelík kuřích – Dermanyssus gallinae), i v řádu klíšřata – Ixodida [4].

Cheyletiella byla poprvé popsána jako parazit králíků (Megnin, 1878). Smiley popsal specifické onemocnění psů až v roce 1965 a koček v roce 1970 [2, 13]. Jednotlivé druhy dravčíků se od sebe odlišují pouze tvarem senzorických orgánů na předních nohou. Životní cyklus cheyletielly probíhá ve 3–5 týdnech. Samička klade vajíčko, tzv. hnidu, kterou přilepí na chlup. Přilepení hnidu je volné, narozdíl od hnid vši. Z vajíčka se po 4 dnech líhne larva, která má šest nohou, přeměňuje se v nymfu, se čtyřmi páry nohou, která se přemění v dospělce. Dospělec měří 0,4 mm, má čtyři páry nohou s kartáčky, typická jsou háčkovitá makadla. Samičci, larvy a nymfy mimo hostitele rychle hynou, samička přežívá mimo hostitele až 2 týdny [15].

Dravčík se živí sáním tkáňového moku a buněčným detritem. Postižené místo svědí, šupí, zvyšuje se mazotok, objevují se sekundární infekce. U psů jsou postiženy především krk, hřbet a ocas. Dravčíci se rychle pohybují, u nakažených zvířat je mezi šupinami patrný pohyb, který se označuje jako „pochodující lupy“ („walking dandruff“), pozorný chovatel tak může parazity sám odhalit. Onemocnění je zvláště obtěžující u štěňat, u dospělých psů nemusí být projevy nápadné, onemocnění ale přenášejí [1]. U psů patří k nejčastějším kožním chorobám. U hladkosrstých psů se mohou objevit alergické, ekzémové reakce. U koček jsou projevy ob-

dobné. Zvíře se nakazí v zamořeném chovu nebo v místě pobytu nakažených zvířat. Ve velkochovech může být nakaženo až 50 % králíků [6].

## POPIS PŘÍPADU

Autoři popisují cheyletiellózu u 19leté dívky, která byla 14 dní majitelkou dvouměsíčního štěněte maltézského pinče. U dívky se objevily silně svědivé řídké diseminované drobnopapulózní projevy na břicho a pažích v místech přímého kontaktu se štěnětem (obr. 1). Osobní i rodinná anamnéza byla bez pozoruhodností. Dívka byla ošetřena antipruriginózní terapií (triamcinolon acetonid s kloroxinem) a projevy do několika dní odezněly. Štěně mělo svědivá ložiska se šupinami za krkem a na zadečku. Bylo vyšetřeno veterinářem, který odebral vzorky lepicí páskou s průkazem četných parazitů a hnid (obr. 2, 3, 4).

## DISKUSE

Cheyletiellóza je epizoonóza, u které je pokožka hostitele drážděna slinami a výměšky roztočů. Roztoč zůstává na povrchu kůže, rozrušuje rohovou vrstvu, ale nevytváří chodbičky.

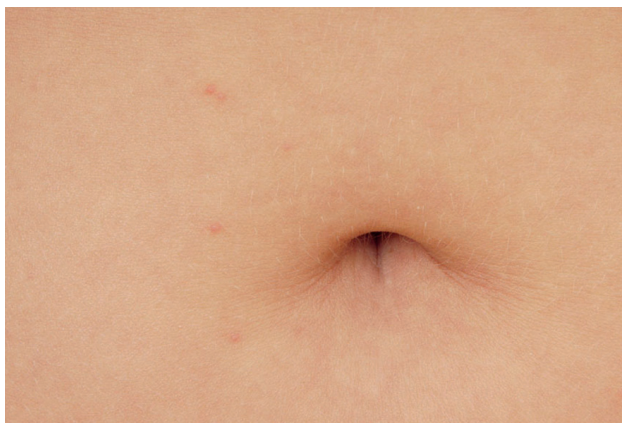U člověka bývají postižena především místa, kde dochází k těsnému kontaktu se zvířetem, tj. břicho, stehna,

paže. Člověk není pro dravčičky vhodný hostitel, ti se nemnoží, rychle hynou a projevy ustoupí během několika dní, maximálně 3 týdnů. Přenos z člověka na člověka tak není pravděpodobný. Nejčastěji se onemocnění objeví u veterinářů nebo farmářů. Onemocnění je silně nakažlivé, tak se nakazí i řada chovatelů psů a koček, udává se, že až 20 % chovatelů postižených zvířat má obtíže [11], řada z nich si ale nespojí vyrážku s domácím mazlíčkem.

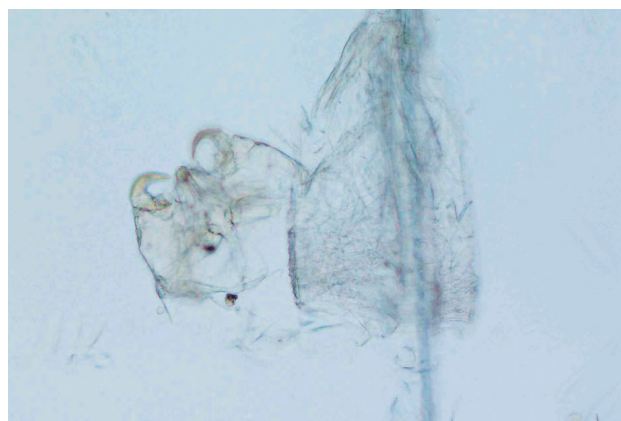
Klinicky se onemocnění nejčastěji manifestuje jako papuly, papulovezikuly, urtikariální papuly, později pustuly, exkoriace a krusty [1]. Projevy se mohou objevit již 30 minut po expozici roztočům. Bulózní projevy se mohou objevit u dětí, rozsáhlá reakce byla také popsána, když dítě usnulo v místě pelíšku psa [12]. Byly popsány i bulózní projevy imitující pemfigoid [3, 14]. Problémy se vrací při opakované expozici a ústup obtíží v době odloučení od zvířete během dovolené a recidiva při návratu domů mohou být klíčem ke správné diagnóze.

Při vyšetření roztoče na člověku zpravidla nenacházíme, diagnostika je možná u zvířete. Je možno zkusit zachyt lepicí páskou nebo připravit nativní preparát ze šupin z ložiska, nejlépe po ošetření akaricidem, možná je i diagnostika z faeces zvířete. Roztoče je možno nalézt i v lůžkovinách, koberecích apod.

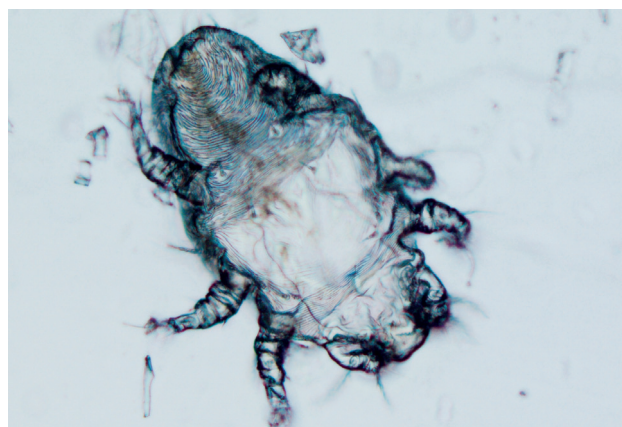
Pokud jsou papuly bioptovány, nacházíme fokální epidermální spongiózu, zánětlivý perivazální infiltrát složený z lymfocytů, histiocytů a příměsí eozinofilů v horním a středním koriu [16].



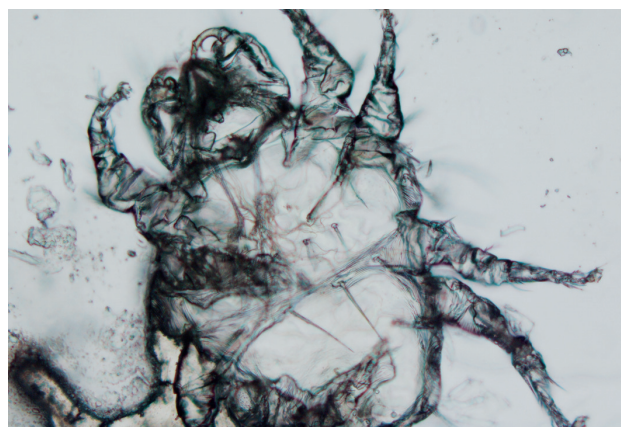
Obr. 1. Drobné růžové papuly na břicho



Obr. 2. Cheyletiella – část těla s makadly a prázdná hnída



Obr. 3. Cheyletiella – larva s 3 páry nohou



Obr. 4. Cheyletiella – dospělá forma se 4 páry nohou

V terapii cheyletiellózy volíme zevní terapii antipruriginózní a antiparazitární, kterou doplňujeme antihistaminiky a hygienickými opatřeními.

Léčba zvířete patří do rukou veterináře. Používají se prostředky proti blechám a klíšťatům jako fipronil, pyrethroidy, karbaryl, amitraz, léčbu je vhodné několikrát opakovat; v celkové terapii lze použít ivermectin [7, 15].

Jestliže správně určíme jako příčinu dermatózy napadení roztoči, přichází v úvahu kromě dravčků několik akaróz, které přecházejí ze zvířete na člověka, jako náhodného hostitele. Je to především zvířecí svrab – prašivina. Je popsáno asi 40 variant zvířecího svrabu. Kromě známých původců *Sarcoptes scabiei* var. *canis* (psí), *Sarcoptes scabiei* var. *bovis* (kravský) a *Notoedres cati*, působící kočičí svrab, je to např. *Psoroptes ovis* a *Chorioptes bovis* působící prašivinu skotu. Jsou popsány i varianty svrabu u koně, kozy, prasete, velblouda apod. [2]. Hematofágní jsou čmelci (*Dermanyssus gallinae*), se kterými přijde člověk do styku při čištění kontaminovaných kurníků nebo holubníků. Domácí mazlíčci jako potkani, myši, krysy a křečci jsou hostiteli hematofágního roztoče, *Ornithonyssus bacoti*, který může napadnout i člověka [2]. Kuriózní je napadení člověka hematofágním roztočem *Ophionyssus natricis*, který je nejvíce rozšířeným ektoparazitem hadů a leguánů. Majitelé plazů jsou pak postiženi svědivými kožními projevy, zvláště na rukou a předloktích [2]. Někdy svědivým projevům předcházelo sezení v trávě. Ačkoliv není vyloučeno lokální zamoření dravčků či jinými roztoči v teritoriu obývaném zvířaty, v diferenciální diagnóze je nejpravděpodobnější napadení sametkou, vyvolávající trombiculózu.

Ve střední Evropě hojně se vyskytující *Trombicula autumnalis*, sametka podzimní, způsobuje svědivé dermatózy od časného do pozdního léta, kdy člověka napadají po posezení v trávě šestinohé larvy červené barvy. Na podzim se vyskytují dospělci s osmi nohama, kteří již člověka nenapadají a po naklazení vajíček hynou. Příležitostně mohou napadnout člověka další roztoči, kteří se vyskytují ve slámě, na rostlinách, obilí, ovoci apod. (*Acarus siro*, *Pyemotes herfsi*, *tritici*) [10]. U člověka působí silně svědivé dermatitidy v místech kontaktu (svrab pekařů, farmářů, zelinářů), mohou vyvolávat i alergické reakce. Roztoči z domácího prachu (*Dermatophagoides pteronyssinus*, *Dermatophagoides farinae*) produkují řadu alergenů a podílejí se na rozvoji atopické rýmy, ekzému a astmatu, přímo člověka nenapadají. Alergické reakce může vyvolat i požití potravy kontaminované roztoči, např. sušeného ovoce (roztoč *Carpoglyphus lactis*) [5].

## ZÁVĚR

Svědivé papulózní výsevy na trupu i končetinách mohou být způsobeny daleko pestřejším spektrem parazitů z infratřídy roztoči než jen dobře známou zákožkou svrabovou, *Varietas hominis*.

Roztoči mohou naši kůži dráždit svými slinami, výměšky i sáním krve. U řady roztočů byl prokázán i přenos bakterií jako borelií, rickettsií, bartonel, a hub [5, 6, 7]. Vzhledem k obtížnému záchytu parazita na člověku je dů-

ležitým faktorem k určení správné diagnózy a léčby pečlivá anamnéza a případný rozbor mikroskopického nálezu u chovaných zvířat nebo vzorků ze zamořených obydlí.

## LITERATURA

1. BECK, W. Tierische Milben als Epizoonoseerreger und ihre Bedeutung in der Dermatologie. *Der Hautarzt*, 1996, 47, 10, s. 744–748.
2. BECK, W., PFISTER, K. [Mites as a cause of zoonoses in human beings]. *Wien. Klin. Wochenschr*, 2006, 118, (19–20 Suppl 3), s. 27–32.
3. ELSTON, D. M. *Cutis*, 2004, 74, 1, s. 23–24.
4. <http://www.biolib.cz/cz/taxonposition/id78917/>
5. HUBERT, J., ERBAN, T., NESVORNÁ, M., STEJSKAL, V. Emerging risk of infestation and contamination of dried fruits by mites in the Czech Republic. *Food Addit. Contam. Part A Chem. Anal. Control Expo. Risk Assess*, 2011, 28, 9, s. 1129–1135.
6. KIM, S. H., JUN, H. K., SONG, K. H., GRAM, D., KIM, D. H. Prevalence of fur mites in pet rabbits in South Korea. *ESVD and ACVD*, 19, 2008, s. 189–190.
7. McCLAIN, D., DANA, A., N., GOLDENBERG, G. Mite infestations. *Dermatologic Therapy*, 22, 2009, s. 327–346.
8. MELTER, O., ARVAND, M., VOTÝPKA, J., HULÍNSKÁ, D. Bartonella quintana Transmission from Mite to Family with High Socioeconomic Status Emerg. *Infect. Dis.*, 2012, 18, 1, s. 163–165.
9. NETUŠIL, J., ŽÁKOVSKÁ, A., HORVÁTH, R., DENDIS, M., JANOUŠKOVCOVÁ, E. Presence of *Borrelia burgdorferi* sensu lato in mites parasitizing small rodents. *Vector Borne Zoonotic Dis.*, 2005, 5, 3, s. 227–232.
10. SAMSINÁK, K., CHMELA, J., VOBRÁZKOVÁ, E. Pyemotes herfsi (Oudemans, 1936) as causative agent of another mass dermatitis in Europe (Acari, Pyemotidae). *Folia Parasitol.*, 1979, 26, 1, s. 51–54.
11. SCOTT, D., MILLER, W., GRIFFIN, C. *Parasitic skin diseases. Small animal dermatology*. 5th ed. Philadelphia: WB Saunders, 1995, s. 412–417.
12. SHELLEY, E. D., SHELLEY, W. B., PULA, J. F., MCDONALD, S. G. The diagnostic challenge of nonburrowing mite bites. *Cheyletiella yasguri*. *JAMA*, 1984, 25, 251, s. 2690–2691.
13. SMILEY, R. L. Two new species of the genus *Cheyletiella* (Acarina: Cheyletidae). *Proc. entomol. Soc. Wash*, 1965, 67, 2, s. 75–79.
14. TSIANAKAS, P., POLACK, B., PINQUIER, L., LEVY KLOTZ, B., PROST-SQUARCIONI, C. [*Cheyletiella* dermatitis: an uncommon cause of vesiculobullous eruption]. *Ann. Dermatol. Venereol.*, 2000, 127, 10, s. 826–829.
15. WAGNER, R., STALLMEISTER, N. *Cheyletiella* dermatitis in humans, dogs and cats. *Brit. J. Dermatol.*, 2000, 143, s. 1110–1112.
16. WEEDON, D. *Cheyletiella dermatitis. Weedon's Skin Pathology*. 3rd ed. London (UK): Churchill Livingstone, s. 657, ISBN 978-0-7020-3485-5 2010.

Do redakce došlo dne 26. 5. 2014.

Adresa pro korespondenci:  
MUDr. Hana Jedličková, Ph.D.,  
I. dermatovenerologická klinika LF MU a FN u sv. Anny v Brně  
Pekařská 53, 656 91 Brno  
e-mail: hana.jedlickova@fnusa.cz