

# Dermatoskopická diagnostika alopecií

**Bienová M., Kučerová R.**

Klinika chorob kožních a pohlavních, LF UP a FN Olomouc  
přednosta MUDr. Martin Tichý, Ph.D.

## SOUHRN

Trichoskopie je jednoduchá a neinvazivní metoda, kterou lze použít k dermatoskopické diagnostice onemocnění vlasů a skalpu. Toto vyšetření se provádí buď ručním dermatoskopem nebo pomocí digitálního videodermatoskopu. Trichoskopická diagnostika je založena na hodnocení vlasového stvolu, ústí vlasových folikulů, perifolikulární epidermis a eventuálním výskytu krevních cév. Charakteristické nálezy jsou popsány u řady onemocnění vlasů a skalpu, např. u areátní alopecie, androgenetické alopecie, telogenního effluvia, jizvících alopecií a trichotillománie. Touto metodou lze rovněž hodnotit genetické abnormality vlasového stvolu. Trichoskopie je stále více oblíbená, jelikož má široké využití v diferenciální diagnostice onemocnění vlasů a skalpu, přičemž v některých případech omezuje nutnost provedení kožní biopsie. V textu je rovněž popsána metoda digitálního fototrichogramu.

**Klíčová slova:** trichoskopie – dermatoskopie – areátní alopecie – androgenetická alopecie – telogenní effluvium – jizvící alopecie – trichotillománie – fototrichogram

## SUMMARY

### Dermatoscopy in the Diagnosis of Alopecia

Trichoscopy is an easy and non-invasive method which could be used as a dermatoscopic diagnostic tool in hair and scalp disorders. This technique may be performed with a handheld dermatoscope or a digital videodermatoscopy system. Trichoscopy diagnosis is based on the evaluation of hair shafts, follicular openings, perifollicular epidermis, and blood vessels. Characteristic trichoscopic features are described in several hair and scalp disorders, such as alopecia areata, androgenetic alopecia, telogen effluvium, cicatricial alopecias, trichotillomania and genetic hair shaft abnormalities. This method is gaining increasing popularity, because it may be widely applied in differential diagnosis of scalp and hair shaft diseases and in some cases it might decrease the necessity of performing biopsy. The method of phototrichogram performed by digital videodermatoscopy is also described.

**Key words:** trichoscopy – dermatoscopy – alopecia areata – androgenetic alopecia – telogen effluvium – cicatricial alopecia – trichotillomania – phototrichogram

*Čes-slov Derm, 89, 2014, No. 1, p. 3–7*

## ÚVOD

Klinická diagnostika onemocnění vlasů a skalpu není mnohdy jednoduchá. U některých klinických jednotek, jako jsou např. jizvící alopecie, alopecia areata incognita nebo telogenní effluvium, je lékař nucen z diagnostických důvodů provést kožní biopsii, ale v některých případech ani histopatologický nález nesvědčí pro jednoznačnou diagnózu. V poslední době přibývá odborných publikací o použití ručního nebo digitálního dermatoskopu v diagnostice alopecií a dalších onemocnění vlasů a skalpu. Historicky první zmínka o použití dermatoskopu v této oblasti je z roku 1993, kdy Kossard a Zagarella popsali „white dots“ u jizvící alopecie [7]. V roce 2004 Lacarrubba et al. určili trichoskopická diagnostická kritéria u areátní alopecie [8]. Rok poté polské autorky Olszewska a Rudnicka hodnotily závažnost androgenetické alopecie a monitorovaly efekt léčby pomocí videodermatoskopie [15] a v roce 2006 byl poprvé použit termín

trichoskopie. První atlas dermatoskopie vlasů a skalpu byl vydán v roce 2008 [27]. V současné době je trichoskopie rozvíjející se diagnostickou metodou, která usnadňuje v každodenní klinické praxi odlišit jednotlivé formy alopecií a dovoluje určit i další onemocnění vlasů a skalpu pomocí typických trichoskopických znaků. Velkou výhodou této metody je její jednoduché a neinvazivní provedení a v případě použití digitálního dermatoskopu i možnost sledování změn v čase, hodnocení efektu nasazené léčby a v neposlední řadě i uchování dat v digitální podobě.

### Trichoskopické struktury

Při trichoskopickém vyšetření hodnotíme následující struktury:

- **Vlasové stvolky**

Trichoskopie dovoluje analyzovat získané a kongenitální abnormality vlasového stvolu, jako jsou např. monilethrix, pili torti, trichorrhexis invaginata (Netherthonův syndrom), pili annulati, trichorrhexis nodosa, trichoptilosis a jiné [13, 17, 21, 27]. Tyto abnormality je možné dia-

agnostikovat pomocí dermatoskopu přímo bez nutnosti trháání nebo stříhání vlasů na rozdíl od vyšetření optickým nebo elektronovým mikroskopem [6, 13, 27]. Normální vlasové stvolý mají pravidelný tvar i barvu. Rozlišují se silné terminální vlasy a jemné vlasy velusové, které jsou u normální kštice zastoupeny v 10 % [18]. Zvýšený počet velusových vlasů je charakteristický pro androgenetickou alopecii [4, 14, 18]. Mezi získané abnormality vlasového stvolu, které lze hodnotit trichoskopií, patří např. vykřičníkové vlasy nebo vlasy zužující se ke svému konci u areátní alopecie [3, 22, 25] nebo vlasy stočené, zvlněné, plamínkovité nebo šroubovitě, které jsou typickým nálezem u trichotillománie [1].

- **Folikulární ústí („dots“)**

Trichoskopií můžeme zjistit počet vlasů vyrůstajících z jednoho vlasového folikulu a zda je ústí vlasových folikulů normální, fibrotické nebo je vyplněno biologickým materiálem, např. hyperkeratotickou zátkou nebo zbytkem vlasového stvolu. „Dots“ je trichoskopický termín pro folikulární ústí [20, 22].

**Yellow dots** (žluté body) představují folikuly vyplněné keratinem a/nebo mazem. Mohou mít rozdílnou velikost i odstín. Jsou typickým znakem areátní alopecie, ale v menším množství se mohou vyskytovat i u lupus erythematosus nebo u androgenetické alopecie [22]. Větší počet yellow dots ve frontální oblasti ve srovnání s okcipitální oblastí svědčí pro androgenetickou alopecii u žen [18].

**Black dots** (černé body) představují kadaverizované vlasy, což jsou pigmentované ulomené nebo jinak zničené vlasy na úrovni vlasové pokožky [20]. Typicky se vyskytují u areátní alopecie [5, 22, 23], ale i u dalších klinických jednotek, jako jsou dissecting cellulitis, tinea capitis, trichotillománie nebo alopecie indukované chemoterapií [3, 22].

**White dots** (bílé body) jsou známkou destrukce vlasových folikulů u primárních jizvících alopecií a reprezentují perifolikulární fibrózu. Nejčastěji jsou pozorovány u lichen planopilaris a folliculitis decalvans [19, 22].

- **Perifolikulární epidermis**

Mezi abnormality barvy a struktury epidermis patří hyperpigmentace (voštinovitý „honeycomb“ typ hyperpigmentace u folliculitis decalvans), perifolikulární hnědavá dyskolorace typická pro androgenetickou alopecii nebo bělavé zbarvení epidermis charakteristické pro jizvící alopecie [22, 23]. Dále lze hodnotit přítomnost deskvamace (škála 0–4) a mikrovaskularizaci [21, 22].

## TYPICKÉ TRICHOSKOPICKÉ NÁLEZY U VYBRANÝCH TYPŮ ALOPECIÍ

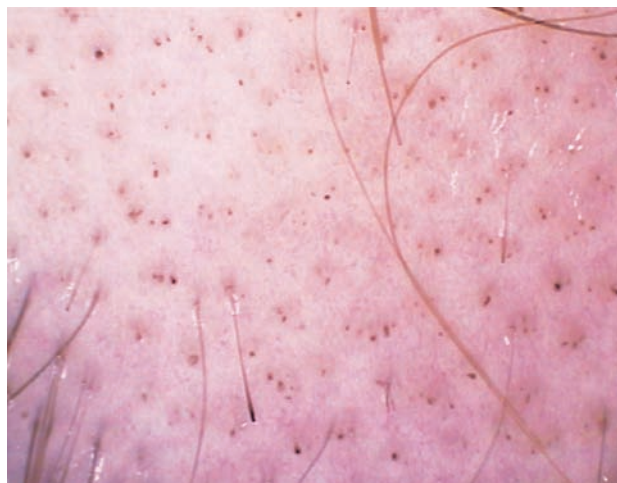
### Areátní alopecie (AA)

Trichoskopickými znaky AA se zabývá řada studií [3, 5, 11, 20]. Typickým nálezem jsou vykřičníkové vlasy (obr. 1), vlasy zužující se ke svému konci („tapered hairs“), ulámané vlasy, yellow dots, black dots (obr. 2) a při regresí a opětovném zarůstání ložisek lze pozorovat jemné depigmentované vlasy [22, 23]. Vykřičníkové vlasy

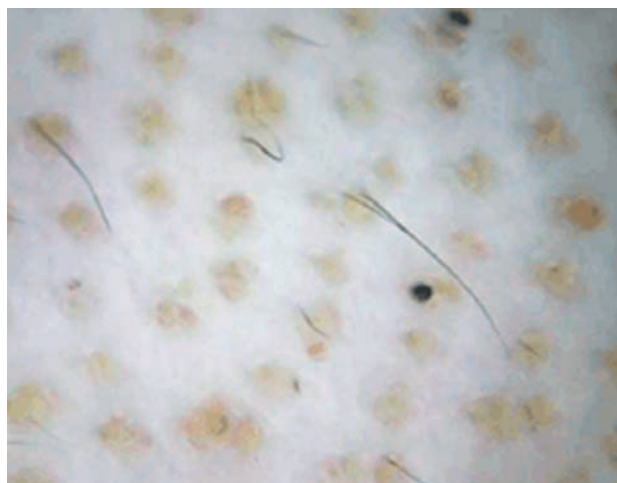
a black dots jsou známkou vysoké aktivity onemocnění, zatímco velký počet yellow dots (obr. 3) se vyskytuje převážně u dlouhotrvající AA [3, 5, 22].



Obr. 1. Areátní alopecie – vykřičníkové vlasy, yellow dots, nečetné black dots



Obr. 2. Areátní alopecie – mnohočetné black dots



Obr. 3. Areátní alopecie – mnohočetné yellow dots u dlouhotrvající a. universalis

### Androgenetická alopecie (AGA)

Trichoskopické abnormality se predilekčně vyskytují frontálně a frontoparietálně na rozdíl od okcipitální oblasti. Typickým znakem je heterogenita tloušťky vlasových stvolů, tzv. anizotrichie, kdy mezi silnými terminálními vlasy pozorujeme zvýšený počet tenkých velusových vlasů, které jsou klinickým vyjádřením procesu folikulární miniaturizace [9, 16]. K dalším znakům patří perifolikulární hyperpigmentace (obr. 4) a rovněž yellow dots, které se ale vyskytují v menším počtu než u AA [22]. Trichoskopické znaky AGA jsou stejné u mužů i u žen [21].



**Obr. 4.** Androgenetická alopecie – heterogenita tloušťky vlasových stvolů, perifolikulární hyperpigmentace

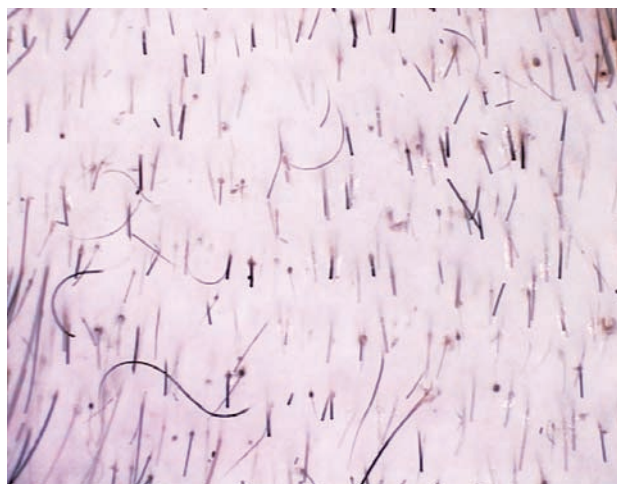### Telogenní effluvium

Tento typ effluvia nevykazuje zcela typické trichoskopické znaky, i když můžeme pozorovat převahu ústí vlasových folikulů s pouze jedním vzpřímeným vlasem. Známkou telogenního effluvia může být samotná absence trichoskopických znaků, které jsou typické pro jiné formy alopecií [22].

### Trichotillománie

Základními trichoskopickými znaky trichotillománie jsou krátké vlasové stvolky, poškozené mechanickým traumatem. Ty mohou být stočené, zvlněné, plamínkovité, kuželovité nebo šroubovité (obr. 5). Můžeme nacházet i vlasy vykřičníkové, podobně jako u areální alopecie [1, 12]. Konec vlasových stvolů může být roztržený (trichoptilosis). Z dalších nálezů typických pro trichotillománii jsou yellow dots s centrálními black dots, označované jako tzv. popepření a reprezentující rezidua vlasu v ústí vlasového folikulu. V okolí folikulu lze zachytit erytematózní lem nebo drobné hemoragie, které jsou způsobené traumatem při trhání vlasů [1, 10]. Při podezření na trichotillománii je vhodné provést kožní biopsii, zejména u pacientů, kteří kompulzivní trhání vlasů popírají, což je většina takto postižených. Histologický nález svědčící pro trichotillománii je v rukou lékaře jednoznačným důkazem a pacienti poté bývají lépe přístupní dalšímu řešení, kterým je psychiatrické nebo psychologické vyšetření. Podle našich zkušeností pacienti, kteří tato vyšetření od-

mítnou a trhají si vlasy nadále, přestanou docházet i ke kožnímu lékaři a svým problémem s vlasy jej dále nezatěžují.

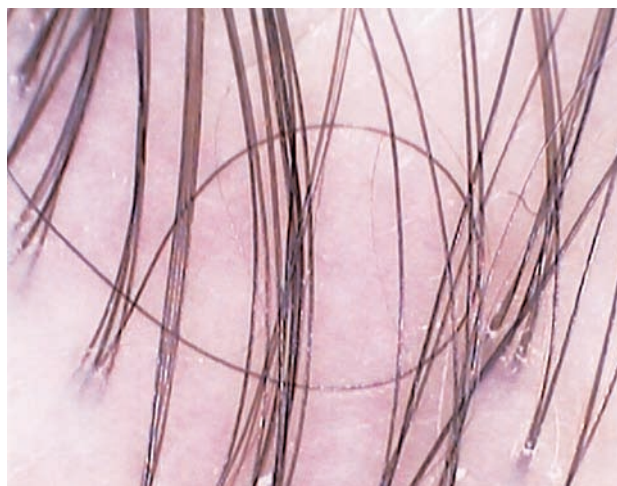


**Obr. 5.** Trichotillománie – vlasy stočené, zvlněné, vykřičníkové vlasy, erytematózní lem kolem folikulárního ústí

Trichoskopie je důležitá zejména v diferenciální diagnostice areální alopecie a jako pomocné vyšetření má pro lékaře svůj nezastupitelný význam.

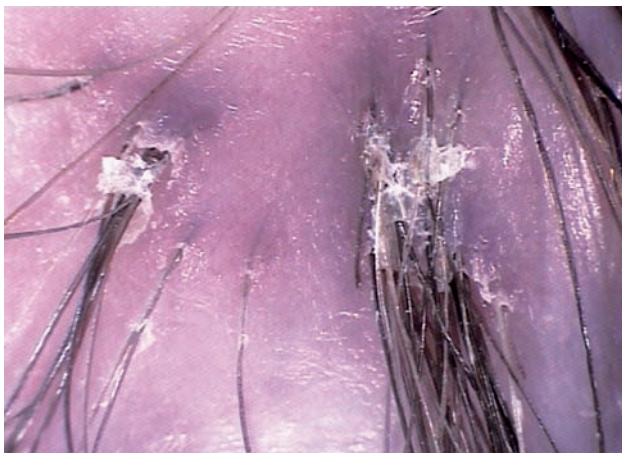### Primární jizvící alopecie

Primární jizvící alopecie představují skupinu onemocnění rozdílné etiologie i patogeneze, u kterých je základním znakem zánik vlasových folikulů, vyúsťující v ireverzibilní alopecii [7, 21]. Patří sem zejména lichen planopilaris, pseudopelade Brocq, lupus erythematosus a folliculitis decalvans. Trichoskopicky lze v iniciální fázi těchto procesů někdy pozorovat zánětlivé projevy – změny mikrovaskularizace, šupiny a krusty, u folliculitis decalvans i folikulárně vázané pustuly. Fibróza folikulárních ústí je pozorovatelná jako white dots (obr. 6). Při dlouhotrvajícím průběhu převládají bělavá a mléčně růžová ložiska s chybějícími folikulárními ústími [2, 22], popisov-



**Obr. 6.** Jizvící alopecie – white dots, bělavé a bledě růžové plošky bez folikulárních ústí, tufted hairs

vána je i voštinovitá hyperpigmentace [21]. Dalším trichoskopickým nálezem jsou tzv. tufted hairs, kdy cca 5–20 vzpřímených vlasů vychází z jednoho dilatovaného folikulárního ústí, což bývá přirovnáváno k zubnímu kartáčku (obr. 6, 7). Všechny tyto charakteristické znaky pomáhají odlišit pomocí dermatoskopu alopecii jizvící od nejizvící [21, 23].

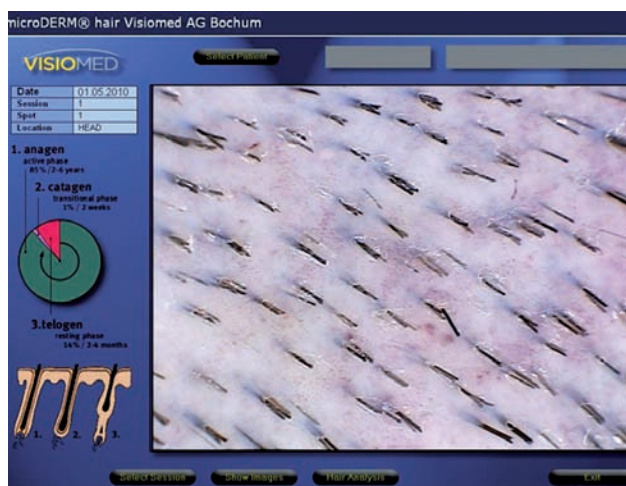

**Obr. 7.** Jizvící alopecie – tufted hairs s šupinami a erytémem kolem folikulárního ústí u folliculitis decalvans

## DIGITÁLNÍ FOTOTRICHOGRAM

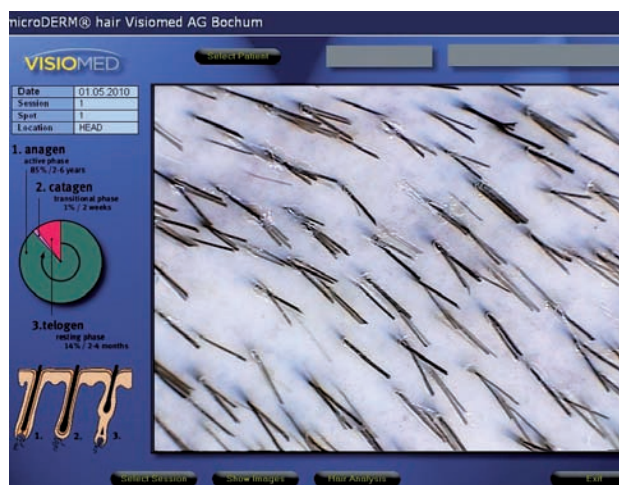Tato metoda umožňuje obdobně jako klasický trichogram stanovit poměr vlasů v anagenní a telogenní fázi ve vyšetřovaném okrsku. Fototrichogram (FTG) včetně jeho digitální varianty má řadu modifikací v závislosti na použité přístrojové technice.

Na našem pracovišti používáme digitální dermatoskop Visiomed® vybavený softwem microDERM Hair. V úvodu vyšetření je pořízen přehledný snímek kůže. Poté jsou ve sledovaném místě vlasy zkráceny holicím strojkem na délku cca 1 mm. K vymezení ložiska lze použít plastovou šablonu s otvorem o průměru 1,2 cm.

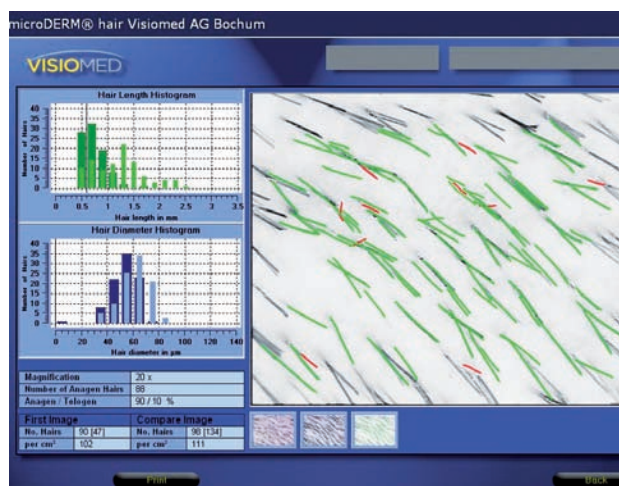


**Obr. 8.** První snímek pro digitální fototrichogram (FTG 1)

Vyšetření provádíme v oblasti předpokládaných změn, tj. nejčastěji frontoparietálně. Po aplikaci alkoholového dezinfekčního roztoku, sloužícího jako imerze, na vyholenou pokožku je digitální kamerou pořízen první kontaktní snímek (obr. 8). Za 2 dny poté je stejným způsobem, avšak již bez vyholení, získán druhý snímek sledovaného ložiska (obr. 9). Bezprostředně poté jsou snímky zpracovány speciálním počítačovým systémem, který porovnáním obou stanoví počet rostoucích vlasů (anagenů), počet nerostoucích vlasů (telogenů) a jejich procentuální zastoupení (anagen/telogen ratio). Kromě toho systém vyhodnotí i hustotu vlasů (počet vlasů/cm<sup>2</sup>) a průměrnou délku i tloušťku vlasového stvolu. Výhodou námi používaného systému je grafická vizualizace výsledků (obr. 10).



**Obr. 9.** Druhý snímek pro digitální fototrichogram (FTG 2)



**Obr. 10.** Grafické vyhodnocení digitálního fototrichogramu (anageny jsou znázorněny zeleně, telogeny červeně)

Předností digitálního fototrichogramu je neinvazivnost, rychlost provedení i vyhodnocení a možnost archivace výsledků v digitální podobě, což umožňuje sledování změn v čase. Porovnáním fototrichogramů pořízených ve stejném okrsku kůže s časovým odstupem (obvykle minimálně půl roku) lze hodnotit účinnost léčby, a to zejména u androgenetické alopecie a telogenního efluvia.

## ZÁVĚR

Trichoskopie s použitím ručního nebo digitálního dermatoskopu se stává v každodenní dermatologické praxi nepostradatelnou metodou. Význam má nejen v diagnostice výše uvedených onemocnění, ale i dalších chorob postihujících křtici, jako je např. seboroická dermatitida, psoriáza, tinea capitis aj. [24, 26].

Metoda digitálního fototrichogramu sice vyžaduje finančně nákladný přístroj se speciálním softwarem, ale na rozdíl od klasického trichogramu – nezbytně spojeného s mnohdy nepříjemným až bolestivým vytržením vlasů – je toto vyšetření přesné a neinvazivní, a proto je dobře akceptováno pacientem.

## LITERATURA

- ABRAHAM, L. S., TORRES, F. N., AZULAY-ABULAFIA, L. Dermoscopic clues to distinguish trichotillomania from patchy alopecia areata. *An. Bras. Dermatol.*, 2010, 85, p. 723–726.
- BARONI, A., ROMANO, F. Tufted hair folliculitis in a patient affected by pachydermoperiostosis: case report and videodermoscopic features. *Skinmed.*, 2011, 9, p. 186–188.
- INUI, S., NAKAJIMA, T., ITAMI, S. Coudability hairs: a revisited sign of alopecia areata assessed by trichoscopy. *Clin. Exp. Dermatol.*, 2010, 35, p. 361–365.
- INUI, S., NAKAJIMA, T., ITAMI, S. Scalp dermoscopy of androgenetic alopecia in Asian people. *J. Dermatol.*, 2009, 36, p. 82–85.
- INUI, S., NAKAJIMA, T., NAKAGAWA, K. et al. Clinical significance of dermoscopy in alopecia areata: analysis of 300 cases. *Int. J. Dermatol.*, 2008, 47, p. 688–693.
- KARADAG KOSE, O., GULEC, A. T. Clinical evaluation of alopecias using a handheld dermatoscope. *J. Am. Acad. Dermatol.*, 2012, 67, p. 206–214.
- KOSSARD, S., ZAGARELLA, S. Spotted cicatricial alopecia in dark skin. A dermoscopic clue to fibrous tracts. *Australian J. Dermatol.*, 1993, 34 (2), p. 49–51.
- LACARRUBBA, F., DALL'OGGIO, F., RITA NASCA, M. et al. Videodermoscopy enhances diagnostic capability in some forms of hair loss. *Am. J. Clin. Dermatol.*, 2004, 5, p. 205–208.
- de LACHARRIÈRE, O., DELOCHE, C., MISCIALI, C. et al. Hair diameter diversity: a clinical sign reflecting the follicle miniaturization. *Arch. Dermatol.*, 2001, 137, p. 641–646.
- LEE, D. Y., LEE, J. H., YANG, J. M. et al. The use of dermoscopy for the diagnosis of trichotillomania. *J. Eur. Acad. Dermatol. Venereol.*, 2009, 23, p. 731–732.
- MANE, M., NATH, A. K., THAPPA, D. M. Utility of dermoscopy in alopecia areata. *Indian J. Dermatol.*, 2011, 56, p. 407–411.
- MATHEW, J. Trichoscopy as an aid in the diagnosis of trichotillomania. *Int. J. Trichology*, 2012, 4, p. 101–102.
- MITEVA, M., TOSTI, A. Hair and scalp dermatoscopy. *J. Am. Acad. Dermatol.*, 2012, 67, p. 1040–1048.
- Van NESTE, D. Natural scalp hair regression in preclinical stages of male androgenetic alopecia and its reversal by finasteride. *Skin Pharmacol. Physiol.*, 2006, 19, p. 168–176.
- OLSZEWSKA, M., RUDNICKA, L. Effective treatment of female androgenic alopecia with dutasteride. *J. Drugs Dermatol.*, 2005, 4 (5), p. 637–640.
- OLSZEWSKA, M., RUDNICKA, L. A novel method for diagnosing and monitoring androgenetic alopecia. *Dermatology*, 2006, 212, p. 290–291.
- RAKOWSKA, A., SLOWINSKA, M., KOWALSKA-OLEDZKA, E. et al. Trichoscopy in genetic hair shaft abnormalities. *J. Dermatol. Case Rep.*, 2008, 2, p. 1–7.
- RAKOWSKA, A., SLOWINSKA, M., KOWALSKA-OLEDZKA, E. et al. Dermoscopy in female androgenic alopecia: method standardization and diagnostic criteria. *Int. J. Trichology*, 2009, 1, p. 123–130.
- RAKOWSKA, A., SLOWINSKA, M., KOWALSKA-OLEDZKA, E. et al. Trichoscopy of cicatricial alopecia. *J. Drugs Dermatol.*, 2012, 11 (6), p. 753–758.
- ROSS, E. K., VINCENZI, C., TOSTI, A. Videodermoscopy in the evaluation of hair and scalp disorders. *J. Am. Acad. Dermatol.*, 2006, 55, p. 799–806.
- RUDNICKA, L., OLSZEWSKA, M., RAKOWSKA, A. et al. Trichoscopy: A new method for diagnosing hair loss. *J. Drugs Dermatol.*, 2008, 7, p. 651–654.
- RUDNICKA, L., OLSZEWSKA, M., RAKOWSKA, A. et al. Trichoscopy update 2011. *J. Dermatol. Case Rep.*, 2011, 5, p. 82–88.
- RUDNICKA, L., RAKOWSKA, A., OLSEWSKA, M. Trichoscopy: how it may help the clinician. *Dermatol. Clin.*, 2013, 31, p. 29–41.
- SANDOVAL, A. B., ORTIZ, J. A., RODRIQUEZ, J. M. et al. Dermoscopic pattern in tinea capitis. *Rev. Iberoam. Micol.*, 2010, 27, p. 151–152.
- SHUSTER, S. The coudability sign of alopecia areata: the real story. *Clin. Exp. Dermatol.*, 2011, 36, p. 554–555.
- SLOWINSKA, M., RUDNICKA, L., SCHWARTZ, R. A. et al. Comma hairs: a dermoscopic marker for tinea capitis: a rapid diagnostic method. *J. Am. Acad. Dermatol.*, 2008, 59 (5 Suppl), p. 77–79.
- TOSTI, A. Dermoscopy of hair and scalp disorders: pathological and clinical correlations. *Informa Healthcare*, 2008, p. 1–168.

Do redakce došlo dne 5. 12. 2013.

Adresa pro korespondenci:

Odb. as. MUDr. Martina Bienová, Ph.D.

Klinika chorob kožních a pohlavních LF UP a FN Olomouc

I. P. Pavlova 6

775 20 Olomouc

e-mail: martina.bienova@fnol.cz