

Atrophoderma vermiculata u chlapce s Marfanovým syndromem

Hašková M.¹, Duchková H.¹, Arenberger P.², Pock L.³

¹ Kožní sanatorium, Ústí nad Labem
vedoucí lékařka MUDr. Hana Duchková, DrSc.

² Dermatovenerologická klinika, FNKV, Praha
přednosta prof. MUDr. Petr Arenberger, DrSc., MBA

³ Dermatohistopatologická laboratoř, Praha
vedoucí lékař doc. MUDr. Lumír Pock, CSc.

SOUHRN

Autoři uvádí histologicky potvrzený vzácný případ kožního onemocnění – atrophoderma vermiculata. Prezentují přehled současných poznatků o klinických projevech, diferenciální diagnostice, léčbě a možném sdružení s Marfanovým syndromem. Demonstrují desetiletého chlapce s diagnózou atrophoderma vermiculata splňující některá kritéria Marfanova syndromu.

Klíčová slova: atrophoderma vermiculata – diagnóza – diferenciální diagnóza – Marfanův syndrom

SUMMARY

Atrophoderma Vermiculata in a Boy Suffering from Marfan's Syndrome

Authors introduce a histologically confirmed case of atrophoderma vermiculata in a 10-year-old boy fulfilling some criteria for Marfan's syndrome. They present an overview of opinions regarding clinical appearance, differential diagnosis, treatment and possible association with Marfan's syndrome.

Key words: atrophoderma vermiculata – diagnosis – differential diagnosis – Marfan's syndrome

Čes-slov Derm, 88, 2013, No. 6, p. 288–291

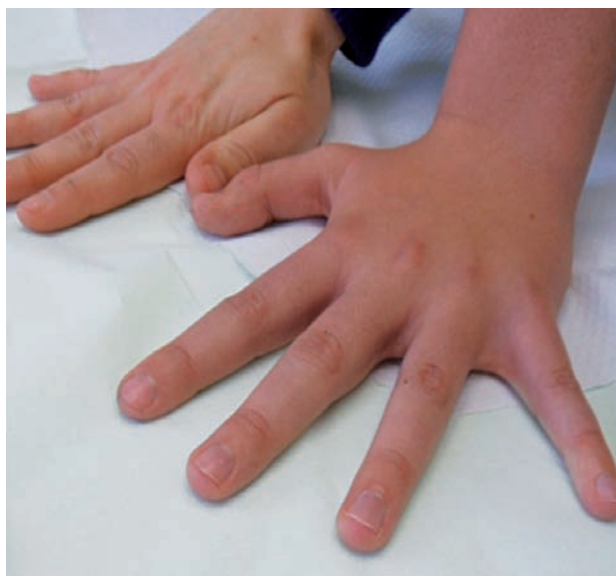Atrophoderma vermiculata je kožní onemocnění řazené mezi genodermatózy. Začíná mezi 5. až 12. rokem života. Je charakterizované ostře ohraničenými vkleslinami různých velikostí a tvarů na zarudlé spodině. Postiženy jsou tváře, někdy obočí, ušní lalůčky. Onemocnění má převážně symetrickou distribuci. Sdružení s různými syndromy je možné [2, 4, 11]. Překládáme případ našeho nemocného s kožními projevy sdružené s Marfanovým syndromem.

POPIS PŘÍPADU

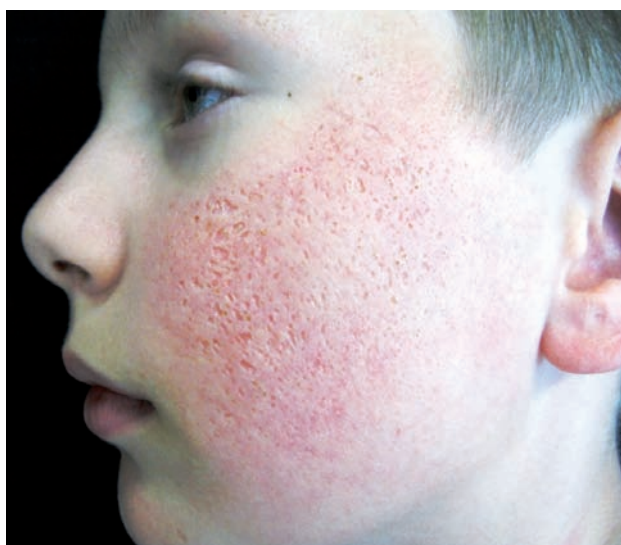Poprvé se kožní změny objevily na tvářích a zevních třetinách obočí v pěti letech. Postupně docházelo k progresi. Při vyšetření byla kůže na tvářích a v obočí, méně na ušních lalůčkách, difuzně zarudlá s folikulárně vázanými papulami velikosti špendlíkové hlavičky. Nápadné byly ostře vyseknuté vklesliny nepravidelných tvarů, velikosti od 1–2 mm, hloubky až 1 mm, místy mřížkového vzhledu. Ojedinele byla patrna milia. V zevních třetinách obočí a na ušních lalůčkách byly podobné změny jako na tvářích (obr. 1a, b). Kůže na ostat-

ních částech těla byla bez patologických změn. V útlém dětství se vyskytovaly patrně kožní příznaky atopické dermatitidy. Podobně tak u sestry nemocného, u tety Crohnova nemoc. Pacient pocházel z první gravidity matky, porod měl fyziologický průběh, v termínu 39 + 3, záhlavím. PH 3950/54 cm, novorozenec nebyl kříšen. Poporodní adaptace byla v normě, ikterus byl slabý. Psychomotorický vývoj byl bez známek opoždění. Později byla zjištěna porucha psaní. Kostní věk 10letého chlapce odpovídal věku 13 let – výška byla 150 cm. Endokrinologické a antropometrické vyšetření konstatovalo souvislost vyššího vzrůstu s časnější iniciací puberty, byla prokázána urychlená osifikace, byly zjištěny delší končetiny, naznačená skolióza páteře, arachnodaktylie, vpáčené sternum. Karyotyp byl v normě – 46, XY. Vyšetřující lékařka vzhledem k možné autozomálně recesivní dědičnosti upozornila na riziko vzniku kožního onemocnění u dalších sourozenců v poměru 1 : 4. Gen pro tuto afekci nebyl dosud popsán. Genealogické vyšetření neprokázalo u otce, matky ani u sourozenců příznaky onemocnění. Kontrolní vyšetření provedené v 11 letech věku prokázalo urychlený vzrůst – výška byla 172 cm (za rok nárůst o 22 cm), další prodlužování končetin, prstů

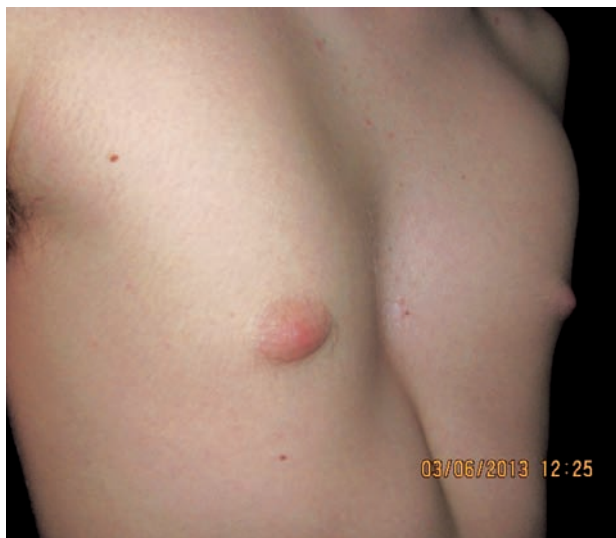(arachnodaktylie) a výrazněji vpáčený hrudník (obr. 2a, b), skoliózu, zkrácení levé dolní končetiny o 7 mm. Oční vyšetření ozřejmilo oboustrannou hypermetropii (sníženou zrakovou ostrost a absenci konvergentního souhybu), kardiologické vyšetření zjistilo lehkou dilataci aortálního bulbu svědčící pro Marfanův syndrom. Histologické vyšetření prokázalo v dilatovaném infundibulu vlasového folikulu velký hyperkeratotický čep tvořený jemným keratinem, v něm stočený velusový vlas s přítomností malého množství tkáňového detritu s nekrotickými polynukleáry – tento spojuje dva sousední vlasové folikuly. Epiteliální stěna folikulu je poměrně tenká, v okolí je mírná fibrotizace a perivaskulárně malé infiltráty lymfocytů s nečetnými histiocyty a plasmocyty. V jednom místě je i drobný granulom z cizích těles, reakce na keratin, pravděpodobně z perforovaného folikulu. Ložiskovitě je ve fibrotizované části koría patrná redukce až vymizení elastických vláken. Závěr histologického vyšetření: popsany obraz je v souladu s diagnózou atrophoderma vermiculata (obr. 3).



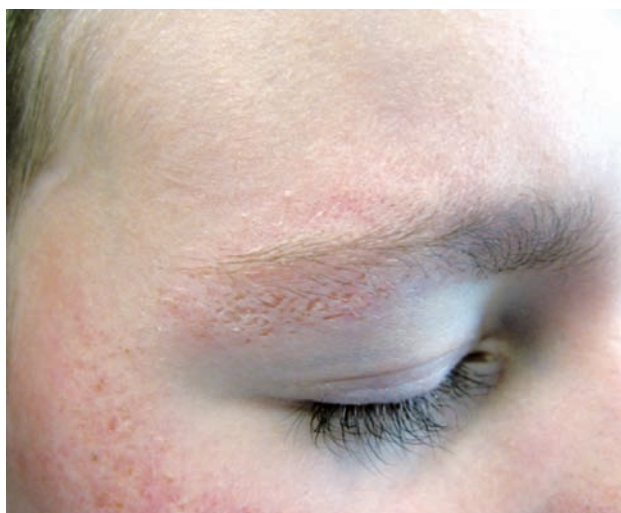Obr. 2 a. Srovnání ruky nemocného a jeho matky



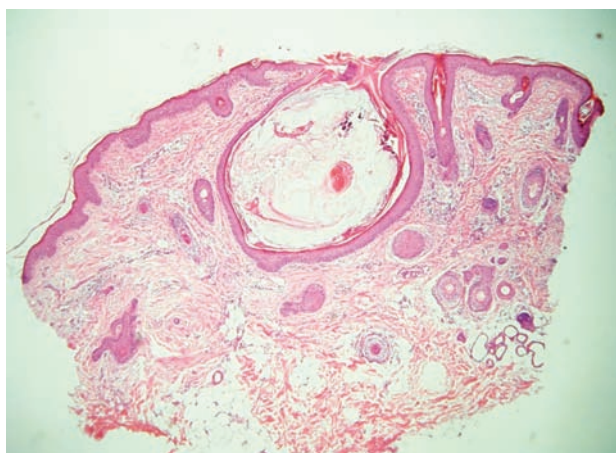
Obr. 1 a. Změny na tváři, na ušním lalůčku



Obr. 2 b. Vpáčený hrudník



Obr. b. Změny na obočí



Obr. 3. Histologický nález
Rozšířené infundibulum vlasového folikulu s hyperkeratotickým čepem a v něm stočeným velusovým vlasem (HE 40x).

DISKUSE

Atrophoderma vermiculata (označovaná také jako Honey-Comb atrophy, Folliculitis ulerythematosia, Atrophoderma ulerythematosia) patří do skupiny folikulárních keratóz. Kožní změny postihují primárně tváře, oblast před ušními boltci, obočí, někdy ušní lalůčky – oboustranně, méně často jednostranně. Mozaikovitě vklesliny dělají dojem voštin včelího plástu („honey-comb“) nebo dojem vyžránosti od červů („worm eaten-like scars“). Onemocnění vzniká v dětském věku, většinou před pubertou, zřídka i v pozdějším věku, se sklonem k regresi [6]. V diferenciální diagnostice je nutno odlišit především choroby patřící do skupiny folikulárních keratóz. Keratosis pilaris rubra atrophicans faciei (Ulerythema ophryogenes). Keratosis pilaris rubra atrophicans se považuje za podtyp ulerythema ophryogenes, má podobný klinický i histologický obraz, liší se však lokalizací prvních projevů. Ulerythema ophryogenes začíná primárně v obočí, keratosis pilaris rubra atrophicans faciei začíná primárně na tvářích. Onemocnění jsou charakterizovaná přesně ohraničeným erytémem, malými keratotickými folikulárně vázanými papulemi na tvářích, čele, bradě a v preaurikulární oblasti. Někteří popisují dvojí druh změn podle toho, zdali je přítomná nebo nepřítomná závažná reakce. Význam tohoto příznaku mnozí popírají. Drsnost kůže je jedním z popisovaných symptomů [7]. Postižení zevní třetiny obočí může vést ke vzniku jizvící alopecie. Nad extenzory končetin bývá keratosis pilaris. Onemocnění začínají v útlém dětství. Atrophoderma vermiculata se předchází chorobě podobá především lokalizací na tvářích i obočí, přesně ohraničeným zarudnutím. Drsnost kůže není dominantní, vklesliny připomínající vykusání od červů je velmi typické. Keratosis pilaris nad extenzory se nevyskytuje často, podobně tak nedochází často k jizvící alopecii v obočí. Na rozdíl od keratosis pilaris atrophicans faciei vzniká atrophoderma v pozdějším věku – před pubertou, nebo i později.

V diferenciální diagnóze lze zvážit ještě Keratosis spinulosa decalvans (Siemens) postihující kštici, trup, dorza rukou, začínající v raném dětství a Atrophoderma maculosa varioliformis charakterizovaná výskytem mělkých drobných jizev bez zánětlivé reakce lokalizovaných na obličej. Podobnost s atrophoderma vermiculata je mizivá.

Atrophoderma vermiculata se sdružuje se s Marfanovým, méně často s ROMBO a Nicolau-Balusovým syndromem. Marfanův syndrom je autosomálně-dominantní dědičné onemocnění postihující pojivovou tkáň kostry, oka (poruchy čočky, její subluxace) a kardiovaskulárního systému (postižení mitrální chlopně a aorty s možným vznikem jejího aneurysmatu). Postižení mají typický habitus s vysokou postavou, dlouhými tenkými končetinami a prsty (arachnodaktylie), trychtýřovitý hrudník, vpáčené sternum, skoliózu. ROMBO syndrom vykazuje mnohočetná milia, hypotrichózu, trichoepitheliomy, bazaliomy, periferní vazodilataci s cyanózou. Nicolausův-Balusův syndrom představuje erupce mnohočetných syringomů a milií. Keratosis pilaris rubra atrophicans faciei se vy-

skytuje u jiných syndromů – u Noonanova a „Woolly hair“ syndromu. Noonanův syndrom – osoby s malou postavou, nízkou inteligencí, s hypertrofickou kardiomyopatií, pulmonální stenózou. „Woolly Hair syndrome“ (syndrom kudrnatých vlasů) představují osoby s bílými, krátkými a kudrnatými vlasy, u nichž jsou pruhovité hyperkeratózy na dlaních a chodidlech. Atrophoderma vermiculata u těchto syndromů popsána nebyla.

Atrophoderma vermiculata je z hlediska morfologie charakteristická, téměř nelze ji zaměnit za jiné choroby. Vzniká také v pozdějším věku než srovnatelné onemocnění keratosis pilaris rubra atrophicans faciei, vyskytuje se také u jiných syndromů. Jansen se dokonce domnívá, že se jedná o onemocnění „sui generis“ [1, 2, 3, 4, 5, 7, 8, 10, 11].

Léčba je symptomatická. Lokálně se používají externa – emolienca s ureou, kyselinou mléčnou, dále lokální kortikosteroidy a retinoidy. V celkové terapii lze podle závažnosti použít i isotretinoin [12]. Uspokojivé výsledky byly dosaženy s použitím pulzního laseru o vlnové délce 595 nm (pulsed dye laser) a intenzivního pulzního světla (IPL) [9]. Náš pacient v současné době prodělává léčbu intenzivním pulzním světlem, účinnost zatím nelze hodnotit. Ortoped plánuje symptomatickou chirurgickou léčbu – reparaci skoliózy a vpáčeného hrudníku.

ZÁVĚR

Atrophoderma vermiculata, vzácná genodermatóza, byla diagnostikována u chlapce, u něhož došlo postupně k rozvoji dalších patologických změn svědčících pro Marfanův syndrom. Vzhledem k tomu, že je pacient ohrožen různými komplikacemi, z nichž nejzávažnější je disekce aorty, je nutno zabezpečit celoživotní cílené kontroly na specializovaných pracovištích. Koordinaci sledování pacienta zajišťuje kožní oddělení.

LITERATURA

1. ARNOLD, A. W., BUECHNER, S. A. Keratosis pilaris and keratosis pilaris atrophicans faciei. *J. Dtsch. Dermatol. Ges.*, 2006, 4, p. 319–323.
2. ASHINOF, R., JACOBSON, M. Rombo syndrome a second case report and review. *J. Am. Acad. Dermatol.*, 1993, 28, p. 1011–1014.
3. BRAUN-FALCO et al. Disorders of keratinization. *Dermatology*, 2000, pp. 700–750.
4. DUPRÉ, A. et al. Eruptive generalized syringomas, milium and atrophoderma vermiculata. Nicolau and Balus syndrome. *Dermatologica*, 1981, 162 (4), p. 281–286.
5. GONZALEZ, J. et al. Keratosis pilaris rubra and keratosis pilaris atrophicans faciei treated with pulsed dye laser: report of 10 cases. *JEADV*, 2011, 25, p. 710–714.
6. JANSEN, T., SANDER, C. A., ALTMAYER, P. Atrophoderma vermiculata: case report and review of the literature. *JEADV*, 2003, 17, p. 70–72.
7. KODET, O., GEMPERLOVÁ, V., ŠTORK, J., LACINA, L. Klinický případ: Drsné papuly v obličej. *Čes-slov Derm.*, 85, 2010, No. 4, p. 225–227.

8. KOLENIK, S. A., PEREZ, M. I. Atrophia maculosa varioliformis cutis. Report of two cases and review of the literature. *J. Am. Acad. Dermatol.*, 1994, 30, p. 837–840.
9. KAUNE, K. M., HAAS, E. Successful treatment of severe keratosis pilaris rubra with a 595 nm pulsed dye laser. *Dermatol. Surg.*, 2009, 35, p. 1592–1595.
10. PIERINI, D. O., PIERINI, A. M. Keratosis pilaris arophicans faciei (ulerythema ophryogenes): a cutaneous marker in the Noohan syndrome. *Br. J. Dermatol.*, 1979, 100, p. 409–414.
11. SIDWEL, R. U., HARPER, J. I. Vermiculate atrophoderma in a boy with Marfan syndrome. *Br. J. Derm.*, 1999, 141, p. 750–751.
12. WEIGHTMAN, W. A. A case of atrophoderma vermiculatum responding to isotretinoin. *Clin. Exp. Dermatol.*, 1998, 23, p. 889–810.

Do redakce došlo dne 19. 9. 2013.

Adresa pro korespondenci:
MUDr. Marta Hašková
Kožní sanatorium, s. r. o.
Velká Hradební 47
400 11 Ústí nad Labem
haskova@koznisanatorium.cz

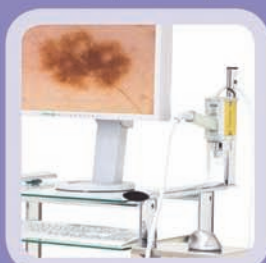Handyscope



Ruční digitální dermatoskop

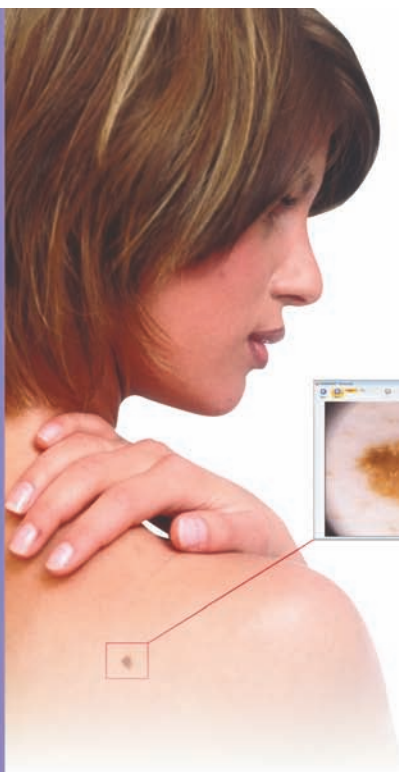medical
tech

Dermoscope classic gold



Nejvyšší obrazová Full HD kvalita

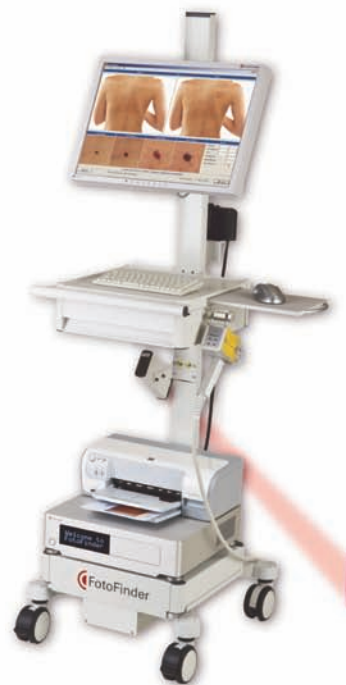www.medicaltech.cz



FotoFinder

Bodystudio complete

Jediný systém pro automatické
mapování celého těla.



Systémy pro zobrazení,
uchování, **analýzu dat**
a **určení skóre**

TOTAL BODY MAPPING

info@medicaltech.cz • tel.: 603 484 004

Digitální dermatoskopie