

## Melanotické makuly

Szép Z. 1, 2, 3, 4

<sup>1</sup>CYTOPATHOS, spol. s r.o., bioptické a cytologické laboratórium, Bratislava  
vedúci spoločnosti: doc.MUDr.Dušan Daniš, CSc.

<sup>2</sup>Kožné oddelenie, konzultačná a bioptická ambulancia, Nemocnica sv. Michala, Bratislava  
vedúci oddelenia: prim.MUDr.Lubomír Zaujec

<sup>3</sup>Katedra dermatovenerológie Slovenskej zdravotníckej univerzity, Bratislava  
vedúca katedry: doc.MUDr.Klaudia Kolibášová, PhD., mim.prof.

<sup>4</sup>Katedra patologickej anatomie Lékařské fakulty Univerzity Karlovy v Plzni  
vedoucí katedry: prof.MUDr.Michal Michal

### Súhrn

#### Melanotické makuly

Orálne a genitálne melanotické makuly sú klinické jednotky, ktoré sa najčastejšie vyskytujú na koži pier alebo genitálií, resp. na slizniciach ústnej dutiny a genitálií. Ide o idiopatické, benígne solitárne lézie nejasnej genézy. Klinický význam solitárnej melanotickej makuly spočíva v tom, že môže napodobňovať iníciaľne štádium slizničného malígneho melanómu. Diagnostiku umožňuje histopatologické vyšetrenie, kde nachádzame zrnčenie melanínu v bazálnych bunkách epitelii resp. epidermy, bez zrnčenia, hyperplázie alebo zhlukovania melanocytov do hniezd. V našej práci prezentujeme prípad orálnej melanotickej makuly u 46-ročného muža a genitálnej melanotickej makuly u 30-ročného muža.

*Kľúčové slová:* melanotické makuly – histopatológia – diferenciálna diagnóza

### Summary

#### Oral and Genital Melanotic Macule

Oral and genital melanotic macules are clinical units mostly localized on the skin or mucosa of the lips or genitals. They are idiopathic, benign, solitary lesions with unclear genesis. Clinically, they can mimic the initial stage of mucosal melanoma. Diagnosis is based on histopathological finding of melanin in basal epithelial/epidermal layer without presence of increased number, of hyperplasia or nesting of melanocyte. One case of oral melanotic macule in 46-year old male and one case of genital melanotic macule in 30-year old male are presented.

*Key words:* melanotic macules – histopathology – differential diagnosis

## ÚVOD

Melanotické makuly sú relatívne nedávno opísané klinické jednotky (5). Vyskytujú sa na koži pier alebo genitálií, resp. na slizniciach ústnej dutiny a genitálií. V prípade labiálnych melanotických makúl sa uvádza výskyt u viac ako 3% populácie (5). Väčšinou sa jedná o idiopatické, benígne solitárne lézie nejasnej genézy. Viacpočetné melanotické makuly kože a slizníc môžu byť príznakom rôznych syndrémov (tab.1). Klinický význam solitárnej melanotickej makuly spočíva v tom, že môže napodobňovať iníciaľne štádium kožného resp. slizničného malígneho melanómu. Vzhľadom k tomu, že solitárna melanotická

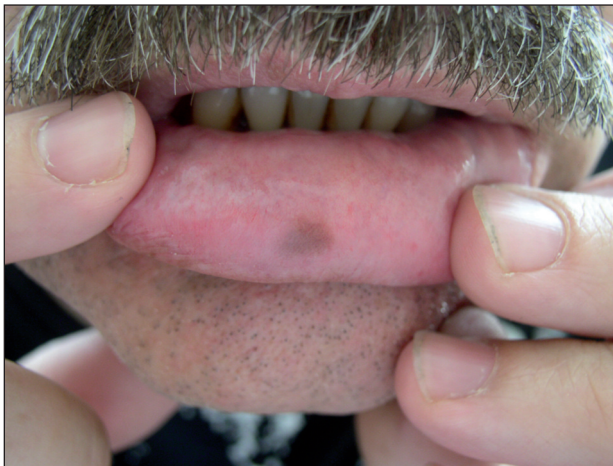makula môže byť imitátorom melanómu a viacpočetné melanotické makuly môžu byť príznakmi rôznych syndrémov, považujeme za prospešné oboznámiť dermatologickú verejnosť s dvoma kazuistikami z našej klinicko-patologickej praxe.

## OPIS PRÍPADOV

### Prípad č. 1

Pacientom bol 46-ročný muž, ktorý udával vznik hnedej makulóznej eflorescencie na slizničnej vestibulárnej strane dolnej pery, v strednej časti. Pacient bol inak celkovo zdra-

vý, kaukazského typu a fototypu 2, nebral žiadne lieky. Podľa *anamnestických údajov* ochorenie trvalo asi 1 mesiac, lézia žiadne subjektívne ťažkosti nespôsobovala. Pacient preto vyhľadal svojho obvodného lekára, ktorý ho odoslal na konzultačné vyšetrenie k stomatológovi. Odtiaľ bol odoslaný k nám na vyšetrenie do kožnej ambulancie s podozrením na diagnózu slizničného melanómu. V rodinnej anamnéze neuvádzal žiadne kožné a slizničné ochorenia u rodinných príslušníkov. Pri *klinickom vyšetrení* bola prítomná symetrická, solitárna makula hnedej farby, hladkého povrchu, neúplne ostrých okrajov, veľkosti 7x5mm, ktorá bola lokalizovaná na slizničnej vestibulárnej ploche dolnej pery (obr.1). Pri *dermatoskopickom vyšetrení* bol viditeľný len homogénne rozložený hnedý pigment bez prítomnosti bližšie analyzovateľných štruktúr, miestami boli dilatované kapiláry. V dutine ústnej, perianálne ani na genitáliách neboli prítomné ďalšie lézie. Doporučili sme probatórnu excíziu, ktorá bola zrealizovaná stomatochirurgom a odoslaná do nášho laboratória na histopatologické vyšetrenie.

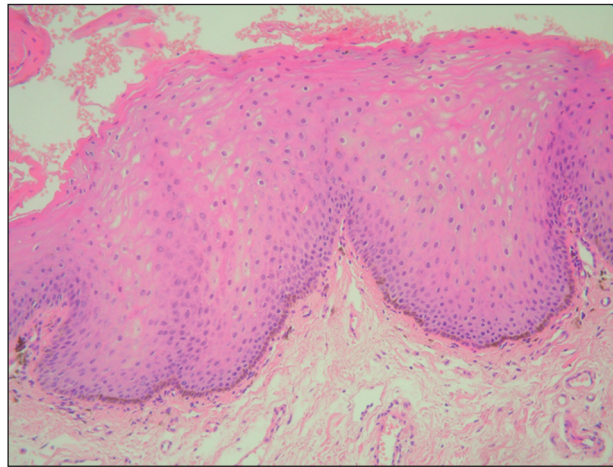


**Obr. 1.** Orálna (labiálna) melanotická makula – klinický obraz.

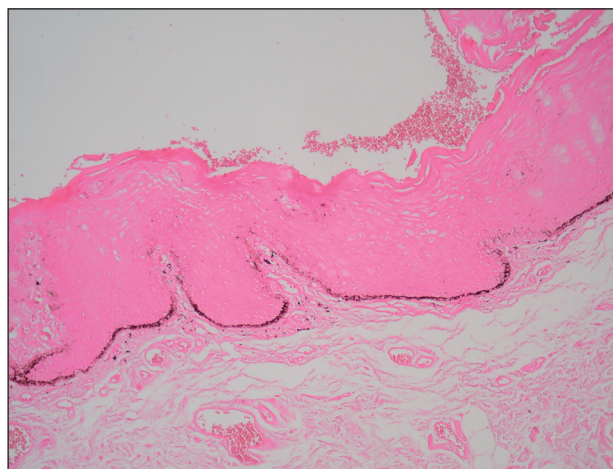
V *mikroskopickom obraze* (obr. 2) pri farbení hematoxylínom-eozínom (HE) epitel vestibulárnej sliznice dutiny ústnej vykazuje známky miernej akantózy. Bazálne epitelové bunky sú hyperpigmentované s maximom nahromadenia pigmentu v bazálnych častiach akantotických čapov. Zmnoženie alebo hyperplázia melanocytov alebo ich zhľukovanie do hniezd nie je prítomné. Subepiteliálne v lamina propria mucosae oris sú prítomné dilatované kapiláry bez prítomnosti perivaskulárnych zápalových infiltrátov.

Farbiacou metódou Fontana-Masson sme dokázali prítomnosť pigmentu melanínu v bazálnych epitelových bunkách v rozsahu lézionálnej sliznice. Maximum melanínu sa nachádzal vždy v dolných zónach slizničných čapov (obr. 3). Pri detekovaní melanocytového markeru Melan-A imunoperoxidázovou metódou vidieť pravidelné rozloženie melanocytov medzi bazálnymi epitelovými bunkami. Nie je prítomné zmnoženie a hyperplázia melanocytov, ani ich zhľukovanie či tvorba hniezd (obr. 4).

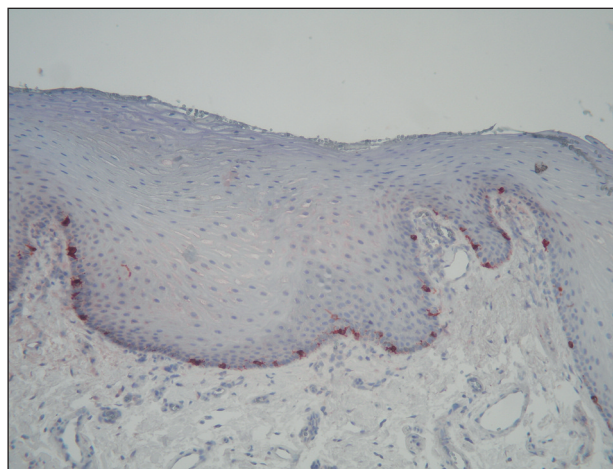
Klinický a histologický nález potvrdil diagnózu **Orál-**



**Obr. 2.** Histologický obraz orálnej melanotickej makuly (HE, 200x).



**Obr. 3.** Orálna melanotická makula – farbenie na melanín (Fontana-Masson, 100x).



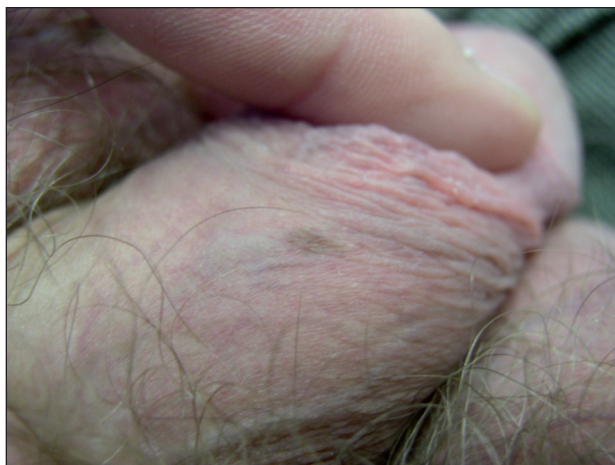**Obr. 4.** Orálna melanotická makula – detekcia melanocytov (marker Melan-A, IPx, 200x).

**nej (labiálnej) melanotickej makuly.**

Pacient bol poučený o podstate slizničnej zmeny. Na ďalšie kontroly sa nedostavil.

## Prípád č. 2

Pacientom bol celkovo zdravý 30-ročný muž. Jeho rodinná a osobná anamnéza bola bezvýznamná. Pacient si všimol asymptomatickú, hnedú makulóznu léziu na koži preputium penis v oblasti dorsum penis. Makula sa v priebehu dvoch rokov postupne zväčšovala a nakoniec sa ustálila pri veľkosti 4x3 mm (obr. 5). Pacient bol odoslaný obvodným lekárom na našu kožnú ambulanciu na konzultáciu vyšetrenie a žiadal odstránenie lézie. *Dermatoskopicky* bol viditeľný len homogénne rozložený, bezštruktúrny hnedý pigment. Lézia bola kompletne odstránená na urologickej ambulancii a odoslaná na histopatologické vyšetrenie. Na genitáliách, perianálne ani v dutine ústnej neboli prítomné ďalšie lézie.



Obr. 5. Genitálna melanotická makula – klinický obraz.

V *mikroskopickom obraze* pri farbení HE bola prítomná hyperpigmentácia bazálnych buniek epidermy s maximom v oblasti báz nevýrazných epidermálnych čapov, bez hyperplázie a zrnčenia bazálnych melanocytov. Farbenie melanínu metódou Fontana-Masson potvrdilo uvedenú distribúciu pigmentu.

Klinický a histologický nález potvrdil diagnózu **Genitálnej melanotickej makuly**.

Pacient bol poučený o podstate kožnej zmeny, ktorá bola excíziou kompletne odstránená. Jedenkrát ročne chodí na kontrolu melanocytových névov na koži do našej ambulancie. Recidíva prejavu na genitáliách ani ďalšie pigmentové zmeny na genitáliách, perianálne či v dutine ústnej sa neobjavili.

## DISKUSIA

Melanotické makuly sú relatívne zriedkavé lézie, ktoré môžu byť lokalizované v orálnej alebo genitálnej oblasti. Prvé prípady publikovaných melanotických makúl boli lokalizované na perách, preto najprv dostali názov labiálne melanotické makuly (6). Neskôr sa zistilo, že väčšina týchto lézií je lokalizovaných na kožno-slizničnom pre-

Tab. 1. Klinické syndrómy s výskytom melanotických makúl na koži a / alebo slizniciach

- Laugierov-Hunzikerov syndróm
- Peutzov-Jeghersov syndróm
- Albrightov syndróm
- Recklinghausenova neurofibromatóza
- Bannayan-Zonana syndróm

chode pery alebo na sliznici dutiny ústnej, preto sa v súčasnosti preferuje termín *orálna melanotická makula* (7, 10). Zmeny podobného klinického a histologického obrazu boli neskôr opísané aj na koži resp. sliznici genitálií, kde dostali – analogicky k orálnym léziám – názov *genitálne melanotické makuly* (8, 10).

Melanotické makuly sú väčšinou solitárne lézie, odhaduje sa, že asi 2/3 lézií je solitárnych, v 1/3 prípadov ide o súčasný výskyt viacerých makúl. Klinicky ide o dobre alebo relatívne dobre ohraničené, hnedé až čierne makuly, väčšina makúl (65%) má hnedú farbu (7). Ich veľkosť býva maximálne do 15 mm, podľa jednej štúdie je priemerná veľkosť orálnych melanotických makúl 6,8 mm (7). V prípade genitálnych makúl autori uvádzajú podobné údaje (5–20 mm) (8). Orálne melanotické makuly sa najčastejšie vyskytujú na dolnej pere – v oblasti kožno-slizničného prechodu alebo na vestibulárnej sliznici. Okrem tejto lokalizácie boli opísané aj na podnebí, dasnách a na bukálnej sliznici. Kaugars (7) analyzoval 353 prípadov orálnych melanotických makúl a zistil, že 33% makúl je lokalizovaných na dolnej pere. V oblasti genitálií sú makuly najčastejšie lokalizované na glans penis a na prepúciu, resp. na koži vulvy a sliznici vestibulum vaginae.

Mannone s kol. (9) publikovali dermatoskopické obrázky genitálnych (vulvárnych) melanotických makúl. Najčastejší, tzv. bezštruktúrny obraz („structureless pattern“) charakterizoval lézie aj u našich dvoch prípadov, s homogénnym difúznym rozložením pigmentu bez ďalších analyzovateľných štruktúr.

Melanotické makuly vznikajú u dospelých a sú častejšie u žien. Priemerný vek vzniku je v jednej štúdii 30 rokov (6), v druhej štúdii 43 rokov (7). Po iniciálnej rastovej fáze je prevažná časť prejavov stabilná, bez ďalšej progresie. *Etiológia* melanotických makúl nie je známa (10,12). Niektoré práce poukazujú na častejší výskyt orálnych a labiálnych melanotických makúl u HIV-pozitívnych pacientoch (3).

V rámci *klinickej diferenciálnej diagnostiky* solitárnej melanotickej makuly musíme odlíšiť predovšetkým *malígnu melanómu*. Solitárne melanotické makuly sa môžu morfológicky podobáť iniciálnemu štádiu slizničného malígneho melanómu! Buchner s kolektívom (2) analyzovali frekvenciu výskytu pigmentovaných lézií na sliznici dutiny ústnej na veľkom súbore orálnych slizničných biopsií. Najčastejšie boli orálne melanotické makuly s výskytom 86,1 % a nachádzali sa hlavne na slizničnej ploche dolnej pery. Orálne melanocytové névy sa našli v 11,8 % prípadov. Melanoakantóm bol vzácný (0,9 %). Najmenej

častým nálezom bol malígný melanóm (0,6 %), ktorý sa najčastejšie nachádzal na tvrdom podnebí (60 %). Podľa záveru tejto štúdie je treba venovať zvýšenú pozornosť hlavne tým pigmentovým léziám, ktoré sa nachádzajú v lokalite tvrdého podnebia. Podľa nášho názoru je však bezpečnejšie histologicky vyšetriť akúkoľvek pigmentačnú zmenu v dutine ústnej, nezávisle na jej lokalizácii. Podobné štúdie, ktoré by sa venovali genitálnym melanotickým makulám, sme v dostupnej literatúre nenašli.

V prípade mnohopočetných orálnych melanotických makúl musíme v rámci diferenciálnej diagnostiky vylúčiť liekmi alebo chemikáliami indukované lézie (kontraceptíva, chlorochin, fixné liekové exantémy, striebro, ortuť, bizmut, olovo, arzén), endokrinopatie (morbus Addison, morbus Basedow), pozápalové hyperpigmentácie a rasovo podmienené hyperpigmentácie (10, 11). Mnohopočetné orálne a / alebo genitálne melanotické makuly môžu byť aj mukokutánnymi príznakmi niektorých zriedkavých syndrémov (tab.1). Vzhľadom k tomu, že histologický obraz makúl je rovnaký u uvedených chorôb, v ich rozlíšení pomôžu predovšetkým klinické údaje.

*Histologický obraz* (1, 7, 10, 12) melanotických makúl je charakterizovaný zvýšeným výskytom melanínu v bazálnych bunkách epitelíí resp. keratinocytov, s maximom kumulácie pigmentu v hrotoch epitelových / epidermálnych čapov. Hyperplázia, zrnčenie počtu melanocytov alebo zhlukovanie melanocytov do skupín nie sú prítomné. V lamina propria mucosae resp. v hornej derme môžu byť prítomné melanofágy. Taktiež môže byť prítomná minimálna hyperkeratóza a akantóza. Farbenie na melanín metódou Fontana-Masson potvrdí prítomnosť zvýšenej pigmentácie s maximom v hrotoch čapov. Imuno-histochemický marker melanocytov (Melan-A) potvrdí normálny počet melanocytov, ktoré nevykazujú známky hyperplázie ani tvorby hniezd. Pri elektronmikroskopikom vyšetrení viacerými autormi boli zistené silne melanizované melanozómy v štádiu III a IV. v skupinkách, ktoré boli lokalizované v keratinocytoch resp. slizničných epitelíách, melanocytoch a melanofágoch (6, 8, 12). Tieto nálezy poukazujú na funkčnú hyperaktivitu lézionálnych melanocytov.

V rámci *histopatologickej diferenciálnej diagnostiky* je potrebné vylúčiť lentigo, melanocytové névy, melanoakantóm a malígný melanóm (1, 2, 10, 12). Ak dôjde k hyperplázii a miernemu zrnčeniu počtu melanocytov spolu s pravidelnou a výraznejšou akantózou epitelu / epidermy, léziu diagnostikujeme ako labiálne / genitálne lentigo. Pravdepodobne prechod od melanotickej makuly k lentigu je postupný s radom prechodných, intermediárnych, ťažko klasifikovateľných nálezov, kde o príslušnosti hodnotenej lézie k melanotickej makule resp. k lentigu je problematické sa rozhodnúť. Vzhľadom k benígnosti oboch lézií však ide skôr o teoretickú otázku, bez väčšieho praktického významu. Časť autorov preto tieto diagnózy používa promiskue. U melanoakantómu je prítomná aj parakeratóza, akantóza, spongióza a prítomnosť melanocytov v celej hrúbke epitelu. V lamina propria sú melano-

nofágy a lymfocytové infiltráty. Melanocytové névy sú charakterizované výskytom hniezd névo-melanocytov. V prípade melanómu vidieť abnormálne a splyývajúce skupiny melanocytov s pleomorfiou a ďalšími znakmi malígnosti.

V *liečbe* melanotických makúl možno použiť v prípade malých solitárnych lézií kompletnú extirpáciu. Dobré výsledky boli dosiahnuté použitím Q-switched ruby laseru, bez recidívy prejavu (4). Vo väčšine prípadov postačilo jedno sedenie, u menšej časti pacientov bolo potrebné druhé sedenie, po ktorom došlo k definitívnemu ústupu prejavu. Jedna práca referuje aj o úspešnom použití kryoterapie (13).

---

## ZÁVER

---

V uvedenej práci sme chceli upozorniť odbornú dermatologickú verejnosť na nozologickú jednotku melanotických makúl, ktoré sú najčastejšie solitárnymi léziami na koži alebo sliznici dolnej pery alebo genitálií. Ide o benígne zmeny, ale ich klinický význam tkvie v tom, že sú imitátormi včasných štádií malígneho melanómu. Preto považujeme za dôležité, aby dermatológ myslel aj na túto klinicko-patologickú jednotku pri svojej diferenciálnej diagnostike, keď hodnotí pigmentovanú léziu v orogenitálnej oblasti. Viacpočetné lézie zase môžu mať korelatívne-dermatologické alebo syndromologické aspekty. Na potvrdenie diagnózy melanotickej makuly a zároveň na vylúčenie malígneho melanómu je zlatým štandardom histopatologické vyšetrenie prejavu.

---

## LITERATÚRA

---

1. BUCHNER, A., HANSEN, L.S. Melanotic macule of the oral mucosa. A clinicopathologic study of 105 cases. *Oral Surg Oral Med Oral Pathol*, 1979, 48 (3), p. 244-249.
2. BUCHNER, A., MERELL, P.W., CARPENTER, W.M. Relative frequency of solitary melanocytic lesions of the oral mucosa. *J Oral Pathol Med*, 2004, 33 (9), p. 550-557.
3. COHEN, L.M., CALLEN, J.P. Oral and labial melanotic macules in a patient infected with human immunodeficiency virus. *J Am Acad Dermatol*, 1992, 26 (4), p. 653-654.
4. GUPTA, G., MACKAY, I.R., MACKIE, R.M. Q-switched ruby laser in the treatment of labial melanotic macules. *Lasers Surg Med*, 1999, 25 (3), p. 219-222.
5. GUPTA, G., WILLIAMS, R.E., MACKIE, R.M. The labial melanotic macule: a review of 79 cases. *Br J Dermatol*, 1997, 136 (5), p. 772-775.
6. HO, K.K., DERVAN, P., O'LOUGHLIN, S. et al. Labial melanotic macule: a clinical, histopathologic, and ultrastructural study. *J Am Acad Dermatol*, 1993, 28 (1), p. 33-39.
7. KAUGARS, G.S., HEISE, A.P., RILEY, W.T. et al. Oral melanotic macules. A review of 353 cases. *Oral Surg Oral Med Oral Pathol*, 1993, 76 (1), p. 59-61.
8. LENANE, P., KEANE, C.O., CONNELL, B.O. et al. Genital melanotic macules: clinical, histologic, immunohistochemi-

- cal, and ultrastructural features. *J Am Acad Dermatol*, 2000, 42 (4), p. 640-644.
9. MANNONE, F., DE GIORGI, D., CATTANEO, A. et al. Dermoscopic features of mucosal melanosis. *Dermatol Surg*, 2004, 30 (8), p. 1118-1123.
  10. MCKEE, PH. *Pathology of the skin with clinical correlations*. Vol.1., 3<sup>rd</sup> edition, China: Elsevier Mosby, 2005, p. 467-468, p. 511-512, ISBN 0323036724.
  11. SCHACHNER, LA. et al. *Pediatric Dermatology*. 3<sup>rd</sup> edition, Edinburgh: Mosby, Elsevier, 2003, p. 476, ISBN 0323026117.
  12. WEEDON, D. *Skin pathology*. 2<sup>nd</sup> edition, London: Churchill Livingstone, 2002, p. 804, ISBN 9780443070693.
  13. YEH, CJ. Simple cryosurgical treatment of the oral mela-

notic macule. *Oral Surg Oral Med Oral Pathol Oral Radiol Endod*, 2000, 90 (1), p. 12-13.

Došlo do redakce: 20. 5. 2010

MUDr. Zoltán Szép, PhD.  
 CYTOPATHOS, spol. s r.o.  
 Limbová 5  
 830 07 Bratislava  
 SR  
 www.cytopathos.sk  
 szep@cytopathos.sk

## *Ediční plán*

*Česko-slovenská dermatologie, 85. ročník, rok 2010*

**Číslo 6: M. Darieri a příbuzné akantolytické dermatózy**

*Česko-slovenská dermatologie, 86. ročník, rok 2011*

**Číslo 1: Infekce HIV**

**Číslo 2: Pityriasis rubra pilaris**

**Číslo 3: Imunofluorescence v dermatologii**