

Kazuistický případ pacientky s netypickou lokalizací primárního syfilitického vředu

Duchková H.

Kožní sanatorium s.r.o.
Ústí nad Labem

Souhrn

Kazuistický případ pacientky s netypickou lokalizací primárního syfilitického vředu

Autorka uvádí případ 26leté ženy se syfilidou s atypicky lokalizovaným primárním vředem lokalizovaným nad sternem a erytemopapulózním exantémem na trupu. Klinický obraz exantému napodoboval pityriasis rosea. Histologické vyšetření z vředu prokázalo zánětlivou reakci s hustým plazmocytárním infiltrátem.

Klíčová slova: primární syfilis – lokalizace nad sternem – histologické vyšetření

Summary

A Case Study of a Female with Atypical Localization of Syphilitic Chancre

Author presents the case of 26-year-old woman with atypically localized primary chancre over the sternum and erythematopapular exanthema resembling pityriasis rosea. Histological examination of ulcer showed dense plasmocytic inflammatory infiltrate compatible with the diagnosis of syphilis.

Key words: primary syphilis – localization over the sternum – histopathology

ÚVOD

Syfilis je sexuálně přenosná treponematóza. Podle WHO představuje 3 % všech sexuálně přenosných chorob. Zatímco v 19. století se diagnostika syfilidy opírala především o klinický obraz, ve 20. století byla diagnostika onemocnění zpřesněna vědecky podloženými laboratorními technikami, na jejichž vypracování se podílela řada autorů (Roux, Schaudin, Wassermann, Fleming a další) (1).

Klinický obraz primární syfilidy je velmi pestrý. Typický vřed je charakteristický indurovanými okraji a tuhou červenou spodinou. Primární vřed u žen bývá nejčastěji na děložním čípku, na malých a velkých labiích. Postižena může být i oblast klitoris, zadní komisura a zevní ústí močové trubice. Vředy mohou být i extragenitálně – v dutině ústní, na rtech, na prstech rukou a nohou, na prsních bradavkách. Od syfilitických vředů je nutno odlišit traumatický vřed, mykotické infekce, karcinomy.

Druhé stadium syfilidy – stadium generalizace – je charakterizované generalizovanými kožními změnami – exantémy (makulami, papulami, někdy krytými šupinami) a slizničními enantémy.

Rozmanité projevy druhého stadia syfilidy nutno odlišit od pityriasis rosea, pityriasis lichenoides chronica, lékových, virových exantémů (2, 3).

Syfilis je všeobecně označována jako „velký imitátor“, schopná napodobovat řadu slizničně-kožních projevů jiné etiologie. Je také nazývána jako simia morborum, lat. opiče nemocí.

OSOBNÍ ANAMNÉZA

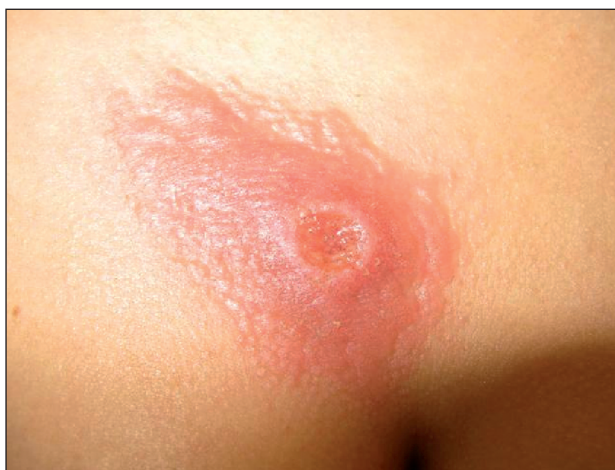Nemocná vážněji nestonala, interně se neléčila, SC O2 pro hypoxii plodu. Pacientka třikrát rodila, bez gynekologických potíží. Poslední dítě – třetí těhotenství. Dcera 1,5letá kojená. Bez klinických známek onemocnění syfilidou. Gynekologický nález pacientky při přijetí na infekčním oddělení byl negativní. Oční nález byl rovněž negativní.

Sociální anamnéza: svobodná, nezaměstnaná, MD.

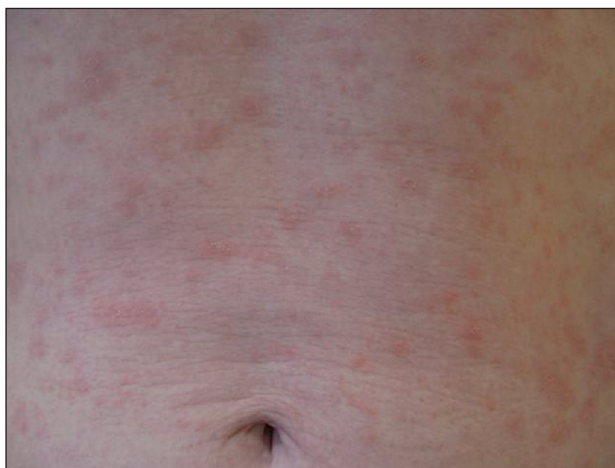Epidemiologická anamnéza: přípouští kontakt s několika muži, pravidelný kontakt s druhem. Více rodin s více dětmi žije ve stejné lokalitě.

POPIS PŘÍPADU A PRŮBĚH

26letá žena se dostavila k ambulantnímu vyšetření dne 23. 1. 2009 na kožní oddělení polikliniky v Ústí nad Labem s žádostí o vyšetření. Pacientka uvedla, že má asi 1 měsíc nad sternem pomalu se zvětšující nebolestivý defekt. Nemocná se domnívala, že jí vřed nad hrudní kostí způsobilo dítě škrábáním. Na kůži břicha byla nesvědčící vyrážka. Celkové potíže neměla. Při vyšetření byl objektivně zjištěn vpravo nad sternem oválný vřed tmavě červené barvy s lesklou lehce granulující spodinou, naválitými tuhými okraji se serózní exsudací. Velikost vředu byla 1,4 cm v průměru. V okolí vředu byla kůže do vzdálenosti 2 cm infiltrovaná, tmavě červeně zbarvená (obr. 1). Na trupu byl exantém tvořený růžovými až červenohnědými místy lehce se olupujícími oválnými papulami různých velikostí od 3 do 8 mm. Místa byly patrné papuly s periferním límečkem šupin – Biettův límeček (obr. 2).



Obr. 1. Syphilis primaria, ulcus durum reg. sternalis.



Obr. 2. Syphilis secundaria – maculopapulosa.

Lymfadenopatie ani změny na sliznicích nebyly přítomny. Byla provedena biopsie z okraje a části spodiny defektu a zahájena léčba azitromycinem v dávce 500 mg/d.

Druhý den léčby byl sdělen telefonicky výsledek z laboratoře potvrzující diagnózu syfilis. Po 3 dnech léčby azitromycinem vymizel exantém, defekt přetrvával.

Výsledek sérologického vyšetření před aplikací azitromycinu: VDRL (RRR)- reaktivní, TP ELISA screen (IgG, IgM) reaktivní 23,0 index (refer. meze 0-1 index). TP ELISA IgM pozitivní – 2,5 index (refer. meze 0,8–1,2 index), FTA-ABS: pozitivní +. Závěr: séropozitivita syfilis s aktivitou IgM protilátek. Hodnocení: jde o aktivní infekci syfilis s netypickou lokalizací primárního vředu a současným sekundárním exantémem. Pacientku jsme odeslali i s kojenným dítětem k hospitalizaci a léčbě (leden 2009). Depistáž byla zaměřena na zjištění kontaktů v době před onemocněním za dobu 3 měsíců. Vyšetřeno 6 kontaktů, jeden byl v sérologických testech pozitivní. Sérologické testy byly prováděny ve 2 nezávislých laboratořích (4).

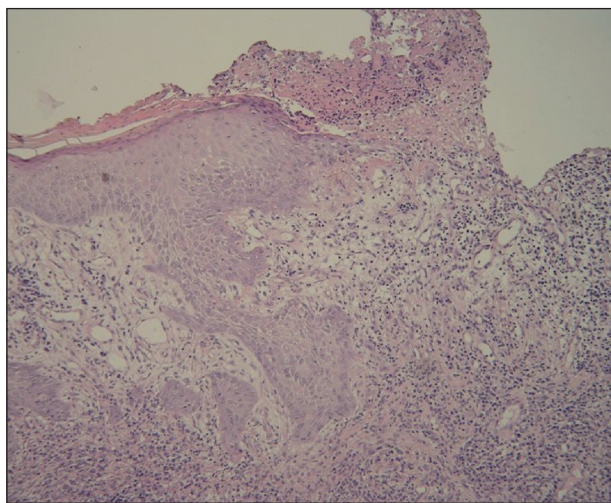
Sérologické vyšetření v průběhu hospitalizace: RRR 1:4, TPHA:1:2560 (únor, 2009). Léčba: 14 dní prokain penicilin i. m. v dávce 1,5 mil. j. Léčba zakončena aplikací 2,4 mil. j. benzathin penicilinu G i. m. Pacientka bez klinických příznaků syfilidy byla propuštěna. Dále byla sledována ambulantně. T. č. přetrvává v místě původního vředu jizva.

Kontrolní vyšetření (duben 2009): klinický nález negativní: VDRL (RRR) negativní, TP ELISA screen (IgG, IgM) reaktivní 25,6 index (refer. meze 0-1 index), TP ELISA IgM negativní, FTA-ABS: pozitivní ++.

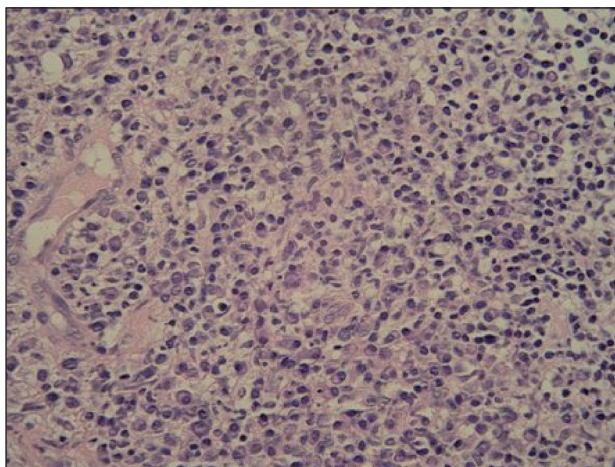
Histologickým vyšetřením u pacientky byla zjištěna nepravidelná akantóza a papilomatóza. V rozsahu celého koria byl dosti hustý difúzní infiltrát tvořený lymfocyty a četnými plazmocytami. V jednom okraji excize byla epidermis ztenčená až přecházela ve vřed. Barvení Warthin-Starry neprokazalo spirochety (obr. 3, 4).

Závěr: pokud koreluje pozitivita sérologického vyšetření a klinický obraz, jedná se o primární stadium syfilis.

Diagnózu naší pacientky jsme uzavřeli jako syphilis primaria et secundaria papulosa et papulosquamosa s přetrvávajícím ulcus durum reg. sternalis.



Obr. 3. Akantotická epidermis přechází ve spodinu mělkého vředu (HE, orig. zvětšení 100x) (doc. MUDr. L. Pock).



Obr. 4. Hustý difúzní infiltrát s převládajícími plazmocyty v retikulárním koriu pod vředem (HE, orig. zvětšení 400x) (doc. MUDr L. Pock).

Dítě nemocné (stáří 1 a půl roku) bylo hospitalizováno s matkou na infekčním oddělení (FTA-ABS pozitivní, RRR negativní, TPHA negativní, Westernblot byl negativní). Bylo léčeno penicilinem po dobu 14 dnů. Propuštěno s diagnózou lues latens. Při dalších ambulantních kontrolách je klinický i sérologický nález negativní.

Závěr: u nemocné se jednalo o atypicky lokalizovaný primární syfilitický vřed nad sternem a současnou erupci makulopapulózního exantému na trupu. Sérologické vyšetření jednoznačně potvrdilo diagnózu infekčního stadia syfilidy. Histologické vyšetření doplnilo a podpořilo diagnózu primárního stadia syfilidy, i když nebyly v preparátu

prokázány spirochéty. Nepřítomnost spirochét v excidovaném materiálu a rychlé vymizení syfilitického exantému je možno vysvětlit krátkodobou aplikací azitromycinu, která excizi předcházela a která mohla ovlivnit i rychlou regresi exantému.

Za spolupráci děkuji zaměstnancům Kožního oddělení MN v Ústí nad Labem, Infekčního oddělení MN, MUDr. H. Hernándezové, MUDr. M. Haškové, MUDr. O. Simkovičové a doc. MUDr. L. Pockovi.

LITERATURA

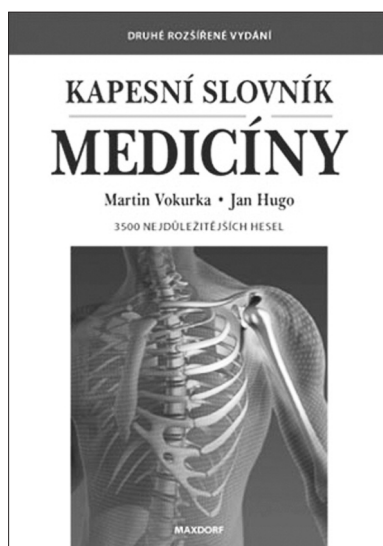
1. DUCHKOVÁ, H. Syfilis, *Moderní gynekologie a porodnictví*, 2006, 15, (3), str. 353-359.
2. ŠTORK, J. et al. Dermatovenerologie, Syphilis, 2008, str. 430- 438.
3. MIGNONA, L. et al. Secondary syphilis mimicking pemphigus vulgaris, *JEADV*, 2009, 23, p. 441-496.
4. Grant IGA MZ: č. 219564 NR 8091-3: Kuklová, I. a další. Porovnání screeningových a konfirmačních sérologických metod v diagnostice syfilis, řešení v letech 2004-2006.

Došlo do redakce: 19. 10. 2009

*MUDr. Hana Duchková, DrSc.
Kožní sanatorium s.r.o.*

Ústí nad Labem

E-mail: duchkova@koznisanatorium.cz



KAPESNÍ SLOVNÍK MEDICÍNY (2. VYDÁNÍ)

Martin Vokurka, Jan Hugo

Druhé rozšířené vydání kapesní verze lékařského slovníku obsahuje přibližně 3500 nejdůležitějších lékařských termínů. Kniha je zdrojem základních informací o zdraví a nemocech pro nejširší čtenářskou obec.

Vydalo nakladatelství Maxdorf v roce 2008, 192 str., cena 195 Kč, formát A6, brož., ISBN: 978-80-7345-163-9.

Objednávky můžete posílat na adresu: Nakladatelské a tiskové středisko ČLS JEP, Sokolská 31, 120 26 Praha 2, fax: 224 266 226, e-mail: nts@cls.cz. Na objednávce laskavě uveďte i jméno časopisu, v němž jste se o knize dozvěděli.