

## Syndrom diabetické nohy – z pohledu diabetologa

Fejfarová, V., Jirkovská, A.

Centrum diabetologie IKEM, Praha  
přednostka prof. MUDr. T. Pelikánová, DrSc.

### Souhrn

#### Syndrom diabetické nohy – z pohledu diabetologa

Syndrom diabetické nohy je řazen mezi pozdní komplikace diabetu. Ovlivňuje nejen kvalitu života, ale i morbiditu a mortalitu nemocných s touto diagnózou. Léčba syndromu diabetické nohy by měla být vždy komplexní. Na terapii by se měl podílet kromě diabetologa, rentgenologa, cévního či všeobecného chirurga, protetika, dietologa, edukační a podiatrické sestry, psychologa i dermatolog.

*Klíčová slova:* syndrom diabetické nohy – hojení ran

### Summary

#### Diabetic Foot Syndrome – a Diabetologist's View

Diabetic foot syndrome belongs to the late complications of diabetes. It influences not only the quality of life, but also morbidity and mortality of patients with this diagnosis. Therapy of the diabetic foot syndrome must be complex with the participation of radiologist, vascular or general surgeon, prosthetist, dietologist, educational and podiatric nurse, psychologist and also dermatologist in addition to diabetologist.

*Key words:* diabetic foot syndrome – wound healing

### ÚVOD

Léčba akutních či chronických ran (25) i léčba syndromu diabetické nohy (SDN) by měla být mezioborovou záležitostí a obvykle se na ní podílí celá řada specialistů (diabetologů, intervenčních radiologů, chirurgů, protetiků, mikrobiologů, ortopedů, podiatrických sester, atd.) včetně dermatologů a angiologů. SDN nezahrnuje pouze diabetické ulcerace, ale i deformity, Charcotovu osteoartropatii, neuropatické fraktury apod., a je definován jako destrukce tkáně nohy spojená s neurologickými abnormalitami (diabetickou neuropatií) a s různým stupněm ischemické choroby dolních končetin (ICHDK; 12). V České republice je počet pacientů se SDN 5,6 % nemocných s diabetes mellitus 1. a 2. typu ([www.uzis.cz](http://www.uzis.cz)).

### PATOGENEZE SDN

Na vzniku SDN se podílí celá řada faktorů. Některé z nich může pacient ovlivnit sám nebo je lze ovlivnit kvalitní péčí o nemocného ve specializovaných pracovištích či

pod dohledem jednotlivých odborníků (schéma 1).

K nejvýznamnějším faktorům, které mohou přispět k rozvoji diabetických ulcerací, řadíme diabetickou neuropatii (porucha vedení nervovými vlákny), ICHDK, infekci tkáně a poruchu imunitních funkcí v rámci diabetu, která zpomaluje hojení ran (14).

### DEFORMITY A HYPERKERATÓZY

Diabetická neuropatie vede k poruše autonomních, motorických a senzorických nervových vláken. Tyto abnormality zapříčiní mimo jiné i poruchu inervace interoseálních svalů a následně jejich atrofii. Mění se biomechanické vlastnosti dolní končetiny. Dochází k rozvoji deformit, např. ke vzniku kladívkových prstů, k prominencím metatarzálních hlaviček a ke ztrátě podélné či příčné klenby (12; obr. 1).

Při opakovaných došlapech se mohou, zejména v oblastech deformit, tvořit hyperkeratózy (obr. 2). Hyperkeratózy jsou pro pacienty s neuropatií nebezpečné tím, že stlačují hlubší struktury kůže, zvyšují plantární tlak (zhru-

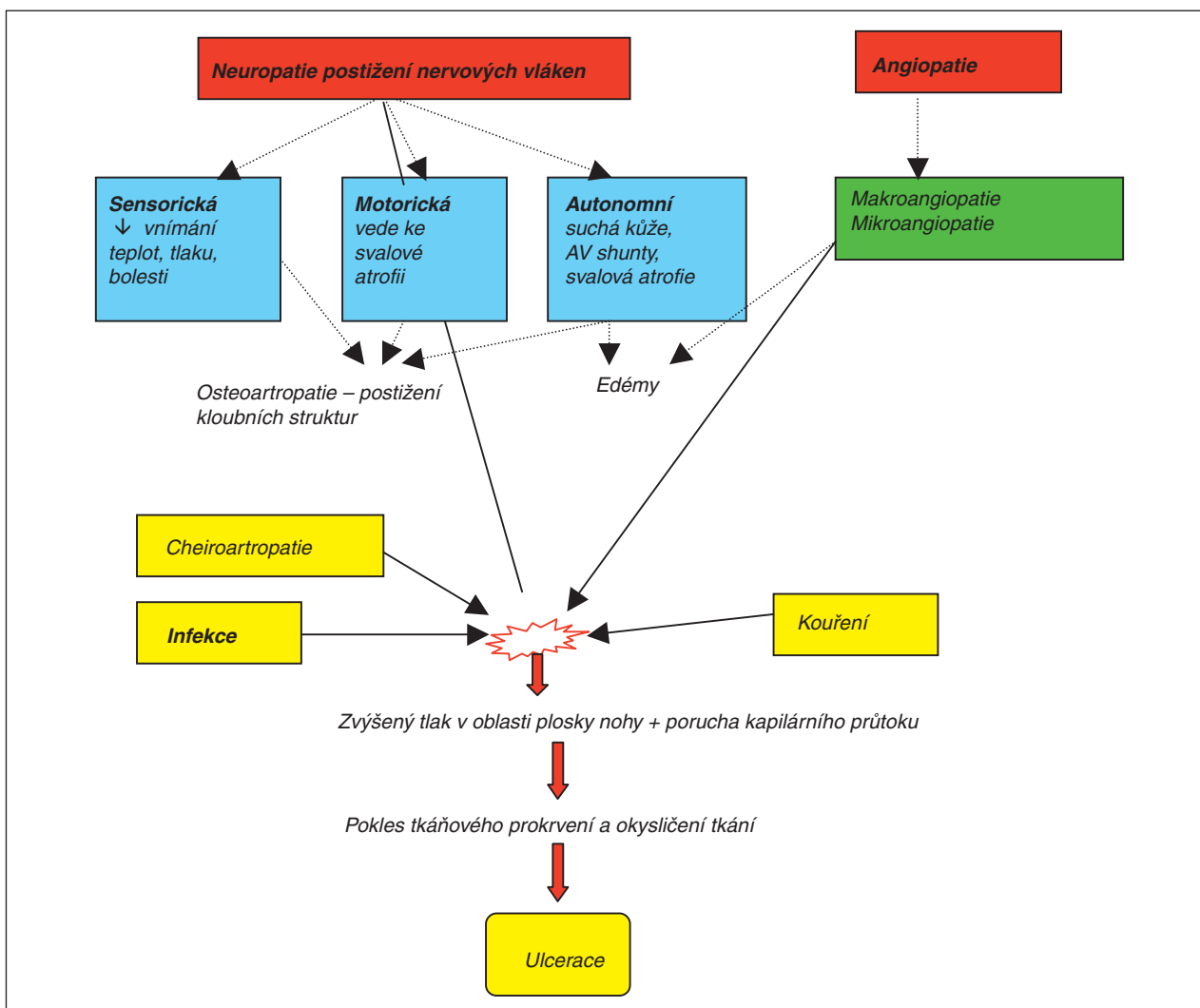
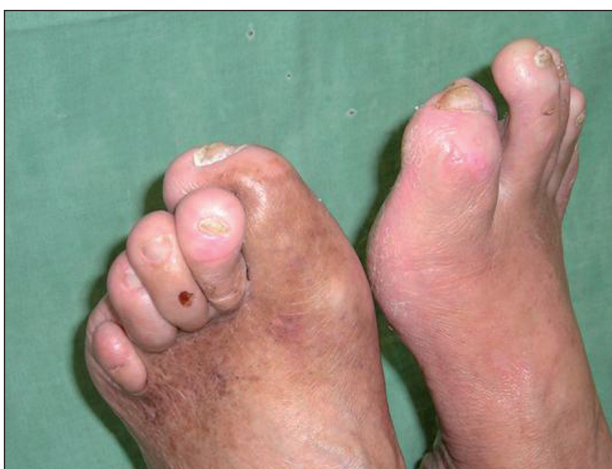

Schéma 1. Patogeneze rozvoje diabetických ulcerací.

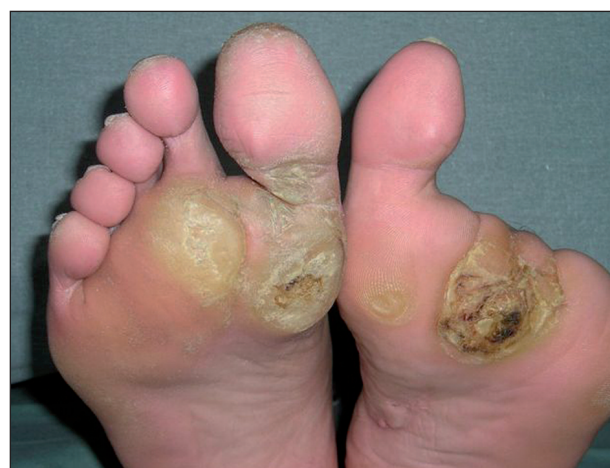ba o 70 %; 14), vedou k ischemii a mohou tak přispět k rozvoji diabetických ulcerací. Navíc uvnitř hyperkeratóz mohou vznikat hematomy (obr. 2), nekrózy, z nichž se posléze mohou také rozvíjet tyto typy ran. Hyperkeratózy také v některých případech vytváří tzv. „fenomén

ledovce“, tj. překrytí ulcerace lokalizované v hlubších vrstvách.

#### Prevence a léčba



Obr. 1. Deformity dolních končetin u pacienta se SDN.



Obr. 2. Hyperkeratózy u nemocného s těžkou distální senzomotorickou neuropatií. Drobné krvácení do hyperkeratózy na LDK.

Pokud se vyskytují na dolních končetinách pouze deformity, je nutné pacienta řádně edukovat, co se týče péče o dolní končetiny, a poučit ho o nutnosti nošení vhodné diabetické či individuální ortopedické obuvi a speciálních vložek do bot, které snižují plantární tlaky.

Preventivní péče o dolní končetiny zahrnuje pravidelné mytí dolních končetin, promazávání nohou neparfémovaným krémem či speciálními krémy nebo emulzemi. Denně je nutné dolní končetiny bedlivě prohlédnout. Nový neobvyklý nálezn by měl pacient vždy konzultovat se svým ošetřujícím lékařem, nejlépe diabetologem, nebo v podiatrické ambulanci.

Pokud se u pacienta vyskytuje ztlustělá kůže chodidel, je vhodné jednou týdně obrousit dolní končetiny jemnou pemzou či pilníkem. Výrazné hyperkeratózy je vždy nutné pravidelně odstraňovat skalpelem či bruskou při speciální pedikúře prováděné sestrou vyškolenou v podiatrii. Na změny vyskytující se v oblasti hyperkeratóz ve smyslu hematomu, nekrózy či již zmíněného fenoménu ledovce je nutné upozornit příslušného odborníka. Chemické rozpuštění hyperkeratóz např. salicyláty je u pacientů s diabetickou neuropatií rizikové především z hlediska šíření infekce a poškození hlubších tkání (5).

## DIABETICKÉ ULCERACE

Diabetické ulcerace se vyskytují až u 10 % všech nemocných s diabetes mellitus (12). Podle několika studií existuje řada rizikových faktorů, které mohou přispět k rozvoji diabetických ulcerací (12):

- předchozí ulcerace, amputace
- senzomotorická neuropatie

- trauma způsobené nepatřičnou obuví, chůze naboso, cizí tělesa v obuvi
- biomechanické faktory – omezená kloubní hybnost, kostní prominence, nožní deformity a osteoartropatie
- hyperkeratózy
- tinea pedis, interdigitální mykóza nebo onychomykóza (27)
- ICHDK – stenózy lokalizované především distálně od kolene
- socio-ekonomické aspekty – nízká sociální úroveň, nedostupná zdravotní péče, non-compliance, nedostatečná edukace

Diabetické ulcerace lze rozdělit podle etiologie na:

- neuropatické
- ischemické
- ulcerace kombinované etiologie

Závažnost diabetických ulcerací lze posuzovat podle různých klasifikací. Nejznámějšími z nich jsou klasifikace diabetických ulcerací podle Wagnera (tab. 1; 31), která ovšem nepodchycuje závažnost ICHDK, a Texaská klasifikace (tab. 2; 1).

Většina diabetických ulcerací je infikována bakteriálními (9) nebo mykotickými agens. Podle výsledků řady studií (2, 7, 16) se v diabetických ulceracích obvykle nachází vyšší počet bakteriálních agens (2–3 bakterie; 9) v porovnání s nediabetickými ranami (11, 21, 32). Povrchové ulcerace jsou ve většině případů infikovány gram pozitivními patogeny, hlubší ulcerace (Wagner 3) gram negativními patogeny, u menšího procenta pacientů v kombinaci s anaeroby (14).

Přítomnost infekce nemusí být klinicky plně vyjádře-

Tab. 1. Wagnerovská klasifikace diabetických ulcerací

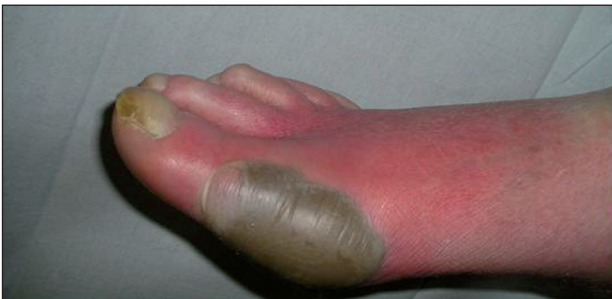Stupeň	Popis léze
0	bez ulcerace, rizikový nálezn – deformita
1	povrchová ulcerace (zasahující do dermis)
2	hlubší ulcerace zasahující do subkutánní tukové vrstvy bez klinicky závažné infekce. Ulcerace nepenetruje klouby a kosti
3	hluboká ulcerace s abscesem, rozsáhlejší flegmónou, osteomyelitidou nebo infekční artritidou, tendinitidou či nekrotizující fasciitidou
4	lokalizovaná gangréna – prsty, přední část nohy nebo pata
5	gangréna nebo nekróza celé nohy

Tab. 2. Texaská klasifikace diabetických ulcerací

Stupeň/Stadium	0	I	II	III
	preulcerace, léze po ulceraci – vše kompletně epitelizované	povrchová ulcerace bez poškození šlach, kloubních pouzder nebo kostí	ulcerace zasahující k šlachám nebo kloubním pouzdrům	ulcerace zasahující ke kostem nebo kloubům
A	bez infekce a ischémie	bez infekce a ischémie	bez infekce a ischémie	bez infekce a ischémie
B	infekce +	infekce +	infekce +	infekce +
C	ischémie +	ischémie +	ischémie +	ischémie +
D	infekce a ischémie +	infekce a ischémie +	infekce a ischémie +	infekce a ischémie +

na, může se manifestovat pouze mírnými lokálními příznaky např. sekrecí z rány, zápachem apod. (22). Závažnější infekční komplikace se lokálně projevují flegmónou, otokem, prohloubením diabetické ulcerace nebo abscesem (obr. 3; 12, 14). Systémově se infekce u SDN projevuje zvýšenou tělní teplotou, elevací zánětlivých markerů – zejména CRP, leukocytů a neutrofilů a ostatními septickými změnami (14). Ovšem jak teplota, tak zánětlivé parametry mohou být zvýšeny při závažné infekci pouze mírně.

Infekce měkkých tkání může progredovat v infekční



Obr. 3. Infekční komplikace v rámci SDN.

postižení hlubších struktur, kam spadá fasciitida, tendinitida a osteomyelitida (OM). OM lze diagnostikovat rentgenologicky a pomocí laboratorních známek zánětu (zvýšení CRP, hladin leukocytů). U některých sporných případů můžeme při diagnostice použít i leukoscan. Podle guidelines pro diagnostiku a léčbu SDN stačí ke stanovení diagnózy OM splnit 3 z následujících kritérií (12):

1. přítomnost flegmóny
2. při sondáži kost na spodině rány
3. pozitivní bakteriologický nález z hlubokých tkání
4. RTG a/nebo scintigrafické známky OM
5. histologicky potvrzená OM

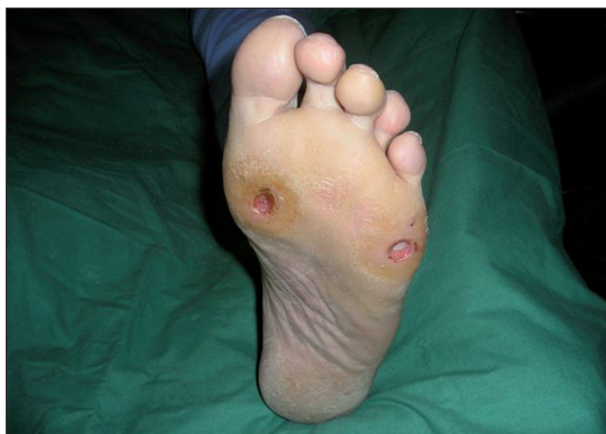Obvykle je nutno infekci v rámci SDN léčit rychle a radikálně, jelikož může ohrozit nejen končetinu pacienta, ale může dokonce ohrozit člověka i na životě. Zvláště riziková je infekce v rámci SDN u transplantovaných a dialyzovaných pacientů (17, 18).

### Neuropatické ulcerace

Neuropatické ulcerace (obr. 4) vznikají u pacientů na základě přítomnosti těžší formy distální sensomotorické neuropatie, která vede k výrazné redukci citlivosti dolních končetin na dotek, bolest, chlad a teplo. Na základě působení vnějších sil (např. cizích předmětů v obuvi, působení tepla na chodidla při ohřevu nohou) dojde k oděrkám nebo k rozvoji puchýřů, popálenin, omrzlin, které se následně mění nebo prohlubují v diabetické ulcerace.

Nejčastěji se neuropatické ulcerace nachází v oblastech s vyšším plantárním tlakem, který se vyskytuje především v oblasti deformit a v predominantních místech, kterými jsou u pacientů s diabetem především oblasti hlaviček metatarzálních kostí a kalkanea (2).

Léčba neuropatických ulcerací:



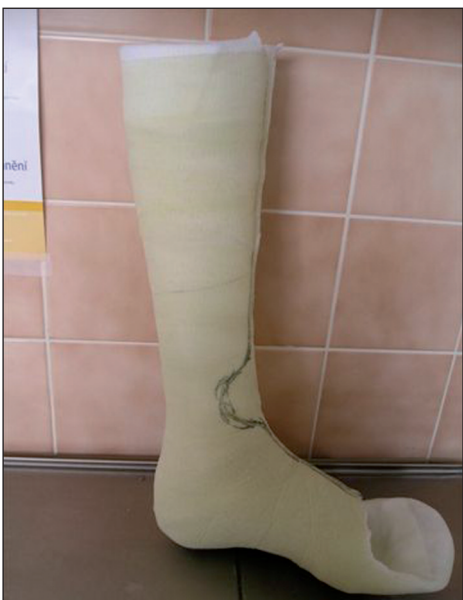Obr. 4. Neuropatické ulcerace.

Jelikož k rozvoji diabetických ulcerací přispívá velkou měrou abnormální distribuce tlaků na chodidle dolní končetiny, je nejdůležitější součástí terapie neuropatických diabetických ulcerací **odlehčení postižené** končetiny. Odlehčení napomáhá odstranit maximální tlaky působící na chodidlo dolní končetiny. Vhodně zvolená metoda odlehčení dolních končetin napomáhá stabilizovat a léčit abnormality dolních končetin, stabilizovat dolní končetiny v požadované poloze, snižovat riziko šíření infekce imobilizací tkání a kloubů a urychlovat hojení SDN. Odlehčení dolních končetin je zprostředkováno pomocí profylaktické obuvi se speciálně upravenou vložkou, pomocí terapeutické obuvi (poloviční boty; obr. 5) nebo pomocí jiných, méně obvyklých odlehčovacích pomůcek, mezi něž řadíme ortézu „Walker“, „AirCast“ a v neposlední řadě i snímatelnou **kontaktní fixaci** (obr. 6; 12). Nejlepších terapeutických výsledků dosahuje aplikace kontaktních fixací (3, 10, 19, 20). Kontaktní fixace (Total Contact Cast – TCC) je schopna redistribuovat vertikální tlaky působící na chodidla dolních končetin a vyloučit maximální tlaky na exponovaná místa. Podle většiny studií urychluje TCC hojení ulcerací – již během 1–2 měsíců dochází ke zhojení 70–100 % ulcerací (3, 24). TCC je určena k léčbě neuropatických či neuroischemických ulcerací, akutní nebo subakutní Charcotovy osteoartropatie, patologických fraktur, atd.

Odlehčovací pomůcky je nutné aplikovat hned při vzni-



Obr. 5. Terapeutická obuv – „poloviční bota“.



**Obr. 6. Snímatelná kontaktní fixace (TCC – Total Contact Cast).**

ku ulcerace. Abychom zabránily rozvoji komplikací SDN, měl by být pacient vždy řádně poučen o nošení dané pomůcky.

Během terapie dbáme i o celkový stav pacienta – na jeho **kompensaci diabetu** (glykemické profily, HbA1c), sledujeme lipidové spektrum, koagulaci, krevní tlak, renální funkce a snažíme se o redukci hmotnosti u obézních nemocných; případně adekvátně léčíme i zjištěnou ischemii dolních končetin.

Vzhledem k časté přítomnosti infekce v diabetických ulceracích je součástí terapie SDN léčba **antibiotiky**. Používají se v případě, kdy se u pacienta vyskytnou klinické známky infekce (lokální flegmóna, zvýšená sekrece z ulcerace, zápach z rány, progresse ulcerace) nebo se objeví systémové známky infekce – leukocytóza, zvýšené CRP, febrilie), klinicky závažný kultivační nález nebo OM. Výběr antibiotik je postaven převážně na empirických zkušenostech; v pozdějších fázích léčby se řídí mikrobiální citlivostí nalezených patogenů (12). Empirická ATB terapie by měla obsahovat terapeutika zaměřená zejména proti stafylokokům a streptokokům, které převažují v kultivačních nálezech ze stěrů (2, 16), nebo širokospektrá agens, pokud předpokládáme výskyt gramnegativních patogenů či anaerobů v diabetických ulceracích (22).

Dalším bodem terapie neuropatických ulcerací je **lokální léčba**. Ta spočívá v debridementu (odstranění okolních hyperkeratóz a snesení nekrotických a fibrinových povlaků ze spodiny rány) a následné aplikaci vhodného lokálního dezinficiens, antiseptika (vždy ale ve zředěném stavu vzhledem k riziku cytotoxicity a možného poškození při diabetické neuropatii) nebo lokálního krytí podle typu ulcerace a fáze hojení. Na rozdíl od jiných kožních ulcerací se však u SDN musí brát při lokální terapii vždy ohled na vliv hluboké infekce (často chronické osteomyelitidy), poruch imunity, abnormálního plantárního tlaku a diabetické

ké neuropatie. Proto nelze aplikovat lokální prostředky vlhkého hojení podle stejných pravidel jako u ostatních typů chronických ran v jiných lokalizacích nebo jako u nediabetiků. Proto pro čištění ran se upřednostňuje ostrý debridement před enzymatickým či chemickým, případně lze použít biologický debridement, tzv. maggot (larvální; 23) terapii, jejíž výhodou je šetrné odstranění nekrotických hmot a zachování granulací. Obecně je nevhodné používat okluzivní krytí. K podpoře granulací aplikujeme do diabetických ulcerací lokální prostředky vybrané podle intenzity sekrece rány a lokalizace ulcerace. V závěrečné fázi hojení a při hojení povrchových vředů doporučujeme používat silikonové materiály, foamy, mřížky s iodovými sloučeninami, se stříbrem, chlorhexidinem, apod. V moderní léčbě SDN se mohou využít i biopreparáty, alternativní prostředky hojení ran (33), V.A.C. terapie (Vacuum assisted closure – léčba negativním tlakem; 4), která je schopna patřičně odsávat nadbytečný sekret z rány, působit antiedematózně a podporovat granulace. Perspektivní je použití bioinženýrských technik při výrobě např. kožních krytí a xenotransplantátů včetně acelulární porciní dermis.

### Ischemické ulcerace

Tyto ulcerace vznikají zejména na podkladě těžších forem ICHDK. U pacientů se mohou vyskytnout klaudikace, chladná až lividní akra a klidové ischemické bolesti. I menší vnější síly (např. tlak podložky) v kombinaci s těžkou ischemií dolních končetin vedou k rozvoji ischemických defektů, dekubitů a následně gangrén části dolní končetiny. Zmíněné ischemické defekty se vyskytují zejména v oblasti prstů dolních končetin a pat.

#### Léčba ischemických ulcerací:

U pacientů s ischemickými ulceracemi zkontrolujeme vždy kvalitu **cévního zásobení** dolních končetin (nepřímou pomocí klinických příznaků – chybějící pulsace na dolních končetinách, chladnější akra, chybějící ochlupení bérců, v některých případech přítomnost klaudikací /nebo klidových ischemických bolestí, ischemických lézí; přímo neinvazivním vyšetřením Dopplerovských indexů nebo měřením transkutánní tenze kyslíku; invazivním vyšetřením angiografií nebo MR či CT angiografií). Základem léčby ischemických defektů je revaskularizace dolních končetin pomocí perkutánní transluminální angioplastiky (PTA) či bypassů. Dále během terapie dbáme na ovlivnění rizikových faktorů ICHDK, jakými jsou kouření, hypertenze, obezita, hyperlipoproteinémie, hyperkoagulace apod.

Medikamentózní terapie ICHDK je omezena na antiagregancia (kyselinu acetylsalicylovou, ticlopidin, clopidogrel), která se používají i jako následná terapie po revaskularizaci. Pokud nelze provést revaskularizační výkon, je pacient dále léčen symptomaticky – provádí pravidelnou RHB dolních končetin, která zprostředkuje uvolnění endogenních mediátorů vyvolávajících dilataci rezistentního cévního řečiště periferně od okluze. V krajním případě

Ize provést u nerevascularizovatelných pacientů, kteří mají závažné klidové bolesti nebo ischemické gangrény hroící vysokou amputací, lumbální sympatektomií. Ovšem u pacientů s diabetickou neuropatií by neměla být indikována (14). Jako novější alternativa léčby ICHDK se v poslední době nabízí aplikace kmenových buněk.

Ostatní kroky v terapii ischemických ulcerací jsou obdobné jako u pacientů s neuropatickými ulceracemi. Výjimkou je lokální debridement, který se snažíme obvykle provádět velmi šetrně pro častou bolestivost ischemických defektů a riziko progresu gangrény. V některých případech je vhodné použít enzymatickou formu čištění ran nebo larvální terapii. V lokální terapii nejčastěji využíváme z antiseptik a dezinficiencí ředěný betadinový roztok. Lokální terapeutika se aplikují podle typu rány – preparáty s jodem se využívají k sušení ran, terapeutika se stříbrem spíše u infikovaných ran. K čištění ran u revascularizovaných končetin se mohou používat i algináty.

Odlehčení dolních končetin je zajištěno nošením terapeutické obuvi nebo ortézy „Walker“. Kontaktní fixace se u těžce ischemické končetiny nepoužívají, jelikož hrozí vysoké riziko otlaků a progresu ischemických nálezů.

### Kombinované ulcerace

Mechanismus vzniku, postup v diagnostice a léčbě jsou shodné s informacemi uvedenými u neuropatických a ischemických vředů. Je nutné podotknout, že neuroischemické ulcerace jsou v praxi nejčastější.

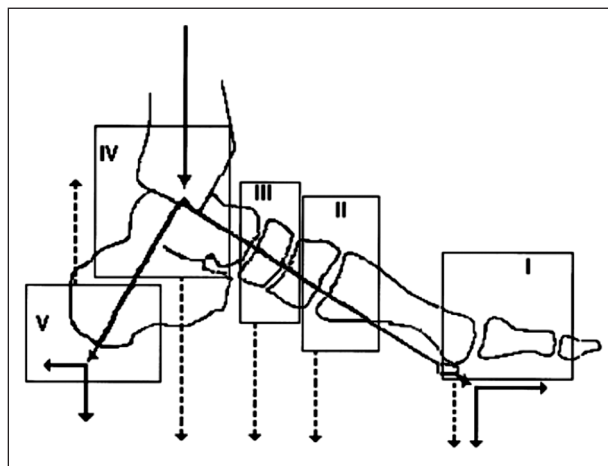
## CHARCOTOVA OSTEOARTROPATIE

Další součástí SDN je Charcotova osteoartropatie (ChaO). Jedná se o destruktivní onemocnění kostních a kloubních struktur na dolních končetinách u pacientů s těžkou distální senzomotorickou a autonomní neuropatií vedoucí k odvápnění a patologickým deformitám či frakturám kostí v postižené oblasti.

Existuje mnoho teorií vysvětlujících možný mechanismus vzniku ChaO (25). Podle jedné z nejznámějších dochází vlivem ztráty vnímání propriocepce a bolesti v kombinaci s opakovanými mechanickými traumaty k destrukci kostí (6, 30). Další teorie tvrdí, že původem destrukce kostí je tvorba AV shuntů na podkladě autonomní neuropatie, které postupně vedou k hyperémii dolní končetiny a periartikulární osteopenii. K těmto abnormalitám se přidružují poruchy interoseálních svalů, zvýšení tlaků působících na patu a plantu, aktivace osteoklastů apod. Vše vede k rozvoji mikrofraktur (30).

Klasifikaci ChaO je možno provádět podle klinických příznaků, na základě aktivity procesu (8) nebo na základě lokalizace patologických změn (28; viz schéma 2).

Podle klinických příznaků lze ChaO dělit na akutní, subakutní a chronickou formu. Akutní ChaO se projevuje jednostranným otokem a/nebo bolestivostí a/nebo zarudnutím dolní končetiny (obr. 7), také se může u pacientů



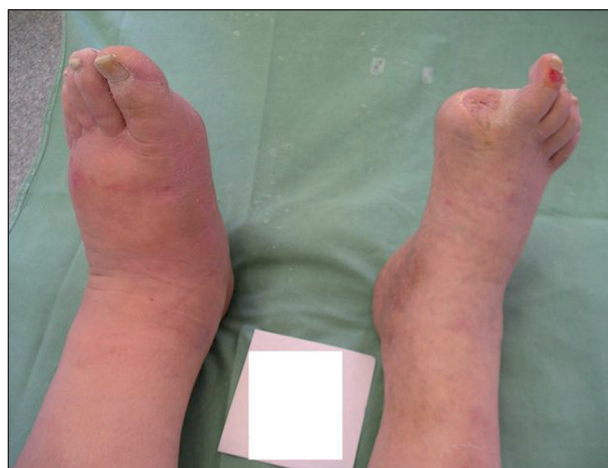**Schéma 2. Klasifikace Charcotovy osteoartropatie podle Sanderse.**

*Tučná čára znázorňuje normální distribuci tlaků v noze. Tečkované čáry zobrazují distribuci tlaků u rozličných typů Charcotovy osteoartropatie. Typ I – Charcotova osteoartropatie v metatarzofalangeálních a interfalangeálních kloubech, Typ II v tarzometatarzálních kloubech, Typ III v tarzálních kloubech, Typ IV – v hlezenném kloubu a Typ V – v patní kosti.*

pomalu rozvíjet i deformita dolní končetiny. Nejspecifičtějším příznakem ChaO je přítomnost vyššího rozdílu kožních teplot na obou dolních končetinách – rozdílnost teplot vyšší než 1,5–2 °C.

Po stabilizaci deformit, redukci otoků, při zlepšení ostatních příznaků akutní ChaO a parametrů vyšetřovacích metod dochází k přechodu akutní ChaO v subakutní a chronické stadium.

### Postup a léčba



**Obr. 7. Akutní Charcotova osteoartropatie.**

U pacientů se suspektní ChaO sledujeme nejen celkový stav nemocného (viz dříve), ale i závažnost distální senzomotorické neuropatie, autonomní neuropatie a rozdílnost kožních teplot na dolních končetinách.

Diagnostika ChaO se provádí pomocí rozdílu kožních teplot mezi končetinami a RTG vyšetřením (zánik mezi-kloubních štěrbin, patologické zlomeniny, lokální osteo-

poróza, periostální reakce). Ovšem RTG změny se projevují s odstupem cca 3 týdnů od počátku onemocnění. Přesnější a časnější diagnostika ChaO se provádí pomocí dynamické scintigrafie kostí. Během scintigrafie je sledována perfuze, parametry intenzity kostního metabolismu a akumulace radiofarmaka ve skeletu (15). K diagnostice ChaO mohou přispět i abnormální laboratorní parametry kostního metabolismu (Ca, kostní izoenzym ALP, hydroxyprolin, ICTP, atd).

Léčba akutní ChaO spočívá v rekalcifikační terapii (kalcitonin nebo bisfosfonáty, vápník, event. i vitamín D) a v maximálním odlehčení dolní končetiny pomocí kontaktní fixace a pojízdného vozíku v případě postižení obou dolních končetin (13). V pozdějších fázích (po zmenšení rozdílu kožních teplot) se převádí pacient z kontaktní fixace na ortézu a po vyrovnání kožních teplot a zlepšení parametrů zobrazovacích metod na speciální ortopedickou kotníkovou obuv kombinovanou se speciálními vložkami. Délka léčby akutní ChaO je závislá na její lokalitě. Rychleji se hojí ChaO lokalizovaná v předonoží (cca 6–12 měsíců) v porovnání s osteoarthropatií lokalizovanou v oblasti tarzů či kalkanea (cca 12–24 měsíců; 29).

## ZÁVĚR

Závěrem lze shrnout, že péče o pacienty se syndromem diabetické nohy je nejen finančně, ale i personálně náročná, jelikož klade velké nároky na multidisciplinární tým starající se o tyto pacienty. Je vhodné pravidelně navazovat spolupráci s dalšími specialisty. Dermatologové obvykle provádí diferenciální diagnostiku a léčbu kožních onemocnění, mykotického postižení dolních končetin a spolupracují na výzkumu v oblasti léčby infekce a hojení ran.

## LITERATURA

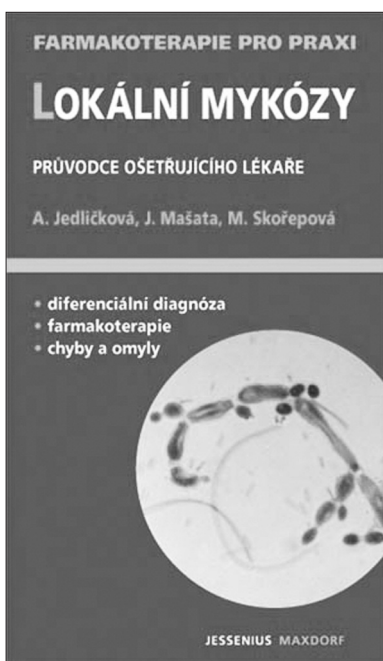
- ARMSTRONG, DG., LAVERY, LA., HARKLESS, LB.. Validation of a diabetic wound classification system. The contribution of depth, infection, and ischemia to risk of amputation. *Diabetes Care*, 1998, 21(5), p. 855-9.
- ARMSTRONG, DG., LIPSKY, BA. Diabetic foot infection: stepwise medical and surgical management. *Int Wound, J*, 2004, 1(2), p. 123-132.
- ARMSTRONG, DG., NGUYEN, HC., LAVERY, LA. et al. Off-loading the diabetic foot wound. *Diabetes Care*, 2001, 24, p. 1019-1022.
- BĚM, R., FEJFAROVÁ, V., JIRKOVSKÁ, A. Terapie syndromu diabetické nohy pomocí řízeného podtlaku. *Praktický lékař*, 2006, 86, p. 268-270.
- BENTLEY, J., BISHAI, P., FOSTER, A. et al. Clinical competence in sharp debridement: an innovative course. *Br J Community Nurs*, 2005, 10(3), p.S6-S13.
- BOWER, AC., ALLMAN, RM. Pathogenesis of the neuropathic joint: neurotraumatic vs. neurovascular. *Radiology*, 1981, 139, p. 349-354.
- CAVANAGH, PR., LIPSKY, BA., BRADBURY, AW. et al. Treatment for diabetic foot ulcers. *Lancet*, 2005, 366, p. 1725-1735.
- EICHENHOLTZ, SN. *Charcot joints*. Springfield, III.: Thomas, 1966.
- FEJFAROVÁ, V., JIRKOVSKÁ, A., PETROV, V. et al. Comparison of microbial findings and resistance to antibiotics between transplant patients, patients on hemodialysis, and other patients with the diabetic foot. *J Diabetes Complications*, 2004, 18(2), p. 108-112.
- HELM, PA., WALKER, SC., PALLIUM, G. Total contact casting in diabetic patients with neuropathic foot ulcerations. *Arch Phys Med Rehabil*, 1984, 65, p. 691-693.
- HUNT, JA. Foot infection in diabetes is rarely due to a single microorganism. *Diabetic Med*, 1992, 9, p. 749-752.
- International Working Group on the The diabetic foot. The diabetic foot Infections. In *International Consensus on the Diabetic*, 1999.
- JIRKOVSKÁ, A. Aktuální problematika syndromu diabetické nohy. In: *Trendy soudobé diabetologie*, Praha, Galén, 1.vydání, 2001, s. 51-87.
- JIRKOVSKÁ, A. *Syndrom diabetické nohy*, 1.vyd. Praha, Maxdorf, 2006.
- JIRKOVSKÁ, A., HOSOVÁ, J., WOSKOVÁ, V. Diagnostika akutní a subakutní Charcotovy osteoarthropatie u diabetiků. *Praktický lékař*, 1998, 12, p. 661-664.
- JUDE, EB., UNSWORTH, PF. Optimal treatment of infected diabetic foot ulcers. *Drugs Aging*, 2004, 21(13), p. 833-850.
- KALKEM, AJ., PIRSCH, JD., HEISEY, D. et al. Foot problems in the diabetic transplant recipient. *Clin. Transplant*, 1996, 10, p. 503-510.
- KLEINVELD, HA., HAK-LEMMERS, HLM., STALENHOF, AFH. et al. Improved measurement of low-density-lipoprotein susceptibility to copper-induced oxidation: application of a short procedure for isolating low-density lipoprotein. *Clin Chem*, 1992, 38, p. 2066-2072.
- LAING, P. Diabetic foot ulcers. *Amer J Surg*, 1997, 167, p. 31S-36S.
- LAVERY, LA., BARANOSKI, S., AYELLO, EA. Options for Off-Loading the Diabetic Foot. *Advances in Skin&Wound Care*, 2004, 17, p. 181-186.
- LAVERY, LA., WALKER, SC., HARKLESS, LB. et al. Infected Puncture Wounds in Diabetic and Nondiabetic Adults. *Diabetes Care*, 1995, 18(12), p. 1588-1591.
- LIPSKY, BA. Evidence-based antibiotic therapy of diabetic foot infections. *FEMS Immunol Med Microbiol*, 1999, 26(3-4), p. 267-276.
- MUMCUOGLU, KY. Clinical applications for maggots in wound care. *Am J Clin Dermatol*, 2001, 2, p. 219-227.
- PIAGESI, A., MACCHIARINI, S., RIZZO, L. An off-the-shelf instant contact casting device for the management of diabetic foot ulcers: a randomized prospective trial versus traditional fiberglass cast. *Diabetes Care*, 2007, 30(3), p. 586-90.
- POSPÍŠILOVÁ, A., FRANČŮ, M. Akutní a chronické rány – etiologie, rozdíly v hojení a léčba. *Čes-slov Derm*, 2008, 83(5), p. 232-244.
- RAJBHANDARI, SM., JENKINS, RC., DAVIES, C. et al. Charcot neuroarthropathy in diabetes mellitus. *Diabetologia*, 2002, 45(8), p. 1085-1096.
- RICH, P. Special patient population: Onychomycosis in the diabetic patient. *J Am Acad Dermatol*, 1996, 35, p. S10-S12.
- SANDERS, LJ., FRYGBERG, RG. Diabetic neuropathic osteoarthropathy: The Charcot foot. In: Frykberg RG (ed).

- The high risk foot in diabetes mellitus.* New York: Churchill Livingstone, 1991, s. 297-338.
29. SINACORE, DR. Acute Charcot arthropathy in patients with diabetes mellitus: healing times by foot location. *J Diabetes Complications*, 1998, 12, p. 287- 293.
  30. SOMMER, TC., LEE, TH. Charcot foot: The diagnostic dilemma. *Am Fam Physician*, 2001, 4(9), p. 1591-1598.
  31. WAGNER, FW. The diabetic foot. *Orthopedics* 1987, 10, p. 163-172.
  32. WHEAT, LJ., ALLEN, SD., HENRY, M. et al. The diabetic foot infections, Bacteriologic Analysis. *Arch Intern Med*, 1986, 146, p. 1935-1940.
  33. YAMAGUCHI, Y., YOSHIDA, S., SUMIKAWA Y. et al.

Rapid healing of intractable diabetic foot ulcers with exposed bones following a novel therapy of exposing bone marrow cells and then grafting epidermal sheets. *BJD*, 2004, 151(5), p. 1019-1028.

Došlo do redakce: 28. 8. 2009

MUDr. Vladimíra Fejfarová, Ph.D.  
Centrum diabetologie, IKEM  
Videňská 1958  
140 21, Praha 4  
E-mail: vlfe@medicon.cz



## LOKÁLNÍ MYKÓZY

### Průvodce ošetřujícího lékaře

Anna Jedličková, Jaromír Mašata, Magdalena Skořepová

Lokální mykózy jsou velmi časté choroby. Trápí velkou část populace, jejich průběh bývá nepříjemný a komplikovaný. Diagnostika a včasná léčba proto významně pozitivně ovlivňují stav nemocného. Autorský kolektiv pod vedením naší přední mikrobioložky dále tvoří dermatoložka a gynekolog. Publikace poskytuje lékaři praktický návod k správné diagnostice i terapeutické strategii.

Vydalo nakladatelství Maxdorf v roce 2008, 176 str., formát: 110 X 190 mm, brož., edice Farmakoterapie pro praxi / sv. 31, cena: 195 Kč, ISBN: 978-80-7345-150-9

Objednávky můžete posílat na adresu: Nakladatelské a tiskové středisko ČLS JEP, Sokolská 31, 120 26 Praha 2, fax: 224 266 226, e-mail: nts@cls.cz. Na objednávce laskavě uveďte i jméno časopisu, v němž jste se o knize dozvěděli.