

## Lichen amyloidosus: klinický případ a nové možnosti terapie

Štukavcová A.

Kožní oddělení, Uherskohradištská nemocnice, a.s.  
Prim. MUDr. Radka Zimolová

### Souhrn

#### Lichen amyloidosus: klinický případ a nové možnosti terapie

Autorka popisuje případ 50leté ženy s několika let trvajícími svědivými drobnými tuhými hyperkeratotickými papulami barvy kůže na extenzorových plochách předloktí, paží, stehen, laterálních stranách hrudníku a hyperpigmentovanými papulami v oblasti bérců. Vzácná kožní diagnóza lichen amyloidosus byla u ní stanovena na základě histopatologického a přímého imunofluorescenčního vyšetření.

Autorka uvádí nové poznatky z oblasti etiopatogeneze, diagnostiky a možností terapie lichen amyloidosus.

*Klíčová slova:* lichen amyloidosus – amyloid – cytokeratin – terapie

### Summary

#### Lichen Amyloidosus: Case Study and New Therapeutic Options

The author presents a case of a 50-year-old woman with a few years lasting pruritic small stiff hyperkeratotic skin-coloured papules on the extensor surface of the forearms, arms, thighs and the lateral sides of the thorax and with hyperpigmented papules on the legs. A rare diagnosis of lichen amyloidosus was established on the base of histopathological examination and direct immunofluorescence. The author presents an update of etiopathogenesis, diagnostics and treatment possibilities of lichen amyloidosus.

*Key words:* lichen amyloidosus – amyloid – cytokeratin – therapy

## ÚVOD

Lichen amyloidosus (LA) patří do skupiny primárně lokalizovaných kožních amyloidóz (PLCA) keratinového původu. LA představuje chronické, svědivé kožní onemocnění s histopatologicky prokazatelnými depozity amyloidu v papilární dermis bez systémového (organového) postižení. Vzhledem k tomu, že se jedná o poměrně vzácné onemocnění, uvádíme případ naší nemocné.

## POPIS PŘÍPADU

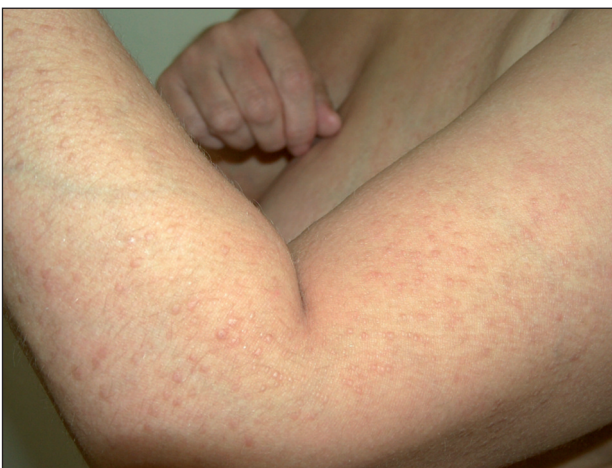Pacientkou byla 50letá žena odeslaná k přijetí na kožní oddělení pro asi čtyři roky trvající intenzivně svědivé

papulózní projevy na extenzorových plochách horních a dolních končetin a laterálních stranách hrudníku.

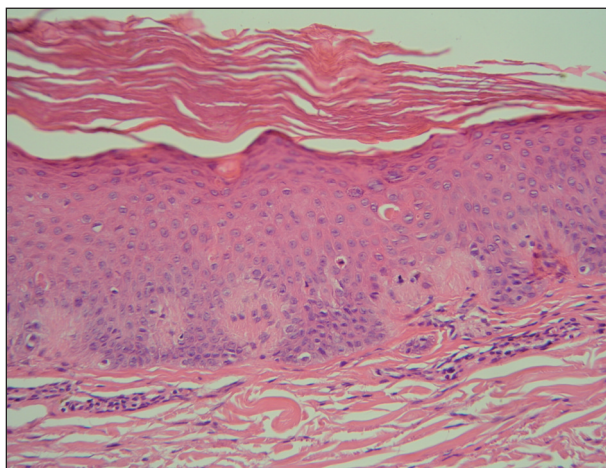
V rodinné anamnéze pacientka udávala u otce i matky úmrtí na infarkt myokardu. V osobní anamnéze prodělala v dětství běžné dětské nemoci, v posledních letech byla opakovaně hospitalizovaná na neurologickém oddělení pro vertebrogenní algický syndrom a prolaps lumbálního intervertebrálního disku. Z operací prodělala roku 1973 porod císařským řezem, roku 1998 rozrušení srůstů po předešlé operaci. Gynekologická anamnéza udávala menopauzu v 50 letech, jeden spontánní porod, jeden porod císařským řezem, toho času bez gynekologických obtíží. Celková medikace zahrnovala užívání analgetika tramadolu 50 mg denně. Pacientka udávala alergie na benzododecin, ampicilin, piroxikam, po kterých se objevil kožní exantém.

Pacientka byla vdaná, nekuřačka, abstinentka a pracovala jako švadlena.

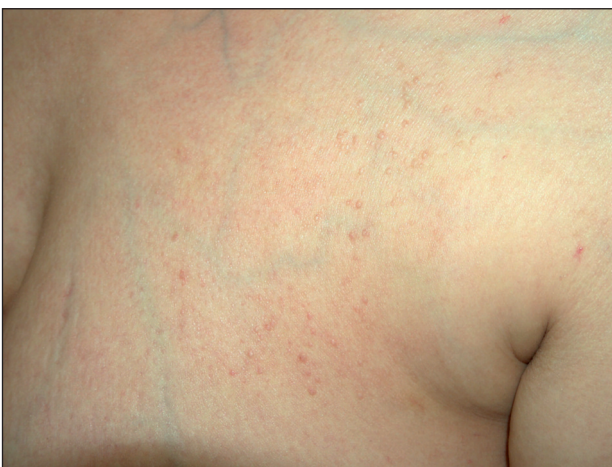První kožní potíže se objevily asi před čtyřmi lety ve



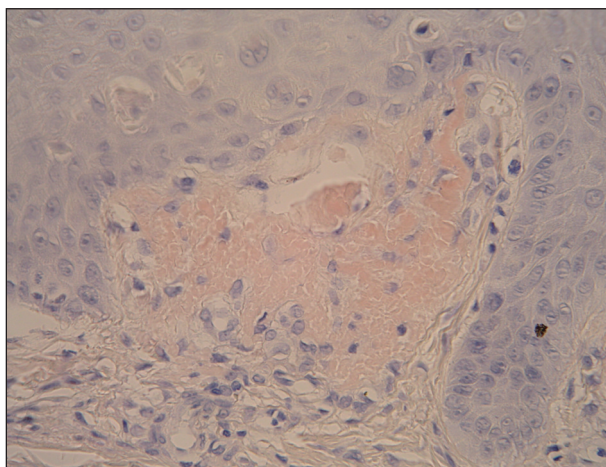
Obr. 1. Lichen amyloidosus – laterální strana levého předloktí a paže.



Obr. 3. Histopatologický obraz LA – hyperkeratóza, hypergranulóza, akantóza, dilatované dermální papily díky shlukům amorfního nefibrilárního materiálu (HE, zvětš.100x).



Obr. 2. Lichen amyloidosus – laterální strana hrudníku.



Obr. 4. Detail dilatované dermální papily s amorfními globulemi přibarvujícími se konžskou červení, apoptotické keratinocyty v epidermis (Kongo červeně, zvětš.400x).

formě intenzivně svědivých drobných papulózních až verukózních ložisek na předloktích, s následným rozsevem na paže a bérce, rezistentní na lokální terapii. Po celkové antibiotické léčbě penicilinem pro fokus v krku došlo přechodně k výraznému zlepšení kožního nálezu. Ambulantně se opakovaně provedlo histologické vyšetření, poprvé se závěrem oploštělá seboroická veruka a podruhé s nepatognomickým nálezem, lichenu neodpovídajícím.

Status localis při přijetí vykazoval mnohočetný výsev drobných, velmi tuhých papul velikosti 1–3 mm barvy kůže na extenzorových plochách předloktí, paží (obr. 1), stehů a laterálních stranách hrudníku (obr. 2), ojediněle s drobnými šupinami na povrchu. Na bérkách dominovaly drobné velmi tuhé hyperpigmentované papuly velikosti 2–3 mm s maximem na mediální straně. Subjektivně pacientka udávala intenzivní pruritus.

Vzhledem k lokálnímu nálezu byla provedena probatorní kožní excize z ložiska na levé paži s histologickým nálezem popisujícím v krátkém úseku hyperkeratózu,

akantózu, papilomatózu a v dermálních papilách množství amorphních eozinofilních globulí přibarvujících se konžskou červení (obr. 3, 4). Kolem cév byly zachyceny malé infiltráty z lymfocytů a nemnoho melanofágů. Vzorek byl podroben i přímému imunofluorescenčnímu vyšetření: v místě morfy (papuly) byl nalezen masivní shluk globulární pozitivita IgA v horním koriu, globulární pozitivita IgG tamtéž, nesouvislá lineární pozitivita IgM, C3 a fibrinogenu na bazální membráně epidermis. Nález odpovídal diagnóze lichen amyloidosus.

V laboratorních vyšetřeních byla zjištěna zvýšená sedimentace FW 19/36, hypercholesterolemie 5,94 mmol/l. Ostatní laboratorní výsledky byly v normě. Ze stěru z krku byl vykultivován *Streptococcus agalactiae*. Stomatologické vyšetření odhalilo neléčený kariézní chrup.

Pro opakovaně zachycené elevované hodnoty krevního tlaku (TK) během hospitalizace byla internistou zavedena antihypertenzní terapie zahrnující trandolapril 2 mg denně a metipamid 2,5 mg denně s úpravou hodnot TK. Rentge-

nové vyšetření srdce a plic ani dynamická scintigrafie ledvin nevykazovaly patologický nález.

Při dvoutýdenní lokální terapii kortikosteroidy (dexamethason, betamethason) nedošlo k významnějšímu oploštění papul. Subjektivně pacientka udávala zmírnění pruritu. Na plánované další kožní kontroly se pacientka již nedostavila.

## DISKUSE

Lichen amyloidosus (LA) je vzácné perzistující kožní onemocnění provázené silným pruritem. Patří mezi nejčastější formu PLCA keratinového původu bez systémového (orgánového) postižení. Onemocnění se vyskytuje sporadicky převážně u dospělých, bez predilekce pohlaví (4). Částečně se předpokládá i genetická predispozice (11, 16). Zvýšená incidence je uváděna v jihovýchodní Asii (etnickí Číňané ve věku 40–60 let) a Jižní Americe (11).

Etiologie zůstává dosud neobjasněna. V patogenezi hraje roli původ amyloidu (12). U LA je amyloid epidermálního keratinocytového původu, vzniklý cestou filamentózní degenerace keratinu. Fokálně zaniklé apoptotické keratinocyty jsou v nekrotickém stavu vyloučeny přes bazální membránu do papilárního koría, kde dochází k přeměně cytokeratinových filament na fibrilární struktury amyloidu (1, 7, 12). V normální kůži jsou degenerované keratinocyty, vyloučené do papilární dermis, fagocytovány makrofágy, ale u LA je tento odstraňující mechanismus nedostatečně účinný. To vede k perzistenci amyloidové substance v papilární vrstvě dermis. Z rozpadlých keratinocytů je fagocytován pouze melanin s histologickým obrazem inkontinence pigmentu. Při zániku keratinocytů hraje velkou roli apoptóza, která je pravděpodobně iniciována mechanickými podněty typu tření nebo chronického škrábání, UV zářením, virovou infekcí, endokrinologickým onemocněním nebo chorobami pojivové tkáně (1). Chronické škrábání způsobující zánik keratinocytů (17) často předchází vzniku kožních lézí, a proto se předpokládá jeho rozhodující vliv při rozvinutí obrazu LA a možná souvislost s dalšími asociovanými kožními diagnózami (atopická dermatitida, chronická urtikárie, lichen planus). Apoptotické keratinocyty jsou u LA přítomny ve stratum basale a spinosum na rozdíl od normální epidermis, kde řízená buněčná smrt probíhá ve stratum granulosum (1).

Klinicky se LA projevuje svědivými mnohočetnými drobnými (2–3 mm) hyperkeratotickými tuhými papulami růžovošedé až hnědočervené barvy s lichenoidním leskem, nejčastěji postihující extenzorové plochy bérců. Méně časté lokalizace jsou extenzorové plochy paží, předloktí, stehen, hrudníku, břicha a horní části zad. Hustě uspořádané papuly mohou někdy splývat do ložisek nebo vzácně generalizovat (15). Mezi vzácné formy řadíme i bulózní lichen amyloidosus s amyloidovými depozity v papilární dermis a současnou přítomností intraepidermálních

a subepidermálních puchýřů (10). Bifázická amyloidóza představuje kombinaci LA a makulózní amyloidózy (MA) u stejného pacienta. Byla popsána asociace LA s atopickou dermatitidou (3), chronickou urtikárií (18), lichen planus (12), mycosis fungoides, Kimurovou chorobou (angiolymfoidní hyperplazie s eozinofilií) (14) či s mnohočetnou endokrinní neoplazií typu 2A (MEN2A) (16).

Histopatologicky nacházíme v papilární dermis amyloidová depozita, epidermální změny typu hyperkeratózy, nepravidelné akantózy, papilomatózy. V okolí depozit je nepatrný zánětlivý infiltrát. Histopatologická diferenciální diagnostika zahrnuje lichen simplex chronicus, prurigo nodularis, lipoidní proteinózu (8). Klinicky odlišujeme lichen planus hypertrophicus (verrucosus), lichen simplex chronicus, verrucae vulgares.

Přímá imunofluorescence vykazuje fluorescenci IgM, C3 a IgA v zóně bazální membrány podél depozit v papilární dermis.

Imunohistochemicky je v depozitech amyloidu prokázována imunoreaktivita s monoklonálními anticytokeratinovými protilátkami, což opět potvrzuje epidermální původ amyloidu. Cytokeratiny patří do rodiny intermediárních filament vyskytujících se v cytoplasmě epitelových buněk. Cytokeratinová filamenta jsou tvořena heterogenní skupinou polypeptidů a jsou děleny do dvou subtypů, typ I – kyselé CK (CK9-20) a typ II – zásadité CK (CK1-8). V amyloidových depozitech byly prokázány pouze cytokeratiny zásaditého typu (typ II) a užitečnost CK-5 v diagnostice LA a MA (1).

Kauzální terapie dosud není známá. Kortikosteroidy se používají v zevní či intralezionální aplikaci pravděpodobně nejčastěji, avšak údaje o jejich úspěšnosti se v literatuře liší (5, 7, 9, 13). Při lokální aplikaci dimetylsulfoxidu (DMSO) ve formě 50% vodného roztoku ve skupině deseti pacientů došlo k rapidnímu ústupu pruritu již během prvního týdne terapie (2). Klinicky zřetelné zlepšení oploštěním papul bylo zřejmé později, během 11 týdnů, jako výsledek zamezení pruritu a škrábání. Histologicky však přetrvávala amyloidová depozita i po léčbě. Následně byly popsány relapsy svědění s tvorbou papul. Izraelští autoři interpretují u muže s LA pozitivní odezvu na hydrokoloidní krytí Granuflex (7). Okluze tímto krytím po dobu 1–2 týdnů působí preventivně a terapeuticky tím, že mechanicky zamezuje škrábání krytých oblastí. Během šesti týdnů od počátku aplikace dochází k významnému oploštění papul a zmírnění pruritu. Léčba byla hodnocena jako kosmeticky přijatelná, nicméně s relapsy po jejím přerušení. Dalšími lokálně používanými látkami jsou takrolimus (5), kalcipotriol (13), retinoidy a emoliencia (7). Při několikaměsíční fototerapii úzkopásmovým UV-B spektrem bylo zaznamenáno významné zmírnění pruritu a vymizení projevů LA s výslednými pozánětlivými pigmentacemi (11). Němečtí autoři ve svém článku vyzdvihují dlouhotrvající (8měsíční) efekt kombinace koupelové PUVA fototerapie s acitretinem bez relapsu (5). Pacienti podstoupili 20minutovou koupel o teplotě vody 37 °C obsahující 0,5 mg 8-methoxypsoralenu v litru roztoku

následovanou ozářením v UVA kabině, a to 3–4x týdně. Současně užívali acitretin v iniciální dávce 0,5 mg/kg/den. Kombinovaná léčba trvala tři až sedm měsíců. Samotná léčba retinoidy (acitretin, etretinát) je u LA popisovaná jako úspěšná (9). Acitretin patří do druhé generace aromatických retinoidů (derivátů vitamínu A) používaných nejčastěji pro choroby s poruchou keratinizace (např. psoriasis vulgaris), kde ovlivňuje proliferaci a diferenciaci epitelu. Iniciální dávka 0,5 mg/kg/den je postupně redukována na dávku udržovací, s délkou léčby pohybující se v rozmezí několika měsíců. Léčba je většinou dobře tolerovaná s minimálním výskytem nežádoucích účinků typu suchosti očí, praskání rtů a prořídnutí vlasů. Během léčby jsou nutné pravidelné laboratorní kontroly. U žen ve fertilním věku je současně podávána hormonální antikoncepce, která pokračuje ještě dva roky po skončení léčby. U LA byl při tří- až sedmiměsíční léčbě acitretinem pozorován ústup pruritu a oploštění papul (9). Remise trvala dva až tři roky. Z imunopresiv se při léčbě LA užívá cyklosporin A (3, 5) a cyklofosfamid, který se u této diagnózy používá též v kombinaci s dexamethasonem formou pulzní terapie (DCP). Ta představuje intravenózní infuzi 100 mg dexamethasonu v 500 ml 5% glukózy aplikovanou 3 dny po sobě. První den léčby je přidán cyklofosfamid v dávce 500 mg a následně je podáváno denně 50 mg cyklofosfamidu do dalšího sezení (6). DCP terapie proběhla v 9 sezeních opakujících se jednou měsíčně. Relaps nebyl zaznamenán během následujících 30 měsíců. V celkové terapii se s malým efektem používají i antihistaminika (7), podle některých pramenů jsou účinnější sedativní antihistaminika. Kryoterapie (7), dermabraze (5, 13) a laser [585 nm pulzní barvivový laser (13), CO<sub>2</sub> laser] patří mezi korektivně dermatologické metody používané v léčbě LA.

## ZÁVĚR

Lichen amyloidosis je relativně vzácné, sporadicky se vyskytující onemocnění dospělých, patří mezi nejčastější formu primárně lokalizované kožní amyloidózy, vycházející z keratinu, bez systémového postižení. Klinický obraz u LA je dosti charakteristický, ale definitivní diagnózu je možno stanovit až na základě histopatologického vyšetření. Rozšířené metody diagnostiky LA zahrnují přímou imunofluorescenci, imunohistochemické vyšetření s pozitivní reaktivitou monoklonální anticytokeratinové protilátky CK-5. Kauzální terapie dosud není známa a používané terapeutické možnosti stále nejsou uspokojivé.

### Poděkování

Autorka děkuje doc. MUDr. Lumírovi Pockovi, CSc., za laskavé zaslání histopatologických obrázků a jejich popis.

## LITERATURA

1. APAYDIN, R., GÜRBÜZ, Y., BAYRAMGÜRLER, D. et al. Cytokeratin expression in lichen amyloidosis and macular amyloidosis. *JEADV*, 2004, 18, p. 305-309.
2. BAYAZIT, O., BAYKAL, C., KAVAK, A. Lokale DMSO-Behandlung der makulösen und papulösen Amyloidose. *Hautarzt*, 1997, 48, p. 31-37.
3. BEHR, F., LEVINE, N., BANGERT, J. et al. Lichen amyloidosis associated with atopic dermatitis. *Arch Dermatol*, 2001, 137, p. 553-555.
4. BRAUN-FALCO, O., PLEWIG, G., WOLFF, HH. *Lichen amyloidosis*. In: *Dermatológia a venerológia*. Martin: Osveťa, 2001, s. 1058.
5. GRIMMER, J., WEISS, T., WEBER, L. et al. Successful treatment of lichen amyloidosis with combined bath PUVA photochemotherapy and oral acitretin. *Clin Exp Derm*, 2006, 32, p. 39-42.
6. GUPTA, R., GUPTA, S. Dexamethasone cyclophosphamide pulse therapy in lichen amyloidosis: a case report. *J Dermatolog Treat*, 2007, 18(4), p. 249-251.
7. HALLEL-HALEVY, D., FINKELSTEIN, E. et al. Lichen amyloidosis treated by hydrocolloid dressings. *JEADV*, 2004, 18, p. 691-692.
8. HU, S., KUO, T., HONG, H. Lipoid proteinosis: report of a possible localized form on both hands and wrists. *Int J Dermatol*, 2005, 44, p. 408-410.
9. KOJANOVÁ, M., BÄUMELTOVÁ, I., ŠTORK, J. Lichen amyloidosis: příznivý účinek acitretinu. *Čes-slov Derm*, 2003, 78(6), s. 239-243.
10. KURODA, K., MIZOGUCHI, M. Lichen amyloidosis with subepidermal blister formation. *Eur J Dermatol*, 2004, 14(4), p. 262-263.
11. PARSI, K., KOSSARD, S. Thermosensitive lichen amyloidosis. *Int J Dermatol*, 2004, 43, p. 925-928.
12. POCK, L. Kožní amyloidózy. *Čes-slov Derm*, 2007, 82(5), s. 245-253.
13. SAWAMORA, D., MATSUMURA-SATO, KC., SHIBAKI, A., et al. A case of lichen amyloidosis treated with pulse dye laser. *JEADV*, 2005, 19, p. 255-269.
14. SHANKAR, S., RUSELL-JONES, R. Co-existence of lichen amyloidosis and angiolymphoid hyperplasia with eosinophilia. *Clin Exp Dermatol*, 2004, 29(4), p. 363-365.
15. TURSEN, U., KAYA, TI., DUSMEZ, D., IKIZOGLU, G. Case of generalized lichen amyloidosis. *Int J Dermatol*, 2003, 42(8), p. 649-651.
16. VERGA, U., FUGAZZOLA, L., CAMBIAGHI, S. et al. Frequent association between MEN 2A and cutaneous lichen amyloidosis. *Clin Endocrinol*, 2003, 59, p. 156-161.
17. WEYERS, W., WEYERS, I., BONCZKOWITZ, M. et al. Lichen amyloidosis: a consequence of scratching. *J Am Acad Dermatol*, 1997, 37, p. 923-928.
18. YALCIN, B., ARTUZ, F. et al. Generalized lichen amyloidosis associated with chronic urtikaria. *Dermatology*, 2007, 207(2), p. 203-204.

Došlo do redakce: 9.4.2009

MUDr. Alena Štukavcová  
Kožní oddělení Uherskohradištská nemocnice, a.s.  
J. E. Purkyně 365  
686 68 Uherské Hradiště  
E-mail: stukavcova@centrum.cz