

Segmentální neurofibromatóza

Jedličková, H.¹, Feit, J.²

¹I. dermatovenerologická klinika, FN U sv.Anny v Brně a LF MU
přednosta doc. MUDr. Vladimír Vašků, CSc.

²Patologický ústav, FN Brno, LF MU
přednosta doc. MUDr. Josef Feit. CSc.

Souhrn

Segmentální neurofibromatóza

Segmentální neurofibromatóza je vzácnou formou neurofibromatózy, která je limitována na jeden nebo více okrsků těla. Je způsobena postzygotickou mutací v genu pro neurofibromatózu I. typu, která vede k somatickému mozaicismu. Popsán je případ mladé ženy se segmentální neurofibromatózou trupu a hypodontií.

Klíčová slova: neurofibromatóza – segmentální forma

Summary

Segmental Neurofibromatosis

Segmental neurofibromatosis is a rare variant of neurofibromatosis limited to one or several body areas. It is caused by postzygotic mutation in the neurofibromatosis I gene, resulting in somatic mosaicism. A case of a young woman with segmental neurofibromatosis on the trunk and hypodontia is described.

Key words: neurofibromatosis – segmental variant

ÚVOD

Von Recklinghausenova neurofibromatóza patří mezi nejčastější fakomatózy s incidencí asi 1: 4000. Onemocnění je autosomálně dominantně dědičné, ovšem asi v 50 % případů se jedná o novou mutaci. Základními typy jsou neurofibromatóza 1 (NF 1) a neurofibromatóza 2 (NF 2), s dalšími subtypy. Rozdělení neurofibromátóz do subtypů se stále vyvíjí, uznávaná je klasifikace Viskochila a Careye (tab. 1) (9) a Rotha (3).

NF 1 je onemocnění s kožními, neurologickými a ortopedickými projevy, které je způsobeno bodovou mutací, delecí nebo mozaicismem genu NF1 na 17. chromosomu, který kóduje protein neurofibromin. Neurofibromin má tumor supresivní funkci. Jeho chybění nebo porucha funkce vedou ke zvýšené tvorbě tumorů z pojivové a nervové tkáně. Zatímco v dětství se objevují pigmentové změny a solitární plexiformní neurofibromy, v adolescenci se začínají objevovat neurofibromy v proměnlivém počtu desítek až stovek tumorů. Kožní

neurofibromy jsou hamartomy vznikající z obalů periferních nervů, v buněčné nádorové populaci nacházíme fibroblasty a Schwannovy buňky (tab. 2).

NF 2 má především příznaky neurologické a oční s minimem kožních změn. Častý je výskyt tumorů, především schwannomů, ependymomů a meningeomů. Gen NF 2 je situován na 22. chromosomu a kóduje protein merlin, který má také tumor supresivní funkci.

Tab.1. Klasifikace neurofibromátóz (Viskochil a Carey 1994)

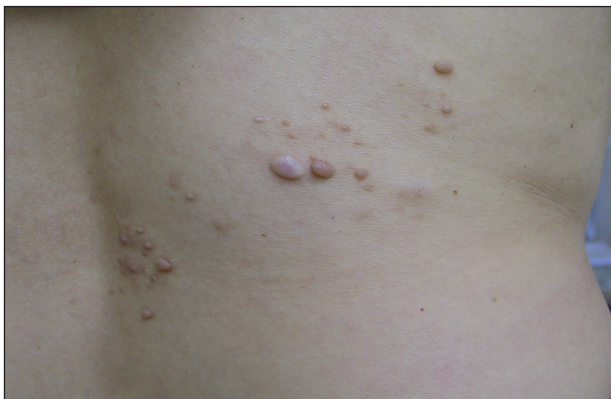1.	Neurofibromatóza 1, NF 1
2.	Neurofibromatóza 2, NF 2
3.	<i>Alternativní formy NF 1 nebo NF 2 (inkompletní či atypické projevy):</i> Smíšený typ Lokalizovaná NF (segmentální, gastrointestinální, spinální, mnohočetné skvrny café au lait Schwannomatóza
4.	<i>Onemocnění s dalšími příznaky:</i> Noonanův syndrom Watsonův syndrom

Tab. 2. Diagnostická kritéria NF 1

	Pro diagnózu stačí 2 kritéria
1.	6 a více skvrn café au lait: > 0,5 cm adolescenti > 1,5 cm dospělí
2.	1–2 neurofibromy nebo 1 plexiformní neurofibrom
3.	Pigmentové makuly v axilách nebo tříselech
4.	Gliom optického nervu
5.	Lischovy hamartomy duhovky
6.	Typická kostní deformita: Sfenoidální dysplázie Ztenčení kortikalis dlouhých kostí +/- pseudoartróza
7.	Přímý příbuzný (rodič, sourozenec, potomek) splňující kritéria NF 1

POPIS PŘÍPADU

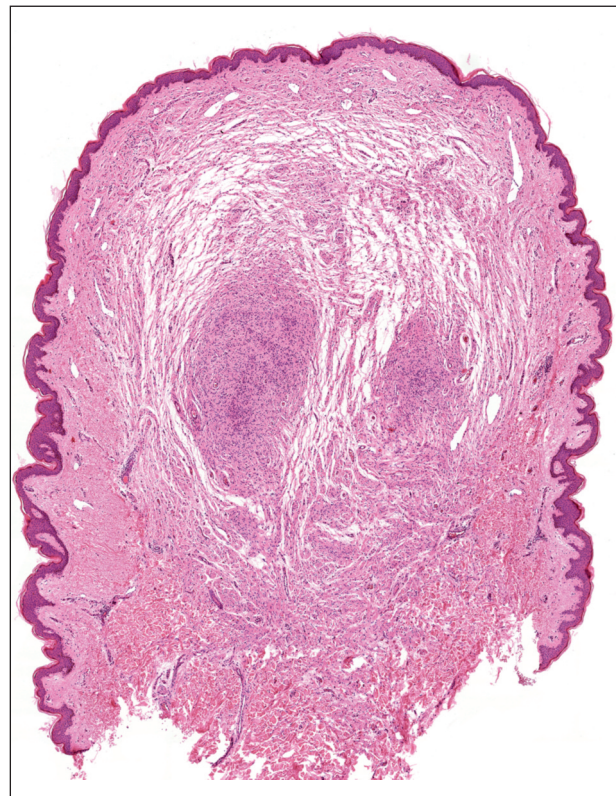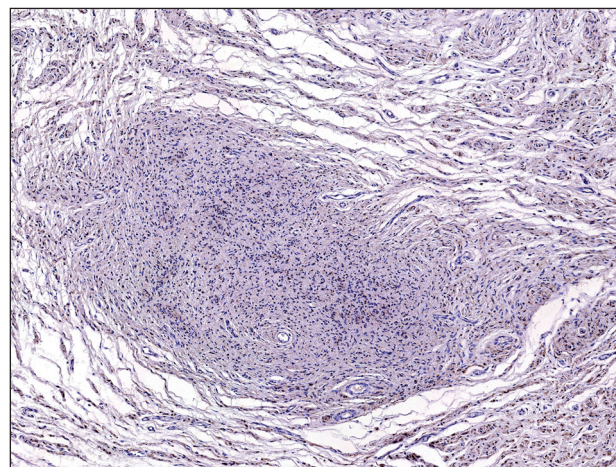
Třicetiletá žena se dostavila na I. dermatovenerologickou kliniku FN U sv. Anny v Brně k vyšetření projevů v pravé bederní krajině. Před pěti lety si nechala odstranit v této lokalizaci hnědou papulu, která byla histologicky vyšetřena s nálezem verukózního névu, pravděpodobně se již tehdy jednalo o neurofibrom. V průběhu několika let se v okolí jizvy objevilo několik měkkých světle hnědých papul, v původní jizvě byla palpovatelná anetodermie (obr 1.)

**Obr. 1. Segmentální neurofibromatóza, bederní krajina.**

Pacientka byla zdravá, udala pouze alergii na prach a roztoče. Fyzikální vyšetření bylo zcela v normě až na vrozenou poruchu dentice – chybění horních vnějších řezáků a jednoho vnitřního řezáku dole. Hypodontii zdělila po otci, který byl jinak zdrav.

Histologický nález u několika uzlíků prokázal neurofibromy (obr. 2, 3).

Klinický nález odpovídal segmentální neurofibromatóze, proto bylo doplněno komplexní kožní, neurologické, otorinolaryngologické a oční vyšetření, které neprokázalo patologické změny. Větší neurofibromy byly odstraněny excizí s hojením atrofickou jizvou. Vzhledem k absenci obtíží pacientka nebyla dále vyšetřována. V rodině paci-

**Obr. 2. Neurofibrom, hematoxylin-eozin, původní zvětšení 20x.****Obr. 3. Neurofibrom, S-100 protein, původní zvětšení 40x.**

entky se neurofibromatóza nevyskytla, klinické vyšetření dvou dětí v batolecím věku bylo také zcela v normě. Pacientka byla poučena o možných projevech choroby a zůstává v dispenzární péči.

DISKUSE

Segmentální neurofibromatóza je vzácnou formou neurofibromatózy, která je limitována zpravidla na jeden segment, tj. dermatom na trupu, končetinách i obličeji, může se objevit i bilaterálně nebo ve více segmentech. Je způso-

beny postzygotickou mutací v genu pro neurofibromatózu I. typu, která vede ke somatickému mozaicismu (7, 6). Ve světové literatuře je popsáno asi 150 případů (2), v české literatuře se objevilo jedno sdělení popisující segmentální neurofibromatózu u mladého muže (5).

Nejčastěji se jedná o neurofibromy v cervikální, hrudní, sakrální a lumbální lokalizaci. Klinický obraz onemocnění se vyvíjí s věkem, v dětství se objevují pigmentové změny a plexiformní neurofibromy, v dospělosti neurofibromy (8).

Náš případ odpovídá subtypu s postižením jednoho segmentu v typické oblasti trupu. U pacientky nebyly nalezeny další známky asociované s NF. Zajímavá je ageneze horních laterálních řezáků a jednoho dolního řezáku. Ačkoliv poruchy dentice nebývají asociovány s NF, práce Friedricha poruchy dentice u NF 1, včetně ageneze řezáků, popisuje (1). Hypodontie, tj. chybění 1 až 6 zubů z trvalé dentice, je častým nálezem v normální populaci, absence laterálních řezáků patří k nejčastějším. Vývoj zubů může být ovlivněn jak genetickými, tak environmentálními faktory, nicméně většina případů je geneticky podmíněna. Hypodontie bývá popisována u vzácných ektodermálních dysplázií. U naší pacientky se může jednat o náhodnou souvislost, nicméně vzhledem k dříve popsané asociaci s NF není bez zajímavosti.

U limitovaného postižení je důležitá pravděpodobnost rozvoje systémového onemocnění. Ta se jeví u segmentální formy neurofibromatózy jako velmi nízká, ačkoliv symptomy NF se mohou plně rozvinout až v dospělosti. Také pokud se mozaiková mutace projeví dostatečně časně, klinický obraz se nemusí lišit od generalizované neurofibromatózy (4). Přenos onemocnění na potomky také není zcela vyloučen. V případě gonadální mozaiky by potomek mohl být postižen i systémovou formou onemocnění. Riziko přenosu koreluje s rozsahem klinického postižení.

Segmentální varianta je tak vzácnou, nicméně důležitou jednotkou, na kterou je nutno pomyslet u inkompletních známek NF.

LITERATURA

1. FRIEDRICH, RE., GIESE, M., SCHMELZLE, R., MAUTNER, V-F., SCHEUER, HA. Jaw malformations plus displacement and numerical aberrations of teeth in neurofibromatosis type 1: a descriptive analysis of 48 patients based on panoramic radiographs and oral findings. *J Craniomaxillofac Surg*, 2003, 31 (1), p.1-9.
2. KUMAR, S., KUMAR, RP. Multi-segmental neurofibromatosis. *Indian J Dermatol Venereol Leprol*, 2004, 70, p. 361-363.
3. ROTH, RR., MARTINES, R., JAMES, WD. Segmental neurofibromatosis. *Arch Dermatol*, 1987;123(7), p.917-920.
4. RUGGIERI, M., HUSON, S. The clinical and diagnostic implications mosaicism in the neurofibromatoses. *Neurology*, 2001, 56, p. 1433-1443.
5. SEEMANOVÁ, E. Segmentální neurofibromatóza (von Recklinghausenova choroba). *Čes.-slov. Pediat*, 2006, 61, 2, s. 712-714.
6. SCHULTZ, ES., KAUFMANN, D., TINSCHERT, S., SCHELL, H., DRIESCH, P., SCHULER, G. Segmental neurofibromatosis. *Dermatology*, 2002, 204, p. 296-297.
7. TINSCHERT, S., NAUMANN, I., STEGMANN, E., BUSKE, A., KAUFMANN, D., THIEL, G., JENNE, DE. Segmental neurofibromatosis is caused by somatic mutation of the neurofibromatosis type 1 (NF 1) gene. *Eur J Human Genetics*, 2000, 8, p. 455-459.
8. VIKTOR, FC. Segmental neurofibromatosis. *Dermatology Online Journal*, 11, (4),20.
9. VISKOCHIL, D., CAREY, JC. Alternate and related forms of the neurofibromatoses. In: Huson, SM & Hughes, RAC, eds. *The Neurofibromatoses: A Pathogenic and Clinical Overview 19:University Press, Cambridge, UK. 1994, p. 445-474.*

Došlo do redakce: 19. 1. 2009

MUDr. Hana Jedličková, Ph.D.

I. dermatovenerologická klinika FN u sv. Anny
v Brně a LF MU
Pekařská 53
656 91 Brno
E-mail: hana.jedlickova@fnusa.cz