

Onychomykózy vyvolané *Onychocola canadensis* v Slovenskej republike

Volleková, A.^{1,2}, Ólvédyová, J.³, Špačinská, T.⁴, Lisalová, M.²

¹Katedra dermatovenerológie FZŠŠ SZU, Bratislava
vedúca katedry doc. MUDr. K. Kolibášová, PhD, mim.prof.

²Mykologické oddelenie HPL s.r.o., Bratislava
riaditeľ HPL s.r.o. MUDr. J. Hanzen

³Neštatná dermatovenerologická ambulancia, Malacky

⁴Neštatná dermatovenerologická ambulancia, Bratislava

Súhrn

Onychomykózy vyvolané *Onychocola canadensis* v Slovenskej republike

V r. 2007–8 sme z nechtov nôh piatich pacientov (4 ženy, 1 muž) vo veku 44 až 61 rokov izolovali pomaly rastúcu mikromycétu *Onychocola canadensis* Sigler 1990. Rast početných kolónií (väčšinou v čistej kultúre), opakovaná izolácia huby od pacienta napriek 2-mesačnej liečbe, tiež mikroskopicky tenšie hýfy a početné hyalínne až hnedasté, oválne-súdkovité arthroconidia v nechtach potvrdili uvedený druh ako pôvodcu onychomykóz. U prvej sledovanej pacientky s parciálnou distolaterálnou formou bola úspešná 3-mesačná liečba, u ďalšieho pacienta s rozsiahlym postihnutím nechtov 4-mesačná terapia terbinafinom p.o. 250 mg/deň kombinovaná s dlhodobou aplikáciou topického antímykotika (ciklopiroxolamin sol.). Ide o prvé dokumentované prípady zriedkavej onychomykózy spôsobenej *O. canadensis*, zaznačené v Slovenskej republike.

Kľúčové slová: onychomykóza – *Onychocola canadensis* – terbinafin – ciklopiroxolamin

Summary

Onychomycoses Caused by *Onychocola canadensis* in the Slovak Republic

In the years 2007 and 2008 we identified *Onychocola canadensis*, the slow-growing micromyceta, from the toenails of five (4 females, 1 male) patients of age from 44 to 61 years. Numerous fungal colonies (mostly in pure culture), repeated isolation of the same fungus from one patient despite of therapy for 2 months, microscopically thinner hyphae and a lot of hyaline to brownish oval-barrel shaped arthroconidia found in nail samples confirmed the mentioned species as a causative agent of onychomycoses. In the first patient with partial distolateral type of onychomycosis the terbinafine administration for 3 months and in the second one, with extensive nail involvement, therapy with terbinafine in dose of 250 mg a day for 4 months in combination with long term application of topical antifungal solution (ciclopiroxolamine) was successful. These are the first documented cases of rare *O. canadensis* onychomycosis seen in the Slovak republic.

Key words: onychomycosis – *Onychocola canadensis* – terbinafine – ciclopiroxolamine

ÚVOD

V posledných desaťročiach sa popri dermatofytoch (z nich dominuje *Trichophyton (T.) rubrum*) pri vzniku onychomykóz vo zvýšenej miere podieľajú rôzne vláknité „non-dermatofyty“. Ich nález je významný najmä z dôvodu možnej rezistencie izolátov voči niektorým anti-

mykotikám, používaným pri liečbe. Spomedzi desiatok druhov hyalinných a tmavopigmentovaných húb z rôznych taxonomických skupín v našej oblasti prevládajú aspergily, *Scopulariopsis* a fuzáriá. Spektrum pôvodcov onychomykóz sa stále rozširuje: príkladom toho je i *Onychocola canadensis*, mikromycéta, ktorú ako nového vyvolávateľa v r. 1990 zaznačili v Kanade (6, 12, 13). Od r. 1997 boli publikované prípady infekcií nechtov nôh (zriedkavo

i medziprstia, plosiek, dlaní) aj vo viacerých krajinách Európy – vo Francúzsku, Veľkej Británii, v Španielsku, Taliansku, Belgicku, Turecku (1–5,9–11,14,16,17).

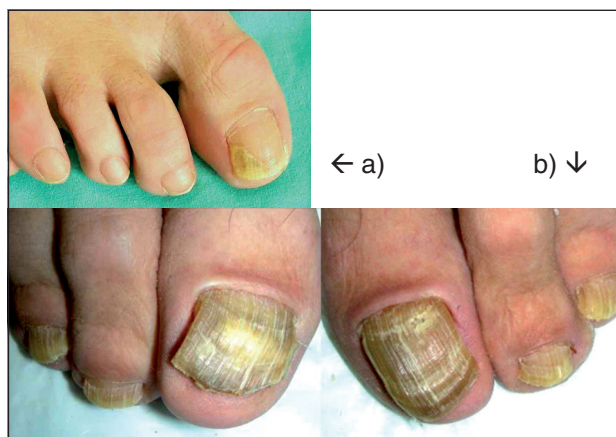V r. 2007 sa podarilo dokumentovať prvé dva prípady onychomykóz spôsobené *O. canadensis* v Slovenskej republike (predkladáme ich v tomto príspevku). V r. 2008 sme zaznačili podobné mykózy nechtov u ďalších troch žien.

KAZUISTIKY

Pacientka č. 1: 47 r. žena, inžinierka, vykonáva prevažne administratívnu prácu. Býva na vidieku (juhozápadné Slovensko), v rodinnom dome so záhradou, kde rada pracuje a relaxuje. V zahraničí v posledných rokoch nebola. Pacientka je v dobrom zdravotnom stave. Od r. 1998 sa liečila pre acne papulopustulosa partim nodularis: pri užívaní tbl. Diane 35 v r. 2000 prekonala trombózu žíl na pravej dolnej končatine, prechodne brala Detralex tbl. V r. 2004 terapia Roaccutan tbl., odvtedy neužíva pravidelne nijaké lieky.

Na jeseň 2006 si pacientka všimla farebnú škvrnu na nechte palca pravej nohy, ktorá sa cez zimné mesiace mierne zväčšila. Na úraz prstov alebo nechtov (napr. zakopnutie, tlak) v období pred vznikom lézie „si nespomína“ a zmeny na nechtoch nepozorovala u nikoho v rodine. Neliečila sa, nepoužívala nijaké dezinfekčné prípravky. V marci 2007 navštívila dermatológa: nechtová platnička palca pravej nohy bola celistvá, ale disto-laterálne (tvar trojuholníka) okrovo-žlto zafarbená, mierne zhrubnutá, s drobnou subungválnou keratínovou masou a s onycholýzou takmer do 1/3 platničky (obr. 1a). Ostatné nechty a koža tela (okrem jaziev po akné na hrudníku) bez patologického nálezu. Vzorku nechta sme mykologicky vyšetrili pred liečbou, a o 3 mesiace neskôr, po liečbe.

Pacient č. 2: 54-ročný muž, v celkovo dobrom zdravotnom stave, bez porúch periférnej cirkulácie, neužíva pra-



Obr. 1. *O. canadensis* - onychomykóza, a) pacientka č. 1, palec pravej nohy, distolaterálna bielo-žltá lézia, b) pacient č. 2, nechty nôh, distálna-totálna forma (foto J.Ö. a T.Š.).

videlne nijaké lieky. V mladosti mal omrznuté nohy. Býva v mestskom byte na juhozápade Slovenska, vykonáva administratívnu prácu. Je vášnivým rybárom, sám si hľadá (v zemine, v tlejúcom lístí) a pripravuje návnadu na ryby, často nosí gumovú rybársku obuv. Od mladosti pozoroval zmeny na nechtoch nôh, ale neliečil sa („podobné“ nechty mal údajne aj jeho otec, domnieval sa, že ich „zdedil“). Pred niekoľkými mesiacmi začali zmeny aj na nechtoch rúk, preto navštívil dermatológa. Pri vyšetrení v decembri 2007 mal pacient všetky nechty na oboch nohách výrazne zhrubnuté, nadvihnuté keratínovými masami, odlúčené od lôžka, bielo-žlto, až sivasto zafarbené vrátane lunuly, periungválne prítomný mierny opuch a zápal (obr. 1b). Nechty oboch rúk suché, matné, pozdĺžne ryhované, niektoré v distálnej časti rozštiepené, s belavo-žltými pruhmi a miernymi subungválnymi keratózami do 2/3 platničky. Medziprstia, plosky nôh, dlane, i koža na ostatnej časti tela boli klinicky normálne. Diagnostický záver: susp. onychomycosis pedum et manuum I. utrų., vzorky nechtov nôh a rúk boli zaslané na mykologické vyšetrenie pred liečbou a opakovane o 2 mesiace, počas liečby.

Pacientka č. 3: 52 r. žena, nechty nôh vyšetrené v apríli 2008, kontrolný odber po liečbe v septembri 2008, iné údaje nemáme.

Pacientka č. 4: 61 r. žena, susp. onychomykóza palcov na nohách, vyšetrená apríl 2008, kontrolný odber nerobný, iné údaje nemáme.

Pacientka č. 5: 44 r. žena, nechty nôh vyšetrené v októbri 2008, kontrolný odber nebol vykonaný, iné údaje sa nepodarilo získať.

Pacientky pochádzali z rôznych častí Slovenska.

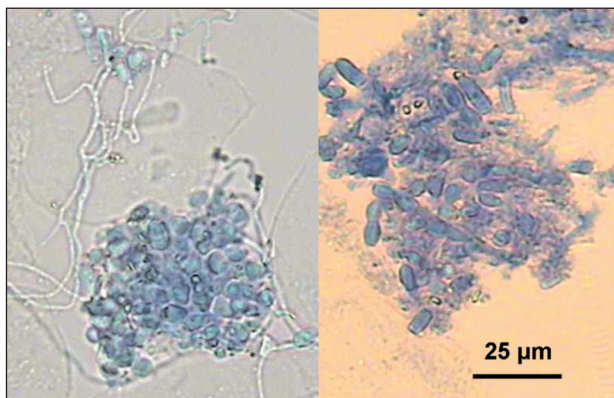
MYKOLOGICKÉ VYŠETRENIE

Vzorky nechtovej drviny všetkých pacientov sme rutinne vyšetrili mikroskopicky (v preparátoch macerovaných 20% KOH s Parker black ink) a kultivačne (vzorky inokulované na šikmý Sabouraudov agar MERCK s 0,01 % chloramfenikolu „SAB“, a paralelne na agar s 0,04 % cykloheximidu - actidion OXOID „AKT“), inkubácia pri 25±1 °C predĺžená na 5 týždňov. Orientačne sme určili *in vitro* citlivosť izolátov diskovou metódou (20).

NÁLEZY

Mikroskopicky sme vo vzorkách nechtov štyroch pacientok zistili zhluky a kratšie retiazky hyalinných a žltohnedo zafarbených artrokonídií a tenké i „normálne“ septované hyalinné hýfy (obr. 2). Nález týchto elementov (najmä väčších súdkovitých a oválnych hnedastých, 1–2-bunkových artrokonídií) bol výrazne odlišný od elementov zisťovaných pri infekcii nechtov dermatofytmi, a u spomenutých štyroch žien bol morfológicky zhodný

s artrokonídiami, ktoré sme zaznačili v izolovaných kultúrach. Rovnaké hubové elementy sme potvrdili aj pri opakovanom vyšetrení vzoriek. U pacientky č. 1 nález pretrvával aj po ukončení liečby, u pacientky č. 3 bolo kontrolné vyšetrenie po liečbe negatívne. Nechty nôh pacienta č. 2 boli pri prvom vyšetrení v decembri 2007 mikroskopicky negatívne, o 2 mesiace neskôr – počas liečby terbinafinom p.o. – sme v KOH preparátoch z novej vzorky nechtov našli ojedinele hnedé artrokonídiá. V nechtoch rúk tohto pacienta sa napriek výrazným klinickým zmenám nepodarilo nájsť nijaké hubové elementy.

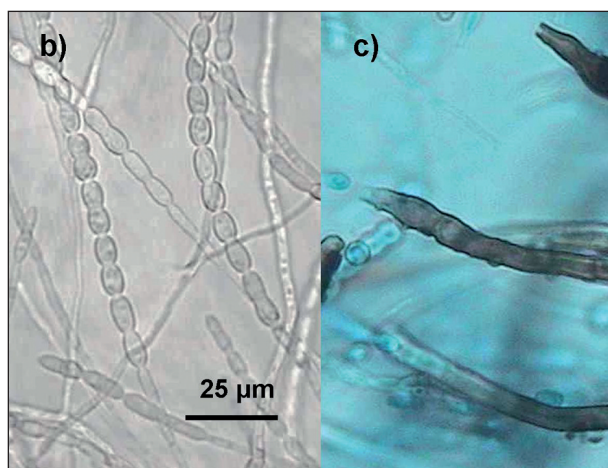
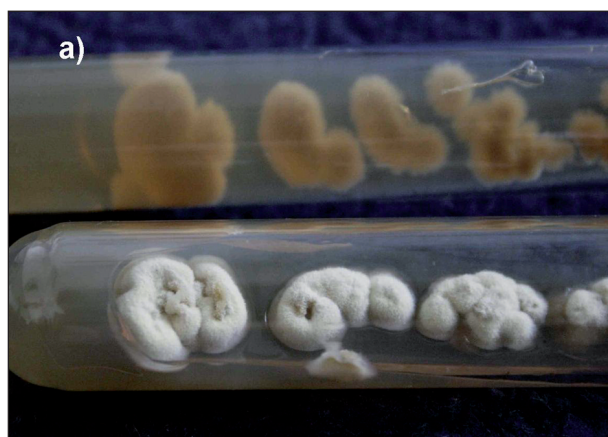

Obr. 2. Hýfy a zhluky súdkovitých artrokonídií *O. canadensis* vo vzorkách nechtov (mikroskopicky, v KOH s Parker black ink) (foto A.V.).

Kultivácia: drobné biele kolónie vláknitej huby začali rásť na oboch médiách po cca 2 týždňoch: masívne, zo všetkých inokúl troch pacientov, a z viac než polovice inokúl dvoch pacientov (okrem dvoch výnimiek v čistej kultúre aj na SAB agare). Staršie kolónie bieložlto-krémové (obr. 3a) neskôr až hnedo-sivasté, s hnedou spodnou stranou, produkovali dlhé retiazky súdkovitých artrokonídií a hnedé hýfy s nodulami melanoidného pigmentu (obr. 3b,c) (morfológia našich izolátov *O. canadensis* podrobnejšie cit. č. 18). Rovnaké pomaly rastúce kolónie sme izolovali od pacienta č. 2 aj pri opakovanom vyšetrení nechtov nôh, realizovanom po / počas 2-mesačnej liečby terbinafinom. Z nechtov rúk tohto pacienta sme pred liečbou izolovali 2 kolónie *Candida parapsilosis*. Od dvoch pacientok bola kontrolná kultivácia vykonaná až po ukončení terapie (s negatívnym výsledkom), od ostatných sa nové vzorky nechtov nepodarilo získať.

Nijaké dermatofyty z nechtov vyššie uvedených piatich pacientov nevyrástli.

Citlivosť in vitro: izoláty neznámej mikromycéty sa javili *in vitro* citlivé na ketokonazol, mikonazol, klotrimazol, ekonazol, pimarin, ale rezistentné voči amfotericínu B, flukonazolu. Tri kmene boli rezistentné, ostatné stredne citlivé na itrakonazol. Podobne nystatin vykazoval rozdielnu účinnosť na kmene *O. canadensis* (citlivé i rezistentné), ciklopiroxolamin sme netestovali, disky



Obr. 3. *O. canadensis*, a) 4-týždňové kolónie, vyrastené z nechtov (agar s aktidionom, 26 °C), b) retiazky artrokonídií (po 2 týždňoch rastu v mikrokultúre), c) hnedé nodózne hýfy v 5–6 týždňovej kultúre (preparát v laktofenole s bavlníkovou modrou)(foto Ing. K. Furdíková a A.V.).

s terbinafinom nie sú dostupné. Výsledky považujeme za orientačné.

Identifikácia izolátov: Izoláty pomaly rastúcej mikromycéty sme podľa morfológických a iných znakov identifikovali ako *Onychocola canadensis* Sigler 1990 (8,13), anamorfné štádium askomycéty *Arachnomyces nodosetosus* Sigler et Abbott 1994 (12).

LIEČBA, VÝSLEDKY LIEČBY

Keďže doba kultivácie a identifikácie izolátov bola pre pomalý rast huby dlhšia než obvykle, prvej pacientke bol medzitým ordinovaný terbinafin p.o. 250 mg/den na 3 mesiace. Pri kontrolnom vyšetrení mesiac po ukončení liečby diskkrétne prejavy onychomykózy pretrvávali, v nechtoch boli mikroskopicky hýfy, ale kultivačne sme *O. canadensis* už nedokázali. O 6 mesiacov neskôr dorástol zdravý necht.

Druhý, 54-ročný pacient, s desaťročia trvajúcimi zmenami na nechtoch nôh dostal terbinafin p.o. 250 mg/d po

kultivačnom potvrdení onychomykózy. Pri kontrole o 2 mesiace neskôr (počas liečby) klinický nález nezmenený a z nechtov nôh sme opakovane izolovali *O. canadensis*. Tesne po ukončení 4-mesačnej kúry terbinafinom stav nebol uspokojivý, nechty rástli mimoriadne pomaly. Preto sme pridali topické antimykotikum, roztok ciklopiroxolaminu, aplikácia 1x denne za súčasného odstraňovania infikovaných častí nechtov. O 8 mesiacov neskôr sme mohli konštatovať, že nechty nôh rástli normálne, i keď ešte pretrvávali zvyškové lézie v distálnej časti platničiek. Na ordinovanú liečbu reagovali normálnym rastom aj nechty rúk.

Výsledky liečby ďalších troch pacientok nemáme k dispozícii. Kontrolné mykologické vyšetrenie pacientky č. 3, realizované o 4 mesiace neskôr (po liečbe), už prítomnosť onychokoly nepotvrdilo.

DISKUSIA

Onychocola canadensis Sigler je relatívne nový pôvodca dermatomykóz – anamorfa je známa od r. 1990 (13). Autochtónne mykózy spôsobené *O. canadensis*, prevažne u starších osôb, boli potvrdené prevažne v miernom klimatickom pásme – okrem Kanady a Európy iba ojedinele na Novom Zélande (1–6, 9–11, 16, 17), a sú doteraz zriedkavé. Boli opísané u menej než 50 pacientov, možno však predpokladať, že viaceré prípady neboli zverejnené, iné ostali neodhalené.

O. canadensis bola u všetkých pacientov zaznačená predovšetkým ako pôvodca onychomykózy. Zvyčajne postihuje jeden či oba nechty palcov, alebo aj všetky nechty na nohách, doba trvania onychomykózy od niekoľkých mesiacov po viac než 20 rokov (17), čo môžeme potvrdiť aj pri našich pacientoch. Zriedka sa k onychomykóze pridruží interdigitálna, plantárna a výnimočne aj mykóza na dlaniach (3, 4, 13) a imituje tak epidermofýciu.

Klinicky je onychomykóza *O. canadensis* podobná infekcii spôsobenej dermatofytmi. Hoci bola pozorovaná aj superficiálna biela, príp. totálna dystrofická forma, najčastejšie sa zisťuje distolaterálny typ (ten sme zaznačili u prvej pacientky). Huba sa od voľného okraja šíri do matrix nechta, proces je sprevádzaný tvorbou prachovitej belavej keratínovej masy. Postihnutá časť platničky je zhrubnutá, bielo-žltá, v pokročilom štádiu infekcie až sivo zafarbená (1, 3, 4, 9, 11). U nášho 54-ročného pacienta mykóza zasahovala celú platničku vrátane lunuly na všetkých nechtov nôh, na palcoch bol viditeľný periungválny opuch a zápal. Klinický obraz je teda pestrý, bez kultivačného a mikroskopického potvrdenia pôvodcu neodlíšiteľný od onychomykóz vyvolaných inými non-dermatofytmi a dermatofytmi.

Podľa niektorých autorov sa infekcie *O. canadensis* vyskytovali častejšie u žien, podľa iných u mužov, celkovo je však počet zverejnených prípadov malý. Dominovali jedinci vyššieho (>65-roční) až vysokého veku – boli

medzi nimi mnohí nad 70–80 rokov, a dokonca aj 97-ročný pacient (preto označované aj ako „onychomykózy starých ľudí“). Iba zriedkavo bola *O. canadensis* izolovaná od mladších osôb (3, 13, 17): do tejto skupiny patrili aj naši pacienti (priemerný vek 51 rokov), a 44-ročná žena pravdepodobne patrí medzi najmladších, u ktorých sa potvrdila onychomykóza vyvolaná týmto druhom.

Predispozičné faktory boli podobné u väčšiny pacientov: podobne ako pri epidermofýcii nechtov, aj onychomykózam s *O. canadensis* predchádzali poruchy periférnej cirkulácie, ulkusy na predkoleniach (vyskytujú sa častejšie vo vyššom veku), zápaly žíl, eryzipel, prípadne aj diabetes mellitus, hypertenzia, obezita, imunodeficity. Viacerí pacienti, i keď nie všetci, pochádzali z vidieka, vlastnili záhradu či dom so záhradou. Prichádzali do kontaktu so zemínou, rastlinami, atď. buď zo záľuby, alebo profesionálne (farmári, záhradníci). Mnohí v lete chodievali naboso, kedy prichádza ku znečisteniu podnechtovej štrbiny, aj k drobným úrazom. Preto bol vyslovený predpoklad, že infekcia nechtov a kože mohla byť akvirovaná zo zeminy: výskyt *O. canadensis* v prostredí však nebol potvrdený (3, 4, 6, 13).

Niektoré z uvedených faktorov sa uplatnili u našej prvej pacientky (prekonala trombózu žíl na pravej dolnej končatine, chodenie naboso a práca v záhrade v teplom období roka).

Pacient č. 2 bol bez venózneho insuficiencie a iných spomenutých faktorov, predisponujúcich ku vzniku onychomykózy; nebýva na vidieku, nemá záhradu, je však vášnivým rybárom, prichádza do kontaktu so zemínou a tlejúcim listím. Po prvý raz v živote navštívil dermatológa v decembri r. 2007, dovtedy nemal mykologicky vyšetrené nechty: preto nie je možné povedať, či bol pôvodcom desaťročia trvajúcej infekcie nechtov stále ten istý druh huby. Nakoľko sme *O. canadensis* izolovali z nechtov pacienta pred liečbou a opakovane o 2 mesiace neskôr – počas liečby terbinafinom – v čistej kultúre, a mikroskopicky sme našli hnedasté artrokonídiá, môžeme túto zriedkavú mikromycétu v danej dobe označiť za pôvodcu onychomykózy na nohách. Po liečbe vyrástli zdravé aj nechty na rukách (hoci mikroskopický nález pred liečbou bol negatívny a kultivačne nepresvedčivý – vyrástli 2 kolónie *C. parapsilosis*). To nepriamo potvrdilo onychomykózu aj na rukách: či bola spôsobená onychokolou alebo kvasinkou, zostáva otázne.

Ústup onychomykózy, i keď je vyvolaná kmeňmi húb citlivými na podané antimykotiká, býva zvyčajne pomalý. Je ovplyvnený viacerými faktormi zo strany pacientov (obmedzené krvné zásobenie nechtov, možnosť interakcie antimykotika s inými súčasne podávanými liekmi, znížené vstrebávanie perorálnych antimykotík a nízka hladina účinnej látky v cieľovom tkanive, pomalý rast nechtov na nohách, a najmä postihnutých mykózou) (15, 19). Zlyhanie liečby onychomykózy (a nielen vyvolanej *O. canadensis*) je preto relatívne časté. Sigler a spol. (13) po 6-mesačnej terapii grizeofulvínom izolovali *O. canadensis* z nechtov napriek klinickému zlepšeniu. Rovnako negatívnu skúsenosť mali iní autori s itrakonazolom: zatiaľ čo

infekcia na ploskách a v medzi prstí ustúpila, onychomykóza u toho istého pacienta bola na 12-týždňovú kontinuálnu (200 mg denne) (4), alebo 4- a 5-mesačnú i dlhšiu pulznú terapiu rezistentná (6, 7, 17). Ani liečba onychomykózy terbinafinom nebola jednoznačne úspešná: u niektorých pacientov bola odozva dobrá (3, 16), u iných zlyhala (11, 17), ďalší použili pri liečbe terbinafin a následne itrakonazol bez zlepšenia stavu (14, 17). V ojedinelých prípadoch bola vykonaná chirurgická ablácia nechta, no po čiastočnom vyrastení nechta prišlo k recidíve, a bez viditeľného úspechu bola i následná 6-mesačná topická liečba (tolnafát krém a roztok genciánovej vianeti) (13). Niektorí starší pacienti liečbu odmietli, neuvádza sa však, či z dôvodov zdravotných, finančných alebo iných (9). Testy *in vitro* potvrdili rezistenciu onychokoly voči grizeofulvinu, ciklopiroxolaminu a ketokonazolu, a citlivosť na terbinafin (3). Kmene od našich pacientov sa javili diskovým testom rezistentné voči amfotericínu B, flukonazolu, prípadne aj itrakonazolu a nystatinu.

Výsledok liečby je vo veľkej miere závislý aj od rozsahu postihnutia nechto. Malá lézia na jednom nechte môže byť úspešne zvládnutá i topickými prípravkami – napr. nechtoými lakmi s ciklopiroxolaminom či amorolfínom (3) po mechanickom odstránení postihnutej časti. Ak onychomykóza pretrváva viac rokov, zasahuje väčšiu časť či celú platničku, alebo všetky nechty, je vhodné celkovú liečbu (napr. terbinafin) predĺžiť o 1–2 mesiace, za podpory topickými, dobre penetrujúcimi antimykotikami až do vyrastenia zdravých nechto: táto stratégia sa osvedčila u pacienta č. 2. Spolu s inými autormi môžeme konštatovať, že s terapiou týchto zriedkavých onychomykóz je doteraz málo skúseností a „optimálny spôsob liečby ostáva nejasný“ (6, 7). Za vhodné považujeme aspoň orientačne určiť antifungálnu citlivosť izolátov *O. canadensis*.

Všetky doterajšie izoláty *O. canadensis* pochádzajú výlučne z humánných vzoriek – z nechto, ojedinele z kože. Hoci jej habitat v prostredí nie je známy, podobne ako iné saprofyty, aj onychokola ako vyvolávateľa (onychomykózy) je treba potvrdiť opakovanou izoláciou zo vzoriek pacienta v rôznych časových intervaloch pred liečbou (3, 6, 13). Vo väčšine prípadov sa však opakované mykologické vyšetrenie neuskutoční (pacient sa nedostaví na výzvu, na kontrolu príde iba ak nemá lieky či keď je slabý efekt terapie, alebo chýba záujem lekára). Jednorazový nález *ojedinělých kolónií O. canadensis* z dystroficky zmenených nechto, *bez typických hubových elementov* zistených mikroskopicky, je považovaný za *náhodný*, nevýznamný, za kontamináciu (12, 13). Ak vyrastú ojedinelé izoláty možného pôvodcu v zmesi s inými kontaminujúcimi hubami – čo je pri nevhodne braných vzorkách nechto veľmi časté – nebudú považované za agens, väčšinou ostanú neidentifikované, a pôvodca sa opakovanepotvrdí ani vtedy, ak bol nález mikroskopicky pozitívny (medzitým sa začne liečba). *O. canadensis* môže uniknúť pozornosti laboratórneho pracovníka aj inak: mladé kolónie pripomínajú *T. rubrum*, a to aj mikroskopicky (iba hýfy!), inokedy je kultivácia ukončená skôr než huba

začne rásť. Za dôležité považujeme vždy porovnať mikroskopický nález v KOH preparáte s kultivačným – mali byť v zhode (ako typický príklad potvrdzujúci kultivačne zistený *Scopulariopsis* možno uviesť nález – okrem hýf – aj charakteristických konídií *Scopulariopsis* v nechtoch).

Spomedzi piatich pacientov sme *O. canadensis* izolovali opakovane (s časovým odstupom 2 mesiace aj napriek podaným antimykotikám) iba v jednom prípade: vzorky sme brali keď pacient prišiel na kontrolu, ale najmä pre ďalšiu dávku terbinafinu. Pri ďalších dvoch pacientkách sme mali možnosť opakovať mykologické vyšetrenie až po ukončení liečby. Bolo síce v tejto dobe už kultivačne negatívne, ale nález u všetkých štyroch žien pred liečbou – mikroskopicky najmä *veľké súdkovité a oválne hnedasté artrokonídiá v zhlukoch a v retiazkach typické pre O. canadensis*, a súčasne *masívny alebo stredne masívny rast huby v čistej kultúre zo vzoriek nechto* – potvrdzuje, že onychomykózy aj u týchto pacientiek boli spôsobené onychokolou. Rovnaký záver vyslovili nielen Sigler a Congly, objavitelia *O. canadensis* (13), ale aj iní autori u svojich pacientov (3, 17).

Spolupráca klinického mykológa (komentár k nálezu, vlastnostiam izolovanej huby, požiadavka na opakovaný odber a údaje o pacientovi, ai.) a ošetrojúceho lekára (stručný klinický nález či farba nechto sú údaje dôležité aj pre mykológa, vhodný odber vzoriek od neliečeného pacienta,...), ale i ochota pacienta dostaviť sa na kontrolné vyšetrenie, by bola na prospech pre všetky participujúce strany. Izolácia *Onychocola canadensis* z nechto piatich pacientov je dôkazom, že onychomykózy, ktorých pôvodcom je tento zriedkavý druh, sa vyskytujú aj na Slovensku. Relatívna odolnosť huby a onychomykózy voči antimykotikám bude pravdepodobne vyžadovať individuálny liečebný postup.

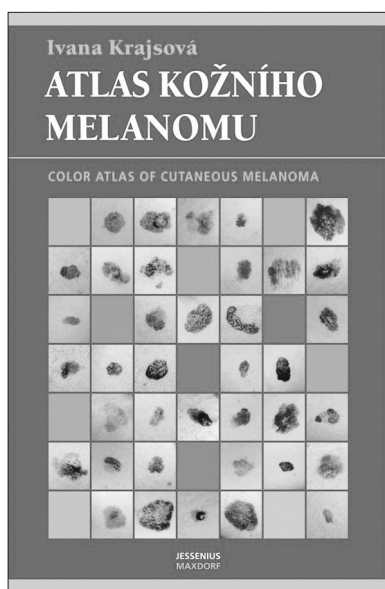
LITERATÚRA

1. BAECK, M., LAUKES, N., DECROIX, J., SURMONT, I. Onychomycosis due to *Onychocola canadensis*. *Ann Dermatol Venereol*, 2006, 133, p. 380-382.
2. CAMPBELL, CK., JOHNSON, EM., WARNOCK, DW. Nail infection caused by *Onychocola canadensis*: report of the first four British cases. *J Med Veter Mycol*, 1997, 35, p. 423-425.
3. CONTET-AUDONNEAU N., SCHMUTZ J.-L., BASILE A.-M., de BIÉVRE C. A new agent of onychomycosis in the elderly: *Onychocola canadensis*. *Eur J Dermatol*, 1997, 7, p. 115-117.
4. ERBAGCI, Z., BALCI, I., ERKILIÇ, S., ZER, Y., INCI, R. Cutaneous hyalohyphomycosis and onychomycosis caused by *Onychocola canadensis*: report of the first case from Turkey. *J Dermatol*, 2002, 29, p. 522-558.
5. FANTI, F., CONTI, S., ZUCCHI, A., POLONELLI, L. First Italian report of onychomycosis caused by *Onychocola canadensis*. *Med Mycol*, 2003, 41, p. 447-450.
6. GUPTA, AK., HORGAN-BELL, CB., SUMMERBELL, RC. Onychomycosis associated with *Onychocola canadensis*.

- sis: ten case reports and a review of the literature. *J Am Acad Dermatol*, 1998, 39, p. 410-417.
7. GUPTA, AK., GREGUREK-NOVAK, T., KONNIKOV, N., et al. Itraconazole and terbinafine treatment of the some non-dermatofyte molds causing onychomycoses of the toes and review of the literature. *J cutan Med Surg*, 2001, 5, p. 206-210.
 8. HOOG, GS. de, GUARRO, J., GENE, J., FIGUERAS, MJ. *Atlas of Clinical Fungi*. 2nd ed, CBS, Utrecht, The Netherlands, 2000, 1126 p. ISBN 90-70351-26-9.
 9. KOENIG, H., BALL, C., de BIEVRE, C. First European cases of onychomycosis caused by *Onychocola canadensis*. *J Med Veter Mycol*, 1997, 35, p. 71-72.
 10. LLOVO, J., PRIETO, E., VAZQUEZ, H., MUAÑOZ, A. Onychomycosis due to *Onychocola canadensis*: report of the first two Spanish cases. *Med Mycol*, 2002, 40, p. 209-212.
 11. O'DONOGHUE, NB., MOORE, MK., CREAMER, D. Onychomycosis due to *Onychocola canadensis*. *Clin Exp Dermatol*, 2003, 28, p. 283-284.
 12. SIGLER, L., ABBOTT, SP., WOODGYER, AJ. New records of nail and skin infection due to *Onychocola canadensis* and description of its teleomorph *Arachnomycetes nodosetosus* sp. nov. *J Med Vet Mycol*, 1994, 32, p. 275-285.
 13. SIGLER, L., CONGLY, H. Toenail infection caused by *Onychocola canadensis* gen. et sp. nov. *J Med Vet Mycol*, 1990, 28, p. 405-417.
 14. SIJS, S., TEMMERMAN, L., VAN WALLENGHEM, L., MAREEN, P. *Onychocola canadensis*: a rare cause of onychomycosis. *Tijdschr Geneesk*, 2007, 63, p. 207-210.
 15. ŠKUTILOVÁ, E.: Manažment liečby onychomykózy so zreteľom na liekové interakcie. *DERMA 3.tisícročia* (Prešov, SR), 2001, 2, p. 32-34.
 16. TORRES-SANGIAO, E., DURÁN-VALLE, MT., VELASCO-FERNÁNDEZ, D., VILLANUEVA-GONZALES, R. Distal and lateral subungual onychomycosis in a 71-year-old woman. *Enferm Infecc Microbiol Clin*, 2006, 24, p. 527-528.
 17. VAN ESBROECK, M., WUYTACK, C., VAN LOOVEN, K., SWINNE, D. Isolation of *Onychocola canadensis* from four cases of onychomycosis in Belgium. *Acta Clin Belg*, 2003, 58, p. 190-192.
 18. VOLLEKOVÁ, A., LISALOVÁ, M. *Onychocola canadensis*: prvé izoláty z onychomykóz na Slovensku. *Epidemiol Mikrobiol Imunol* (Praha), 2009, 58, p.19-24.
 19. YU, HJ., KWON, HM., OH, GH., KIM, JS. Is slow nail growth a risk factor for onychomycosis? *Clin Exp Dermatol*, 2004, 21, p. 415-418.
 20. ANONYMUS. Stanovení citlivosti mikroskopických hub k antimykotikům v podmínkách in vitro. *Laboratorní diagnostika, ITESTplus s.r.o., ČR*, 2006, p.1-2.

Došlo do redakce: 26. 2. 2009

Doc. RNDr. Anna Volleková, CSc, mim.prof.
HPL s.r.o.
Istrijská 20
84107 Bratislava
SR
E-mail: vollekova@hpl.sk



ATLAS KOŽNÍHO MELANOMU

Color atlas of cutaneous Melanoma

Ivana Krajsová

Melanom patří mezi velmi závažné kožní nádory. Jeho prognóza přitom zcela zásadně závisí na tom, v jakém stadiu je stanovena diagnóza, resp. na tom, kdy lékař vysloví na tuto diagnózu podezření. Právě v počátečních stadiích může být rozpoznání melanomu dosti obtížné a vyžaduje velkou vizuální zkušenost. S cílem pomoci dermatologům i praktickým lékařům v základní diagnostice tohoto velmi zhubného onemocnění nyní vychází dvojjazyčný obrazový atlas obsahující několik set fotografií, které dokumentují nejrůznější typy a stadia melanomu. Autorkou atlasu je naše přední odbornice v dermatoonkologii. Základní orientaci v problematice melanomu čtenář může najít v monografii této autorky *Melanom*, (nakladatelství Maxdorf v roce 2006).

Vydalo nakladatelství Maxdorf v roce 2008, 248 str., cena: 995 Kč, formát: B5, váz., edice Jessenius, ISBN: 978-80-7345-151-6.

Objednávky můžete posílat na adresu: Nakladatelské a tiskové středisko ČLS JEP, Sokolská 31, 120 26 Praha 2, fax: 224 266 226, e-mail: nts@cls.cz. Na objednávce laskavě uveďte i jméno časopisu, v němž jste se o knize dozvěděli.