dermatologie_1_08:Sestava 1 14.3.2008 7:14 Stránka 5
proLékaře.cz | 25.11.2026

 Čes-slov Derm, 2008, 83, No. 1, p. 5–15

Metastázy do kůže

Pizinger K.

Dermatovenerologická klinika LF UK a FN Plzeň
přednosta prof. MUDr. K. Pizinger, CSc.

Souhrn

Metastázy do kůže

Metastázy vnitřních orgánů do kůže jsou relativně vzácným nálezem. Na základě údajů z několika studií a registrů se uvádí průměrná incidence 5,3 %. U mužů jsou zdrojem metastáz nejčastěji nádory plic, u žen pak prs a u obou pohlaví jsou shodně na druhém a třetím místě rakovina tlustého střeva a melanom. U nádorů plic, ledvin a ovarií bývají kožní metastázy často prvním příznakem onemocnění. Metastázy se nejvíce objevují na kůži hrudníku. Kožní metastázy mají různý klinický vzhled, přičemž nejčastěji jde o jeden nebo více prominujících nebo v podkoží uložených nodulů. Pestrý, ale mnohdy typický vzhled mají hlavně metastázy rakoviny prsu. Pokud máme podle klinického vzhledu a průběhu onemocnění podezření, že jde o metastázy, nikdy bychom v diferenciálně diagnostické rozvaze neměli zapomenout na melanom.

Klíčová slova: **kožní metastázy – metastázy prsu – metastázy melanomu**

Summary

Cutaneous Metastases

Cutaneous metastases of internal malignancies are relatively rare. Their average incidence is 5.3% on the base of several studies and registries. In male, bronchogenic carcinoma represents the most common source of metastases, in female this is the breast carcinoma and the second and the third most common sources of the cutaneous metastases in both sexes are cancer of colon and melanoma, respectively. In case of lung, renal and ovarian cancer, cutaneous metastases often represent the first sign of malignancy. Metastases are mostly localized on the chest. Their appearance is variable, usually one or more prominent subcutaneous nodules are seen. Breast cancer metastases have variable but frequently typical appearance. As long as metastases are suspected on the base of clinical examination and disease course the melanoma should not be omitted in the differential diagnosis.

***Key words*: cutaneous metastatic disease – breast cancer – melanoma**

ÚVOD

Metastázy nádorů vnitřních orgánů do kůže se mohou objevit u jakéhokoli maligního nádoru, ale tento nález je poměrně vzácný. Na základě literárních údajů se četnost kožních metastáz pohybuje mezi 0,7–10,4 %. Přesné zjištění incidence je obtížné, protože studie zabývající se touto problematikou neměly pro hodnocení jednotná kritéria a na sledování jsou nutná dlouhá časová období, což práci znesnadňuje. Kožní metastázy jsou první známkou metastatického rozsevu u 7,6 % nemocných. V jedné z větších studií se zjistilo, že kůže je v pořadí dvanáctým orgánem, v kterém vznikají metastázy ze všech nádorů. Příležitostně se mohou objevit kožní metastázy i za desítky let po excizi primárního nádoru (7).

Kožní metastázy se definují jako rakovina postihující dermis a subcutis, která ale nemá přímé spojení s primárním nádorem. Do kůže se nádorové buňky dostanou **přímým rozšířením** z primárního ložiska lokálními lymfatickými a cévními cestami, nebo jsou do ní zaneseny ze vzdálených míst **metastatickým způsobem krevními nebo lymfatickými cévami**. Připouští se i možnost implantace nádorových buněk do kůže během chirurgického výkonu. Některé metastázy, např. v oblasti pupku, mohou podle charakteru primárního nádoru vznikat všemi způsoby. Bez ohledu na to, jakým způsobem se v kůži metastázy objevily, představuje tento sekundární výskyt nádoru pro nemocného velmi závažný nález (1, 2).

Mechanismus vzniku metastáz probíhá v několika postupných krocích. Nejdříve dojde k oddělení nádorových

dermatologie_1_08:Sestava 1 14.3.2008 7:14 Stránka 6
proLékaře.cz | 25.11.2026

buněk od primárního nádoru, k jejich průniku do okolní tkáně, odkud se dostávají do lymfatických a krevních cév. Určitou dobu pak cirkulují v těchto cévách a poté dochází k usazení v cévách a zpětnému průniku do tkání na vzdálených místech a k buněčné proliferaci nádoru. Tak si buňky některých nádorů mohou „vybrat" místo, kde vytvoří metastázy, nebo probíhá neselektivní výběr (9).

Vznik metastáz ovlivňují různé faktory, jako jsou třeba tělesná teplota či charakter cévního řečiště. Daleko častěji se metastázy objevují v lymfatických uzlinách, játrech, plicích, mozku, kostech, ovariích a ledvinách než v kůži (9).

Kožní metastázy se mohou objevit v kterémkoli věku, ale nejčastěji přicházejí po 60. roce věku. Relativní četnost metastáz koreluje s četností výskytu primárního nádoru ve vztahu k pohlaví. Téměř 75 % všech kožních metastáz u žen vzniká u nádoru prsu. Dalším zdrojem metastáz je tlusté střevo, méně často pak plíce, ovaria, děloha a měkké tkáně. U mužů jsou na prvním místě zdrojem metastáz plíce a následují karcinom dutiny ústní, ledviny a žaludek. Relativně vzácně jsou to jícen, močový měchýř, pankreas a prostata. Kožní metastázy maligního melanomu přicházejí u žen méně často než u mužů (5 %, resp. 13 %).

Na lokalizaci kožních metastáz má vliv i lokalizace primárního nádoru. Metastázy na obličeji a krku jsou zpravidla metastázami dlaždicového karcinomu dutiny ústní a dále karcinomů plic, ledvin a prsu. Karcinom prsu se nejčastěji šíří na kůži přední strany hrudníku, zatímco bronchogenní karcinomy metastazují do hrudníku a horních končetin. Nádory trávicího ústrojí postihují přední stěnu břišní a nádory pánve perineální oblast. Tumory dutiny břišní, například žaludku, střeva, pankreatu, často metastazují do kůže v okolí pupku a tvoří zde uzel.

Karcinomy ledvin, štítné žlázy, chorioideální karcinom podobně jako maligní melanom metastazují cévní cestou a nemají tak tendenci ke vzniku lokálních metastáz. Některé nádory také preferují určité orgány, v kterých vznikají metastázy, podobně jako u melanomu to jsou játra, mozek, plíce a břišní dutina (7,9).

KLINICKÝ OBRAZ

Kožní metastázy mají pestrý vzhled, který může záviset na místě primárního nádoru. Většina metastáz vzniká jako nespecifický nebolestivý kožní nebo podkožní nodulus, nad kterým je normální epidermis. Charakteristickým znakem je jejich rychlý počáteční růst následovaný obdobím stagnace, kdy se vzhled již určitou dobu nemění. Metastázy mohou být tvořeny stovkami drobných papul, nebo jediným nodulem velikým několik centimetrů. Papuly mohou být tak malé, že se skoro nedají nahmatat, jednotlivý nodulus může být několik centimetrů veliký (jako tenisový míč apod.). Drobné tuhé metastické papuly se mohou seskupovat do různě velikých ložisek. Rychlý vznik četných diseminovaných metastáz se pak označuje jako eruptivní rozsev. Ten je charakteristický především pro melanom, ale byl pozorován i například u karcinomu žaludku i pacientů s AIDS (10). Barva metastáz se liší, ale většinou kůží prosvítají noduly tmavě červené až červenofialové barvy. Metastázy jsou palpačně obvykle tuhé, někdy až jako kámen, a jsou nebolestivé. V pozdějším stadiu mohou ulcerovat.

Některé metastázy mívají typičtější vzhled, např. renální, plicní karcinom a choriokarcinom napodobující vaskulární léze, takže nález připomíná třeba granuloma pyogenicum nebo Kaposiho sarkom. Podobně i některé lokalizace mohou ukazovat na to, kde se skrývá primární nádor, např. ve vlasaté části hlavy může vzniknout alopecie způsobená metastázami karcinomu prsu nebo jiných žláz. Metastáza na hlavě u muže je často z nádoru plic nebo ledvin, metastázy na víčkách jsou často z prsů nebo jde o melanom. Pokud má nádor vzhled cylindromu nebo cysty, měli bychom myslet na možnou metastázu karcinomu prostaty, dále prsu a tlustého střeva (9).

Relativně častým nálezem může být i zjištění nepřesně ohraničeného spíše podkožního tuhého ložiska nebo plochy například velikosti dlaně, nad kterým je normální epidermis. Nález připomíná morfeu, ale často jde o metastázy hlavně karcinomu prsu, méně často žaludku, plic aj. Na vrcholu metastázy může být tak výrazná hyperkeratóza, že léze má vzhled například cornu cutaneum nebo napodobuje keratoakantom (9).

Velmi vzácně jsou metastázy jednostranné (unilaterální) a připomínají svým vzhledem herpes zoster. Vřed na penisu podobný primárnímu projevu syfilidy může být metastázou karcinomu nebo lymfomem. Metastázy v kůži, které napodobují svým vzhledem některé kožní nemoci, ukazuje tabulka 1.

Tab. 1. Kožní metastázy napodobující určitá onemocnění

Primární nádor	Vzhled metastáz připomíná
Prostata	mnohočetné cylindromy
Prostata, méně prs a colon	cysty
Ledviny	granuloma pyogenicum
Ledviny, cervix	Kaposiho sarkom
Prs	alopecia areata
Prs, méně žaludek, plíce	morfeu
Prs	erysipelas
Prs	keratoakantom
Adenokarcinom rekta	hidradenitis suppurativa
Lymfom	ulcus durum, gumma
Adenokarcinom slinných žláz	kerion Celsi

Růst kožních metastáz a jejich chování se nedá předvídat, neboť se mohou chovat zcela odlišně než primární nádor. Pokud nemocný trpí na nějaké kožní onemocnění, může vznik metastáz v kůži dělat velké diagnostické problémy. Metastázy se často objevují i v místech předchozího ozařování nebo v jizvách.

Na základě různých publikací se zjistilo, že u mužů se metastázy až v 75 % objevují na hlavě, krku, přední straně hrudníku a břiše a zbylých 25 % na ostatních částech těla. Hlavně jsou to metastázy melanomu (přes 30 %), plic

dermatologie_1_08:Sestava 1 14.3.2008 7:14 Stránka 7
proLékaře.cz | 25.11.2026

(12 %), tlustého střeva a rekta (11 %), dutiny ústní (9 %) a ostatní nepředstavují více než 5 %. U žen až 75 % kožních metastáz postihuje přední stranu hrudníku a břicho a zdrojem je rakovina prsu (až 70 %), melanom (12 %), ovarium (do 4 %) a ostatní představují méně než 3 %. Metastázy na horních i dolních končetinách jsou vzácné a zdrojem bývá melanom, méně pak nádory plic a ledvin (1, 2, 4, 6, 9). Nejsou sem zahrnuty lymfomy a leukémie, které mají specifické projevy v kůži velmi často.

Maligní melanom

Metastázy melanomu patří mezi nejčastěji se vyskytující metastázy v kůži a podkoží. Nádorové buňky se šíří hematogenně, lymfatickými cestami a přímým šířením a mohou být kožní, podkožní, v lymfatických uzlinách a viscerální. **Kožní** metastázy se objevují u téměř poloviny nemocných, u kterých melanom metastazuje (obr. 1, 2). K šíření nádorových buněk dochází lokoregionálními lymfatickými cestami a podle vzdálenosti od primárního nádoru se tyto metastázy označují jako **satelitní a intranzitní. Satelitní** metastázy jsou v koriu a podkoží do 5 cm od primárního nádoru, kdežto **intranzitní** jsou ve větší vzdálenosti od primárního tumoru směrem ke spádovým lymfatickým uzlinám (5) (obr. 3).

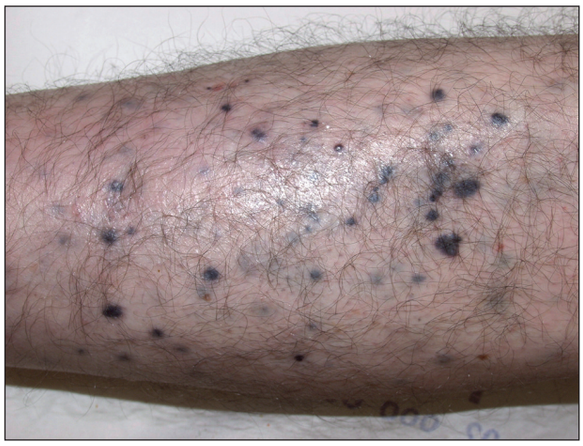

Obr. 1. Metastázy melanomu.



Obr. 2. Metastázy melanomu bez zřetelné přítomnosti melaninu.



Obr. 3. Primární melanom na patě a satelitní a intranzitní metastázy.

Podkožní metastázy se obvykle prezentují jako nodule lokalizované kdekoli na kůži a jen asi polovina je jich ve spádové oblasti lymfatických cest. **Metastázy melanomu v lymfatických uzlinách** představují nejčastější formu metastazování melanomu a skoro 2/3 nemocných s metastatickým melanomem mají tuto formu metastáz. Metastázy jsou většinou makroskopicky zřejmé, jsou hmatné jako nebolestivé noduly v axilách, tříslech, na krku aj. nebo se mohou zpočátku prezentovat jako mikrometastázy v sentinelové uzlině. Z toho důvodu se u určitého stadia melanomu doporučeje během operace primárního nádoru i exstirpace této sentinelové uzliny a její histologické vyšetření. Na základě různých prací se pozitivní nález zjišťuje asi kolem 10 %. **Viscerální metastázy** mohou postihnout kterýkoli orgán a přitom nemusí být nalezené ve spádové uzlině, kterou mohou obejít. Metastázy mohou být solitární nebo mnohočetné a vznikají mnohdy neočekávaně za řadu let po zjištění primárního nádoru. Metastázy můžeme očekávat především v mozku, plicích, játrech, kostech a trávicím ústrojí. Ne-

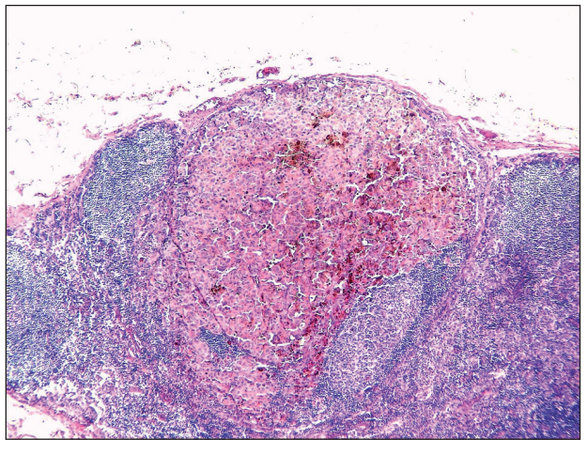

Obr. 4. Metastáza melanomu s přítomností melaninu (HE, 100x).

dermatologie_1_08:Sestava 1 14.3.2008 7:14 Stránka 8
proLékaře.cz | 25.11.2026

existuje specifický marker pro zjištění možných metastáz a je také velmi těžké odhadnout prognózu nemocného podle kritérií vycházejících z hodnocení primárního kožního nádoru (např. Breslowova klasifikace), protože u konkrétního nemocného nemusí být platná. Proto je vhodné dispenzarizovat všechny nemocné nejméně 10 let po zjištění primárního nádoru a lépe po celý život. Histologicky se obvykle najde v nádorových buňkách množství melaninu a pigmentace je zřetelná už v barvení hematoxylinem a eozinem (obr. 4).

Karcinom prsu

Karcinom prsu je běžný nádor u žen, který téměř u 1/4 pacientek postihuje i kůži. Rakovina prsu se na kůži může projevit několika odlišnými klinickopatologickými nálezy, včetně přímého šíření do kůže projevující se jako Pagetova nemoc nebo jako nehojící se vřed. Podle definice metastáz může pak být Pagetova nemoc považovaná za přímé šíření do kůže a podkoží, nebo může být považovaná za lokální metastázy.

Inflamatorní metastatický karcinom charakterizuje pomalu se zvětšující erytémové ložisko nebo plocha, připomínající erysipel (odtud název **carcinoma erysipelatoides**) (obr. 5). Postižen je obvykle prs a okolní kůže, ale někdy se najde například i na předloktí. Musíme odlišit jiné figurované erytémy (např. erythema anulare centrifugum).Vzácně mohou mít podobný vzhled i metastázy karcinomů pankreatu, parotis, tonzil, trávicího ústrojí, melanomu, orgánů malé pánve a plic. Erysipel odlišujeme především podle doprovodných celkových symptomů, jako jsou teplota, třesavka



Obr. 5. Carcinoma erysipelatoides.

a zánětlivé laboratorní ukazatele.

Metastázy typu en cuirasse charakterizuje difúzní tuhé zduření kůže a podkoží. Nález začíná jako množství postupně přibývajících tuhých peckovitých papul až uzlů, nad kterými má kůže červenomodrou barvu. Uzly splývají do ložisek napodobujících sklerodermii (obr. 6).

Teleangiektatický metastatický karcinom charakterizují fialové papuly podobající se ohraničenému lymfangiomu či hemangiomu. Barva je způsobena přítomností



Obr. 6. Metastázy karcinomu prsu typu en cuirasse.



Obr. 7. Metastázy karcinomu prsu.

erytrocytů v dilatovaných kapilárách. Uzly někdy vznikají na pozadí inflamatorního karcinomu, napodobují vaskulitidu a někdy svědí (obr. 7).

Uzlovitý metastatický karcinom tvoří tuhé mnohočetné uzly nebo jen jeden uzel, který se rozpadá ve vřed a může se zvětšovat do nepravidelně ohraničeného ložiska, které napodobuje melanom nebo kožní karcinom (9) (obr. 8 a,b).

Pagetův karcinom. Pagetova nemoc prsu je typickým projevem infiltrace kůže nádorovými buňkami včetně specifického histologického obrazu. Jde o ostře ohraničené erytémové šupící se ložisko na prsní bradavce nebo dvorci, pod kterým se v prsu nachází karcinom. Vyskytuje se jednostranně i oboustranně, a to i u mužů. Vzácně vzniká i v ektopické tkáni prsu a ve vícečetných akcesorních bradavkách. Na toto onemocnění musíme myslet vždy, když na prsu dlouhodobě přetrvávají změny napodobující zánětlivé dermatózy, jako například ekzém nebo psoriázu, a nereagující na standardní terapii. Včas je nutné provést biopsii.

Extramamární Pagetova nemoc je nález histologicky a morfologicky identický, který se vyskytuje v axilách, anogenitální oblasti, na víčkách nebo v zevním zvukovodu.

Vzácně vzniká **tzv. alopecia neoplastica** tvořená jedním nebo více nebolestivými ostře ohraničenými oválnými lo-

dermatologie_1_08:Sestava 1 14.3.2008 7:14 Stránka 9
proLékaře.cz | 25.11.2026



a



b

Obr. 8. Metastázy karcinomu prsu (a – solitární nodulus, b – vícečetné projevy).

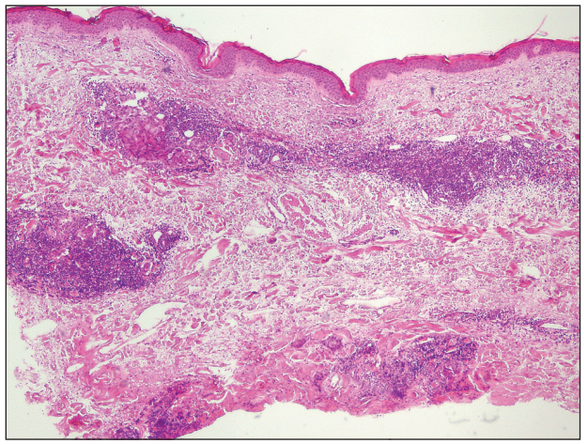

a

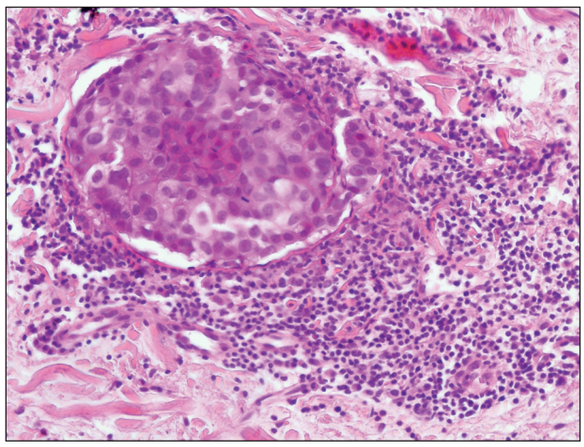

b

Obr. 9. Metastázy adenokarcinomu prsu šířící se lymfatickými cévami (a – přehled, HE, 40x, b – detail, HE, 400x).

žisky načervenalé barvy a hladkého povrchu, která nedělají nemocnému subjektivní problémy. Vzniká nejčastěji hematogenní cestou a klinicky napodobuje diskoidní lupus erythematosus, lichen planopilaris nebo morfeiformní bazaliom (1). Podobně se jeví i **karcinom pod prsním záhybem,** kdy jde většinou o exofytický uzel v záhybu pod prsem napodobující bazocelurní karcinom nebo fibrom. Vykytuje se spíše u žen s pendulujícím prsem (9).

Histologicky jde většinou o nediferencovaný adenokarcinom šířící se lymfatickými cévami (obr. 9 a,b) nebo se nádorové buňky seřazené za sebou nacházejí mezi vazivovými snopci v pruzích (obr. 10 a,b).

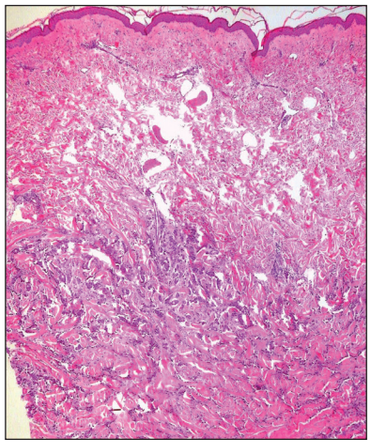

a

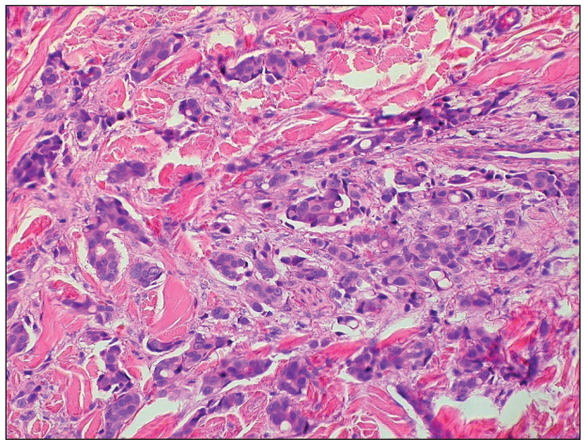

b

Obr. 10. Metastázy karcinomu prsu v koriu (a – přehled, HE, 40x, b – detail, HE, 400x).

dermatologie_1_08:Sestava 1 14.3.2008 7:14 Stránka 10
proLékaře.cz | 25.11.2026

Karcinom tlustého střeva

Tvoří kožní metastázy relativně často jak u mužů, tak u žen, které se objevují hlavně na břiše a perineu a většinou až po zjištění primárního nádoru. Druhou nejčastější lokalizací je hlava a obličej. Klinický obraz v kůži napodobuje inflamatorní karcinom prsu nebo jde o pendlující či široce přisedlý hrbol. Přetrvávající píštěl po apendektomii může být způsobena nepoznaným adenokarcinomem colon nebo apendixu. Diferenciálně diagnosticky odlišujeme při plošných změnách především hidradenitis suppurativa (acne tetrade) (9) (obr. 11).



Obr. 11. Metastázy karcinomu trávicího ústrojí.

Karcinom ledviny

Karcinom ledviny (hydronefrom) je ve vztahu ke kůži velice důležitý nádor, neboť kožní metastázy jsou často první známkou onemocnění. Jindy se naopak mohou objevit až po více než 10 letech od zjištění primárního nádoru. Metastázy jsou nejčastější na hlavně a krku, méně na trupu a končetinách. Klinicky jde o dobře ohraničené kožní hrboly a podkožní uzly, červené, fialové a modré barvy, kdy barva svědčí o jejich výrazné vaskularizaci. Jejich počet kolísá od jediného projevu až po mnohočetný výsev (9) (obr. 12). Histologické nálezy mívají typické rysy dané přítomností světlých buněk s obsahem glykogenu a výraznou vaskularizací spojenou s krvácením do stromatu a přítomností hemosiderinu (11) (obr. 13).



Obr. 12. Metastáza karcinomu ledviny.

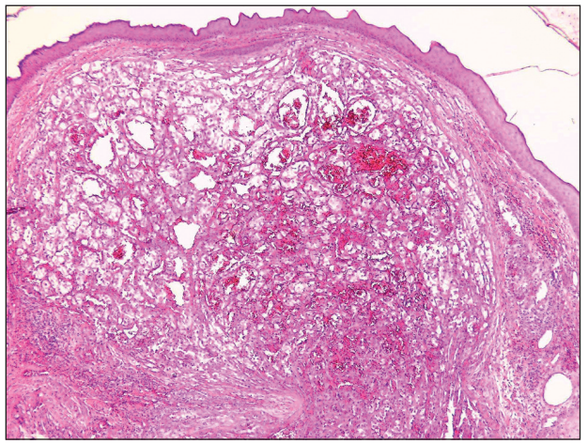

Obr. 13. Histologický obraz metastázy karcinomu ledviny (HE, 40x).

Karcinom plic

Metastázy karcinomu plic do kůže se mnohem častěji zji-



a



b

Obr. 14. Metastáza karcinomu plic (a – přehled, b – detail).

dermatologie_1_08:Sestava 1 14.3.2008 7:14 Stránka 11
proLékaře.cz | 25.11.2026



Obr. 15. Metastáza karcinomu plic.

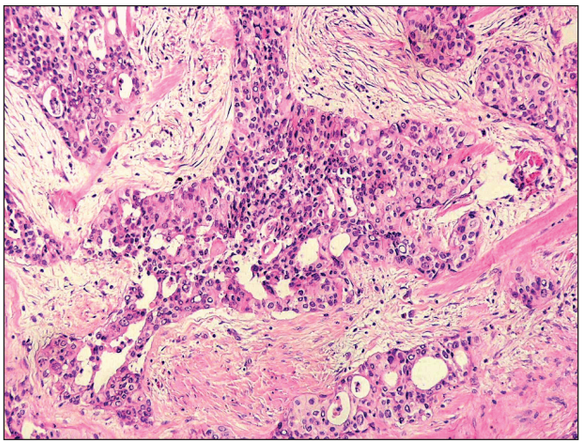

Obr. 16. Histologický obraz metastázy karcinomu plic (HE, 100x).

stí u mužů než u žen, a to často již před nálezem primárního nádoru a nejčastější lokalizací jsou hrudník a boční partie břicha. Ovískový karcinom metastazuje hlavně do oblasti zad (obr. 14 a, b, 15). Metastázy se mohou vyskytnout



Obr. 17. Metastáza v oblasti pupku (Sister Mary Joseph's nodule).

v místě thorakotomie a vpichu aspirační jehly. Histologicky jde o dlaždicový karcinom ve 40 % případů, stejně je zastoupený i nediferencovaný karcinom a ve 20 % případů jde o adenokarcinom (9, 11) (obr. 16).

Karcinom žaludku

Metastázy adenokarcinomu žaludku jsou buď solitární, nebo vícečetné a nacházejí se na hlavě, krku, v axile, na hrudníku a často také v pupku. Klinicky jde obvykle o necharakteristický uzel, nebo je nález podobný inflamatornímu metastatickému karcinomu prsu, výjimečně napodobují cystu, condylomata acuminata nebo způsobují alopecii. Metastázy nejčastěji z orgánů břišní dutiny lokalizované v pupku a okolí se označují podle angl. názvu Sister Mary Joseph's nodule (8) (obr. 17, 18).

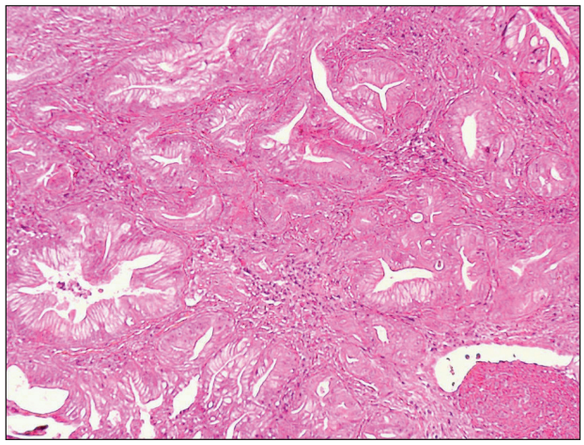

Obr. 18. Histologický obraz metastázy adenokarcinomu v pupku (HE, 200x).

Karcinom ústní dutiny

Kožní metastázy z ústní dutiny jsou skoro výhradně metastázy vřetenobuněčného karcinomu a mohou být mnohočetné. Nejčastěji se najdou na sluncem poškozené kůži na hlavě a těžko se odlišují od primárního kožního spinocelulárního karcinomu (9).

Ostatní nádory

Metastázy **karcinomu jícnu** jsou většinou mnohočetné uzly různě po těle nebo v oblasti hlavy. Histologicky jde o adenokarcinom, vřetenobuněčný karcinom, mukoepidermoidní či malobuněčný karcinom. Metastázy **karcinomu vaječníků** mohou být první známkou onemocnění a bývají v pupku, kam se šíří z peritonea, nebo se najdou na vulvě, horních partiích stehen, kde mají pruhovité uspořádání nebo se podobají erysipelu. Podobně mohou vypadat i metastázy **karcinomu cervixu.** Incidence kožních metastáz je větší u adenokarcinomu než u dlaždicového karcinomu. **Karcinom endometria** metastazuje do kůže nesmírně vzácně a bývá to pozdní znak onemocnění. Daleko častější jsou v kůži benigní projevy endometriózy, které bývají hlavně v chirurgické jizvě nebo v oblasti pupku.

Metastázy **karcinomu močového měchýře** tvoří asi

dermatologie_1_08:Sestava 1 14.3.2008 7:14 Stránka 12
proLékaře.cz | 25.11.2026

2 % všech kožních metastáz u mužů a 1 % u žen. Noduly jsou kdekoli, ale nejčastěji v tříslech a pupku (obr. 19, 20). Bradavičnaté léze v místech ústí uretry mohou být projevem šíření karcinomu uretry. Metastázy **karcinomu pankreatu** jsou vzácné a nejčastěji v místech pupku. Histologicky mají charakter adenokarcinomu. **Karcinom prostaty** může mít metastázy v tříslech, na penisu, hýždích, dolních končetinách, ale byly zjištěny i na hlavě a krku a někdy napodobují kožní pyodermie. Do kůže mohou metastazovat také **sarkomy** a tvoří kolem 3 % všech kožních metastáz (9).

Metastázy ze **štítné žlázy** bývají na kůži břicha a hlavy a v kožních metastázách si karcinom zachovává svoji medulární, folikulární nebo papilární charakteristiku. Podob-



Obr. 19. Metastáza karcinomu močového měchýře.

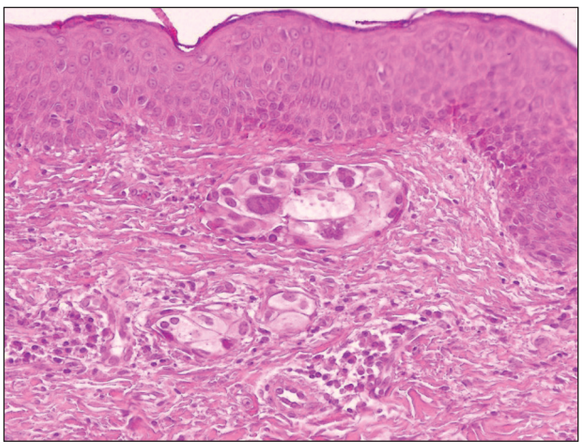

Obr. 20. Histologický obraz metastázy karcinomu měchýře, šíření v lymfatických cévách (HE, 100x).



Obr. 21. Metastázy slinné žlázy.



Obr. 22. Metastázy karcinomu vulvy.

ně se v blízkosti primárního nádoru zjišťují i metastázy **slinných žláz** (obr. 21). **Karcinom jater** se vyskytuje jako hepatom nebo cholangiokarcinom nebo kombinace obou. Hepatom metastazuje hlavně do kůže hrudníku nebo obličeje. Metastázy v kůži může tvořit i **dlaždicový kožní karcinom**, zvláště vzniklý v jizvách po osteomyelitidě nebo na penisu a vulvě (obr. 22). **Nazofaryngeální, laryngeální a tracheální karcinomy** metastazují do kůže extrémně vzácně. **Karcinoid** z různých lokalizací může také metastazovat do kůže jako jeden nebo více nodulů a nejčastějším zdrojem je bronchus, larynx nebo GIT. U některých nemocných se našly symptomy karcinoidového syndromu (9).

Někdy se může stát, že se primární nádor vůbec nepodaří objevit a tato situace může být relativně častá, neboť celá řada jiných vzácných nádorů může metastazovat i do kůže. Příkladem jsou neuroendokrinní nádory z různých míst, jako jsou děloha, vulva, močový měchýř, varlata, mozkové nádory, kožní adnexální nádory a další (9).

Lymfomy a leukémie

Infiltráty lymfomů a leukémií v kůži jsou poměrně časté. Může být ale velice složité určit, zda jde o primární kožní lymfom nebo o metastatické postižení kůže. Postižení kůže

dermatologie_1_08:Sestava 1 14.3.2008 7:14 Stránka 13
proLékaře.cz | 25.11.2026

se podle charakteru primárního nádoru může pohybovat až do 10 % případů. Histologicky specifické kožní lymfomové léze mají pestrý klinický vzhled představující jednotlivé nebo vícečetné projevy tvořené většinou tuhými, hladkými papulami, hrboly a ložisky. Jejich velikost může být od několika milimetrů po centimetry. Větší uzly a ložiska mívají serpiginózní tvary s vkleslým a často ulcerovaným středem. Někdy mají změny vzhled podkožních tuhých nodulů, krytých zcela normální kůží. Podobně jako u karcinomu prsu může docházet při postižení uzlin k šíření nádoru do podkoží a kůže nad nádorem.

Kožní leukémie se projevuje jako makuly, papuly, uzly, ložiska kožní hemoragie typu ekchymóz, palpovatelné purpury apod. Tyto nálezy velice často předcházejí systémové postižení a jsou prvními projevy onemocnění (9).

HISTOLOGICKÝ NÁLEZ

Histologicky tvoří více než 60 % metastáz adenokarcinomy, a tento charakter mají především metastázy plic, tlustého střeva a prsu. Nádory prsu však mají často i rysy nediferencovaného karcinomu s pruhy nádorových buněk, které pronikají mezi vazivové snopce koria. Kolem 15 % metastáz představují dlaždicové karcinomy. Místem primárního nádoru je ústní dutina, plíce a jícen. Zbytek metastáz tvoří anaplastické nádory, melanom a různé vzácné varianty.

Metastázy jsou většinou lokalizované v koriu, odkud se mohou šířit do subcutis. U naprosté většiny je epidermis intaktní a mezi ní a metastázou je jen vazivo, které tyto struktury odděluje (tzv. „grenz zone“) (obr. 23). Metastázy s epidermotropismem jsou kromě melanomu raritní záležitostí (11).

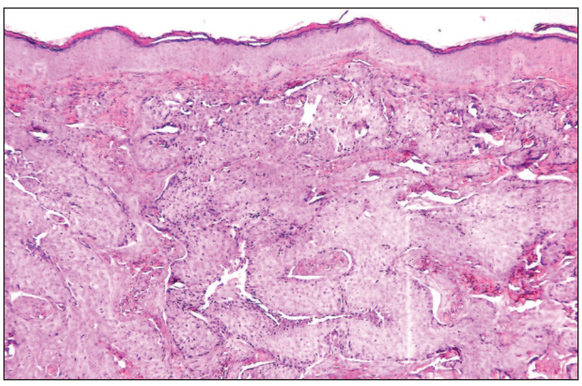

Obr. 23. Histologický obraz metastázy adenokarcinomu cervixu v koriu (HE, 100x).

Metastázy se podobají obvykle primárnímu nádoru. Je známou skutečností, že pokud se metastáza skládá ze světlých buněk a je silně vaskularizovaná, zdrojem může být především renální karcinom. V této souvislosti stojí za zmínku, že světlobuněčný karcinom ledviny má velmi „benigní“ vzhled, takže se může zaměnit i s některými kožními

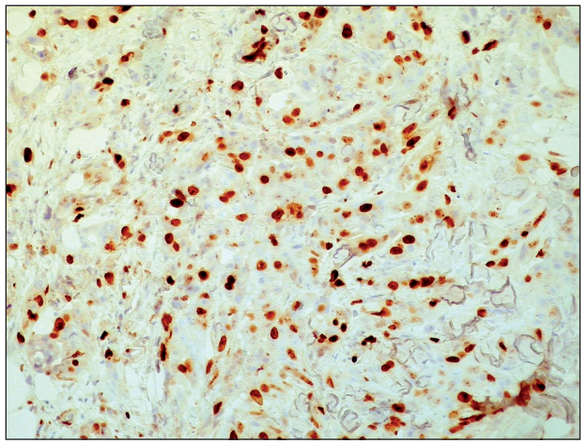

Obr. 24. Histochemické vyšetření metastáz karcinomu prsu, proliferační marker MIB (200x).

adnexálními benigními nádory. V adenokarcinomech jsou často shluky buněk vzhledu pečetního prstenu. Metastázy melanomu mají pestrý vzhled s velmi diferencovanými melanocyty až po velké nádorové melanocyty s četnými mitózami a jaderným pleomorfismem.

Při hodnocení kožních metastáz, a to především u anaplastických tumorů, hraje nazastupitelnou roli imunohistochemie, bez které se dnes prakticky neobejdeme (obr. 24). Významnou roli hraje hlavně stanovení cytokeratinů, CEA, NSE, vimentinu, mucinu, S100, HMB 45, melanu A aj. Určitá vyšetření přímo ukazují na místo primárního nádoru, jako např. při nálezu prostatického specifického antigenu, CA-125 u ovariálního karcinomu, thyreoglobulinu u karcinomu štítné žlázy aj. (1).

PROGNÓZA

I přes úspěchy v protinádorové terapii mají kožní metastázy vždy poměrně špatnou prognózu, zvláště u melanomu, nádorů plic, ovárií a horních partií trávicího ústrojí. Většina nemocných s metastázami v pupku umírá během několika měsíců. Podobně i kožní leukémie a nehodgkinské B-lymfomy mívají špatnou prognózu (3). Průměrná doba přežití nemocných po vzniku kožních metastáz se pohybuje mezi 1 až 34 měsíci (7).

TERAPIE

Terapie kožních metastáz závisí na řadě faktorů. V úvahu přichází systémová terapie v rámci léčby základního onemocnění obvykle jako chemoterapie či různé kombinované metody. Mnoho kožních metastáz je citlivých na rentgenové záření, nebo se dá někdy chemoterapie aplikovat i intralezionálně. V případě solitárních metastáz je na prvním místě chirurgické řešení, ale vždy je třeba k terapii při-

dermatologie_1_08:Sestava 1 14.3.2008 7:14 Stránka 14
proLékaře.cz | 25.11.2026

stoupit po zhodnocení celkového stavu nemocného. Některé metastázy mohou vymizet i spontánně (1, 9).

LITERATURA

1. AHMED, I. Cutaneous metastases. In: BOLOGNA, JL., JORIZZO, JL., RAPINI, RP. *Dermatology*, 2nd edition, Edinburgh, London, New York: Mosby, 2003, p.1953-1956.
2. BRAUN-FALCO, O., PLEWIG, G., WOLFF, HH., BURGDORF, WHC. *Dermatology.* 2nd ed. Berlin, Heidelberg, New York: Springer, 2000, p. 1485-1487.
3. CETKOVSKÁ, P. Nová WHO-EORTC klasifikace kožních lymfomů. *Čes-slov Derm,* 2006, 81(2), s. 69-76.
4. HELM, TN., LEE, TC. Metastatic Carcinoma of the Skin. eMedicine, http://www.emedicine.com/derm/topic263.htm
5. KRAJSOVÁ, I. *Melanom.* Praha: Galén, 2006, s. 212-214.
6. KRATHEN, RA., ORENGO, IF., ROSEN, T. Cutaneous metastasis: a meta-analysis of data. *South Med J,* 2003, 96, p. 164-167.
7. LOOKINGBILL, DP., SPANGLER, N., HELM, KF. Cutaneous metastases in patients with metastatic carcinoma: A retrospective study of 4020 patients. *J Am Acad Dermatol,* 1993, 29, p. 228-236.
8. TREBING, D., GÖRING, HD. Die Nabelmetastase. *Hautarzt,* 2004, 55, p. 186-189.
9. SCHWARTZ, RA. Cutaneous metastatic disease. *J Am Acad Dermatol,* 1995, 33, p. 16-182.
10. SINICCO, A., GAGLIANO, P., CARAMELLO, P. Unusual eruption of cutaneous metastases from occult gastric carcinoma shortly after HIV- infection. *Cutis,* 1993, 53, p. 173-176.
11. WEEDON, D. Skin pathology. Churchill-Livingstone, 2nd edition, 2002, p. 1045-1056.

Došlo do redakce 2. 1. 2008

Prof. MUDr. Karel Pizinger, CSc.
Dermatovenerologická klinika LF UK a FN
Dr. E. Beneše 13
305 99 Plzeň
E-mail: pizinger@fnplzen.cz

Česko-slovenská dermatologie, 83. ročník, rok 2008

Číslo 2: Kožní projevy u chronické renální insuficience

Číslo 3: Pohlavně přenosné infekce

Číslo 4: Virové exantémy

Číslo 5: Rány

Číslo 6: Mykologie