

## Kožní amyloidózy

Pock, L.

Dermatohistopatologická laboratoř, Praha 8

### Souhrn

#### Kožní amyloidózy

Kožní amyloidózy představují skupinu chorob klasifikovaných podle původu amyloidu. K amyloidózám z keratinu patří lichen amyloidosus, makulózní amyloidóza, amyloidóza při aktinickém poškození keratinocytů a amyloidóza u epidermálních tumorů. Amyloidózy AL pocházejí z monoklonální proliferace plazmocytů spojené se zvýšením hladiny imunoglobulinu v séru. Z jejich lehkých řetězců vzniká amyloid L, který se ukládá v různých tkáních, především kolem cév. U amyloidóz spojených s amyloidem A jsou východiskem patogeneze chronické záněty, které vedou ke zvýšení produkce „serum amyloid A-related proteinu“ – jednoho z proteinů akutní fáze. Ten se v séru odbourává na amyloid A. Při jeho vysoké hladině dochází k ukládání kolem cév v různých tkáních. Definitivní diagnóza u všech druhů amyloidóz se opírá o vyšetření histopatologické.

*Klíčová slova:* kožní amyloidózy – klinický obraz – histopatologický obraz – terapie

### Summary

#### Cutaneous Amyloidoses

Cutaneous amyloidoses represent a group of diseases classified according to the origin of amyloid. Amyloidoses from keratin include lichen amyloidosus, macular amyloidosis, amyloidosis due to actinic damage of keratinocytes and amyloidosis connected to epidermal tumors. AL amyloidoses originate from monoclonal plasmocyte proliferation with increased level of serum immunoglobulins. Amyloid L originates from their light chains and deposits in various tissues, mainly around vessels. Amyloidoses with A amyloid are connected to chronic inflammatory processes leading to increased level of serum amyloid A-related protein that belongs to acute phase proteins. This protein is metabolised into amyloid A in the serum and deposits around vessels in various tissues in the case of high serum levels. Histopathological examination is clue to final diagnosis in each type of amyloidosis.

*Key words:* cutaneous amyloidoses – clinical picture – histopathological pattern – therapy

## ÚVOD

Termín amyloid použil poprvé Virchow v roce 1854 pro extracelulární depozita škrobu podobné substance (amylum = latinsky škrob) (7). **Mikroskopicky** se jeví v barvení hematoxylinem–eozinem jako amorfni eozinofilní materiál lokalizovaný zvláště kolem cév a kožních adnex (obr. 1). Barví se konžskou červení cihlově červeně (obr. 2), s jablkově zelenou birefringencí při použití polarizačních skel (obr. 3).

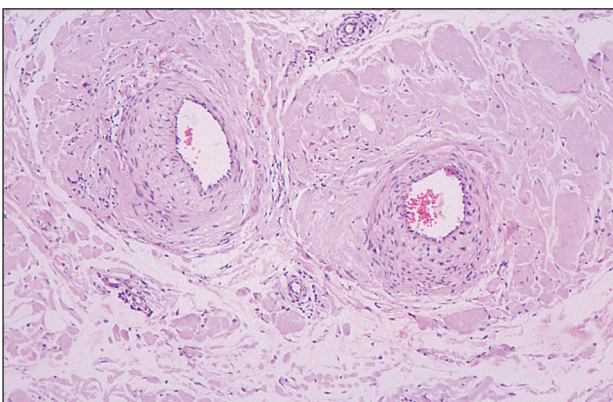
**Elektronmikroskopicky** se jeví amyloid jako fibrily o síle 8–12 nm nestejně délky (14). Vedle fibrilární části amyloidu obsahují amyloidy přibližně 10 % nefibrilární, pentagonální substance (P-komponenty). Ta je tvořena

glykoproteinem (serum-amyloid-P-komponenta) a vyskytuje se v séru fyziologicky (22).

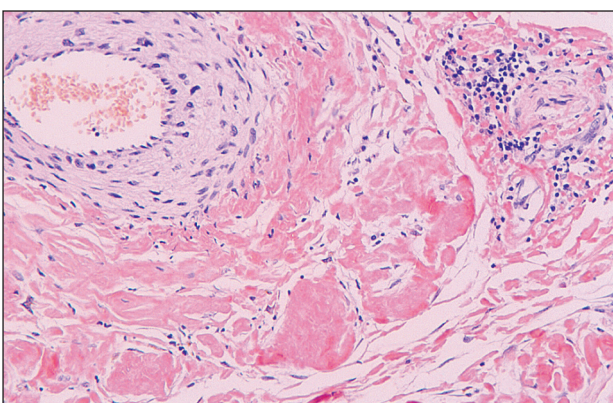
**Biochemicky** představuje amyloid heterogenní skupinu 19 různých proteinů různého původu (např. AA protein pocházející z proteinu akutní fáze uplatňujícího se při dlouho trvajících zánětech, AL amyloid z lehkých řetězců imunoglobulinu, keratinové peptidy, inzulin,  $\beta_2$ -mikroglobulin a další) (22).

**Klasifikace** se řídí především původem a patogenezi amyloidu (tab. 1).

**Patogeneze** je rozdílná podle původu amyloidu. U amyloidóz *keratinocytového* původu dochází k zániku keratinocytu, který je v nekrotickém stavu vyloučen skrz bazální membránu do papilárního koría, kde se tonofibrily keratinu mění na fibrily amyloidu a v tomto stavu pak



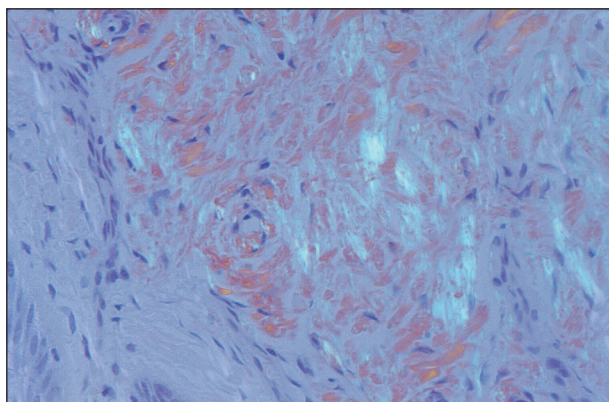
Obr. 1. Amyloid (hematoxylin-eozin, zvětš. 200x).



Obr. 2. Amyloid (konžská červeň, zvětš. 400x).

amyloid přetrvává, neboť je obtížně fagocytován. Melanin z rozpadlých keratinocytů je fagocytován makrofágy (tab. 2).

U amyloidóz spojených s *amyloidem L* dochází k monoklonální proliferaci plazmocytů v rámci různých chorob, důsledkem toho je zvýšení hladiny imunoglobulinů, které produkují plazmocyty, v séru. Z jejich lehkých řetězců pak vzniká amyloid L přítomný v séru. Ten se ukládá kolem cév v různých tkáních (tab. 3). U amyloidóz



Obr. 3. Amyloid (polarizační skla, zvětš. 400x).

spojených s *amyloidem A* jsou východiskem patogeneze chronické záněty, které vedou ke zvýšení produkce prekurzoru proteinu AA – sérového amyloidu A proteinu – jednoho z proteinů akutní fáze. Ten se v séru odbourává na amyloid A. Při jeho vysoké hladině dochází k ukládání kolem cév v různých tkáních (tab. 4).

## I. KOŽNÍ AMYLOIDÓZY

### a) Kožní amyloidózy vycházející z keratinu

#### *Lichen amyloidosus (LA)*

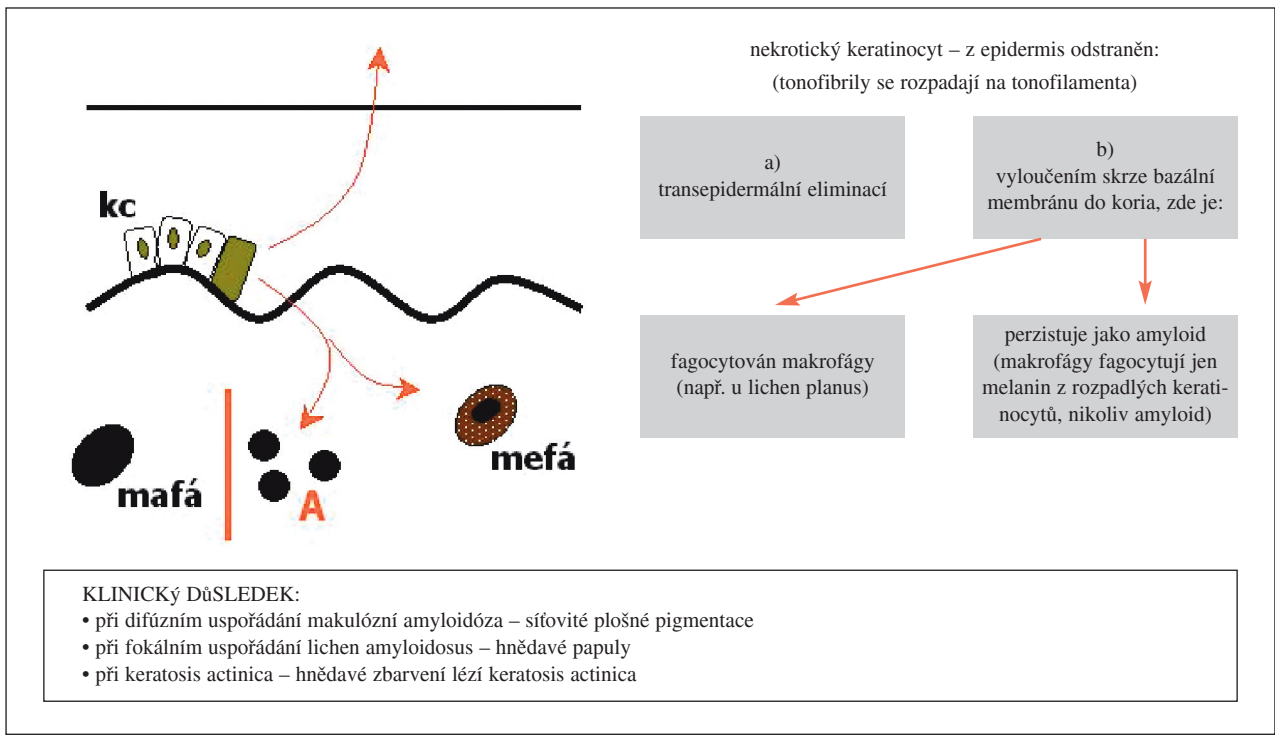
Klinicky se projevuje svědivými mnohočetnými drobnými hyperkeratotickými papulami o průměru 2–3 mm (6), často s hyperpigmentací, lokalizovanými především na bérkách (obr. 4a). Další lokalizace jsou krajina kotníku, dorza nohou, stehna, extenzorové strany paží, hrudník, břicho a záda. Byl popsán i generalizovaný výsev LA (26). Papuly mohou splývat do infiltrovaných ložisek.

*Histopatologicky* se v papilárním koriu nachází nevelká depozita amyloidu, nad kterými je obvykle patrná hyperkeratóza s nepravidelnou akantózou, případně vyklenutím nejvíce postižené dermální papily směrem

Tab. 1. Klasifikace amyloidóz (17)

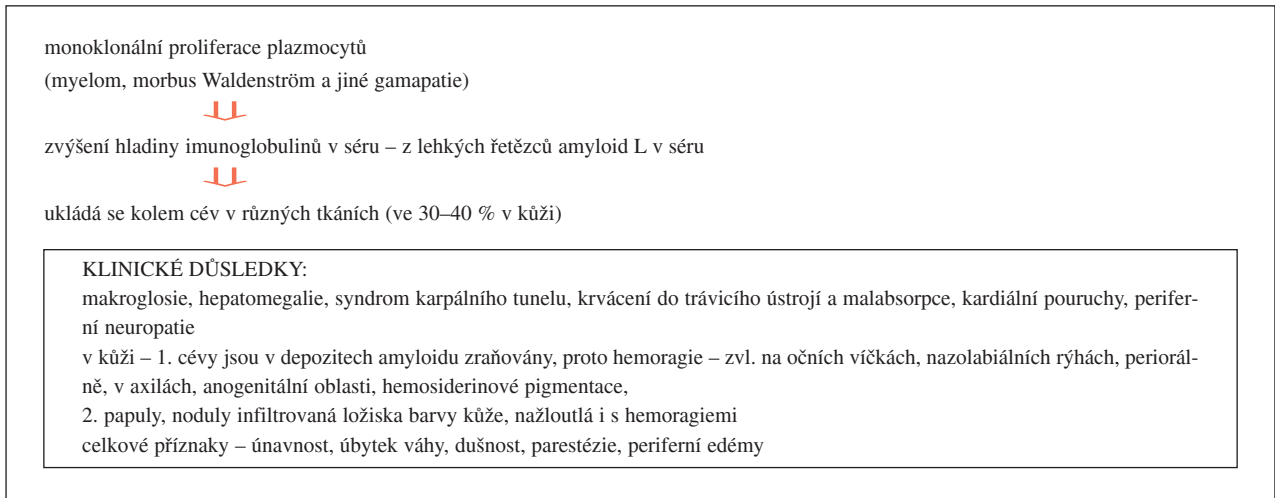
I. Kožní amyloidózy	
• z keratinu lichen amyloidosus makulózní amyloidóza amyloidóza při aktinickém poškození keratinocytů amyloidóza u epidermálních tumorů	fibrilární proteiny keratinová filamenta keratinová filamenta keratinová filamenta keratinová filamenta
• AL-amyloidózy nodulární kutánní amyloidóza	amyloid L
II. Systémové amyloidózy	
• AL-amyloidózy asociované s gamapatií asociované s myelomem	amyloid L amyloid L
• AA-amyloidózy při chronických zánětech při hereditárních onemocněních při dlouhodobé dialýze	amyloid A amyloid A $\beta_2$ -mikroglobulin

**Tab. 2. Patogeneze amyloidóz keratinocytového původu**

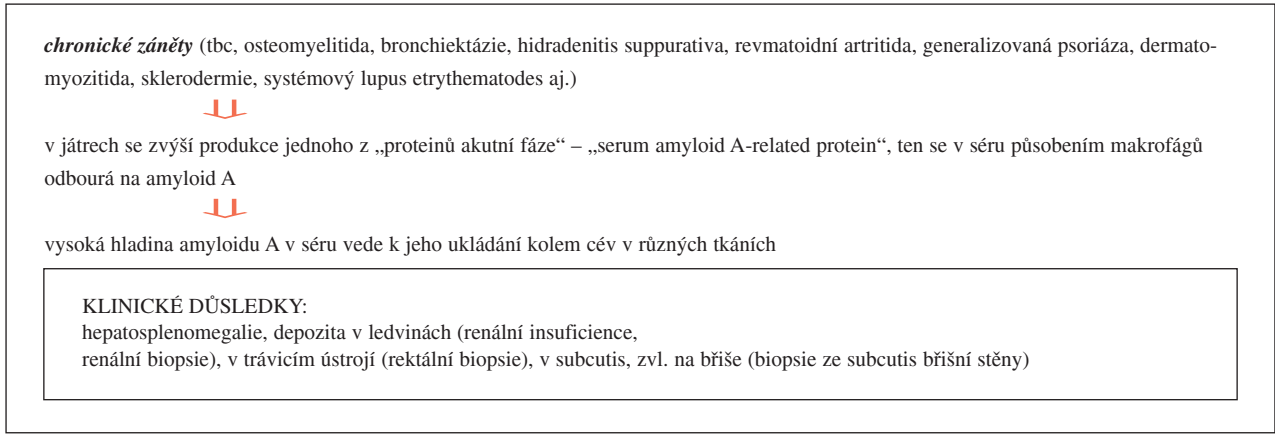


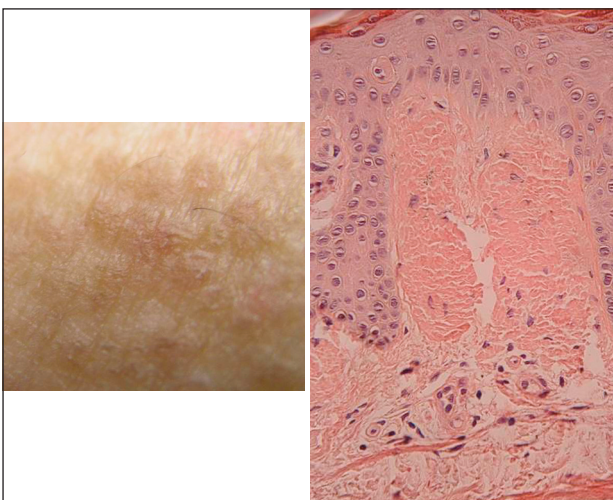
kc – keratinocyt, mafá – makrofágy, mefá – melanofágy, A – amyloid

**Tab. 3. Patogeneze amyloidóz spojených s amyloidem L**



**Tab. 4. Patogeneze amyloidóz spojených s amyloidem A**





**Obr. 4a. Lichen amyloidosus – klinicky.**  
**4b. Lichen amyloidosus – histopatologicky (konžská červeň, zvětš. 200x).**

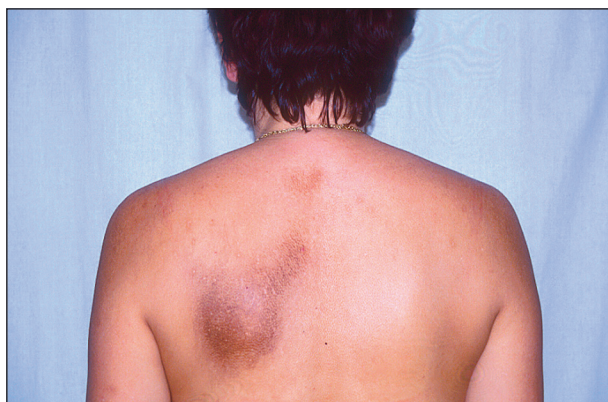k povrchu kůže (obr. 4b). Při těchto depozitech amyloidu jsou obvykle melanofágy. Fibroblasty jsou kolem depozitů obvykle zmnoženy, zánětlivý infiltrát není prakticky přítomen. V okolí mohou být změny podobné lichen simplex chronicus Vidal (17). To vedlo některé autory považovat LA za důsledek škrábání při preexistujícím lichen simplex chronicus (30). K nekróze keratinocytů v důsledku škrábání může dojít zřejmě i u jiných dermatitid. LA byl popsán i v asociaci s atopickou dermatitidou (3), lichen planus (9) a chronickou urtikarií (31).

V *diferenciální diagnóze* je lichen planus a lichen simplex chronicus. *Terapie* LA není dosud uspokojivá. Zahrnují ji následující léčebné možnosti – lokální a intralézionální kortikoidy, dermabraze, etretinát, kalcipotriol, topický dimethylsulfoxid, UV-B fototerapie, cyklofosfamid, cyklosporin (3) a laser (23). Bližší údaje k této chorobě lze nalézt ve článku Kojanové a kol. (11).

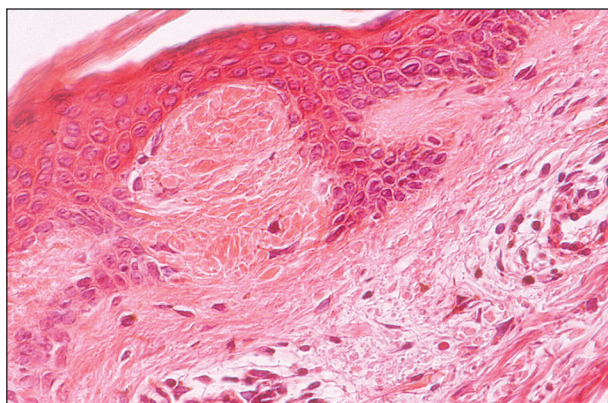
#### **Makulózní amyloidóza (MA)**

MA je relativně dosti častá a vyhraněná onemocnění s neznámou etiologií (29). Onemocnění je *klinicky* charakterizováno jedním nebo několika pigmentovanými, obvykle svědicími ložisky s interskapulární lokalizací, vyskytují se však i na extenzorových partiích končetin a periorbitálně (4). V ložiscích lze rozeznat shluky malých pigmentovaných makul, 2–3 mm v průměru s tendencí ke splývání nebo vytváření síťovitých pigmentací (obr. 5a). Onemocnění je provázeno mírným až středním pruritem, avšak 18 % případů nespívá vůbec (6). Afekece vzniká většinou v časně dospělosti a perzistuje mnoho let. Byla pozorována i ve výsevu v Blaschkových liniích (6). V incidenci primární kožní amyloidózy jsou etnické rozdíly – mnohem častější než u bělochů je u ras Jižní a Střední Ameriky a Asie (13, 6).

MA může být vzácně spojena s rozsáhlými difúzními pigmentacemi (28). Pigmentace postihla obličej, bukalní sliznici, krk, axily, ruce, chodidla, nehty, sakrální krajinu



**Obr. 5a. Makulózní amyloidóza – klinicky.**



**Obr. 5b. Makulózní amyloidóza – histopatologicky (konžská červeň, zvětš. 400x).**

třísla a genitálie. U jiného pacienta byla postižena prakticky celá kůže (32). V takových případech musí být zvažována širší diferenciální diagnóza – adrenální insuficience, hyperthyreóza, hyperpigmentace indukovaná těžkými kovy a léky, intoxikace polychlorovanými bifenily a pozánětlivé hyperpigmentace.

*Etiologicky* se zvažuje možný vliv nošení nylonového oblečení (13) a mechanického tření (6).

*Histopatologicky* lze prokázat malá depozita amyloidu napodobující Civatteho tělíska těsně pod bazální membránou epidermis společně s melanofágy (obr. 5b). Depozita amyloidu byla nečekaně nalezena i hlouběji – v musculus arrector pili, perifolikulárně, ale rovněž i intraepidermálně (20). Imunohistochemicky je původ amyloidu stejný u MA i LA. Pozitivita ve značení na keratin 1, 5, 14, 15, 16 vede k domněnce, že pochází ze suprabazální epidermis nebo ze zevní pochvy vlasového folikulu (20). Bývá též přítomna hyperpigmentace keratinocytů stratum basale epidermis.

U části případů se histologicky prokáže současně přítomnost hydropické degenerace stratum basale, což přibližuje MA lichenoidní tkáňové reakci (27). Onemocnění může existovat samostatně nebo bifázicky (20), tj. v koincidenci s LA.

V *diferenciální diagnóze* jsou notalgia paraesthetica, makulózní incontinentia pigmenti posterior a atopický

„špinavý“ krk („dirty“ neck). *Notalgia paraesthetica* je primární sensorická neuropatie neznámé etiologie postihující rami posteriori druhého až šestého thorakálního spinálního nervu. Prezentuje se pruritem, který může být spojen s paresteziemi a bolestí v horní části zad (8). Tření a škrábání vede k druhotným změnám – k inkontinenci pigmentu a/nebo lichen simplex chronicus u menšího počtu nemocných. Další tření a škrábání (možná v kombinaci s genetickou diatézou) vedou k MA u malého počtu pacientů. U atopického „dirty“ neck inkontinence pigmentu vede k hyperpigmentaci podobné těm u MA a amyloidu podobný materiál může být někdy detekován elektronovou mikroskopii, avšak ne světelnou mikroskopii (10). „Dirty“ neck je prokazován přibližně u 2% pacientů s atopickým ekzémem (15). U *makulózní incontinentia pigmenti posterior* jde o pigmentace v horní polovině zad podobné MA, histologicky o mírnou hyperkeratózu v některých případech, hyperpigmentaci stratum basale epidermis a v papilární dermis se nacházejí melanofágy, ale žádný amyloid (18).

MA je pozorována i v asociaci se systémovou sklerózou v rámci dlouhotrvajícího CREST syndromu (16) a též v některých případech mnohočetné endokrinní neoplazie 2A (Sippleův syndrom) (1). I když vztah zde mohl být koincidentální, byly shledány mutace RET proto-onkogenu zodpovědného za mnohočetnou endokrinní neoplazii 2A u pacientů se současným výskytem tohoto onemocnění a kožní amyloidózy.

*Terapie* MA není úspěšná. Důvodem je malá rozpustnost depozit amyloidu. V mírnějších případech lze určitého zlepšení dosáhnout steroidními externy, popř. v okluzi, ojediněle byl hlášen efekt po etretinátu (6). Určitou naději vzbuzuje použití dimethylsulfoxidu, který zvyšuje rozpustnost amyloidu. Bylo jím dosaženo snížení svědění již v prvním týdnu a klinické zlepšení u 9 z 10 pacientů během 6–20 týdnů (2). Tento lék byl poprvé s úspěchem používán u systémové amyloidózy při orálním podání. Pro MA byl použit v 50% vodném roztoku. Bližší údaje k MA lze nalézt též v článku Pocka a kol. (18).

#### **Amyloidóza při aktinickém poškození keratinocytů**

Ultrafialové záření poškozuje keratinocyty v epidermis. Při tom může dojít ke vzniku amyloidu z degenerativních produktů tonofilament. Taková depozita se mohou najít u lentigo solaris a keratosis actinica v horním koriu. Nevyvolávají klinické příznaky a nemění klinický charakter těchto lézí (17).

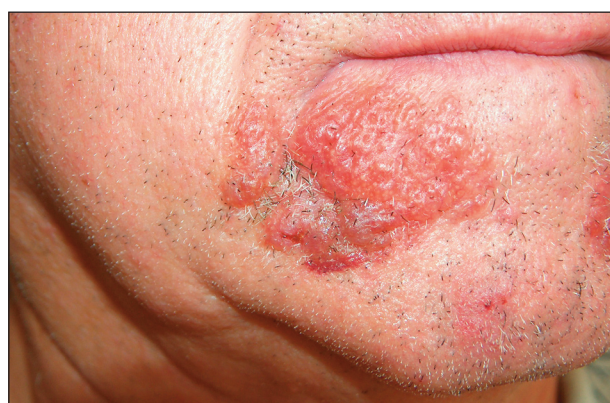#### **Amyloidóza u epidermálních tumorů**

U různých benigních a maligních epidermálních tumorů lze nalézt jako vedlejší nález depozita amyloidu – nejčastěji ve stromatu, avšak i v samotném tumoru. Taková depozita se nacházejí u bazaliomu, spinocelulárního karcinomu a seboroické veruky. Klinický charakter těchto nádorů se depozity amyloidu nemění. Imunohistochemické vlastnosti a barvitelnost jsou identické s amyloidem keratinového původu jako u LA a MA (17).

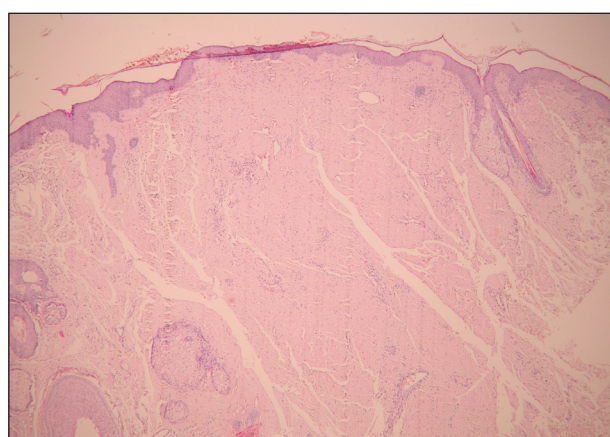
## **b) AL amyloidózy asociované s gamapatií**

### **Nodulární kožní amyloidóza**

Postiženy jsou převážně ženy středního věku, *klinické* projevy jsou v podobě solitárních, žlutohnědých nodulů a infiltrovaných ložisek převážně na dolních končetinách, avšak také na trupu, obličeji a příležitostně i genitálu (obr. 6a). Charakteristické jsou u velkých uzlů známky anetodermie v centru. Asi 15 % případů přechází později do systémové amyloidózy. *Histopatologicky* se nachází při nodulární amyloidóze velké množství amyloidu v koriu a subcutis s ušetřením papilárního koria (obr. 6b). Akcentace je patrná kolem adnex a krevních cév. Kolem depozit i v depozitech amyloidu jsou plazmocyty. V diferenciální diagnóze stojí hyalinosus cutis et mucosae a koloidní milium (17).



**Obr. 6a.** Nodulární amyloidóza – klinicky.



**Obr. 6b.** Nodulární amyloidóza – histopatologicky (konžská červeň, zvětš. 40x).

## **II. SYSTÉMOVÉ AMYLOIDÓZY**

Systémový typ amyloidóz zahrnuje ty, které jsou asociované s dyskrázií plazmatických buněk buď zjevnou, jako např. u mnohočetného myelomu, nebo skrytou, jako u primárních systémových amyloidóz, amyloidóz sekundárních u skupiny chronických chorob a u heredofamili-

árních amyloidóz. Klinicky zřetelné postižení kůže je časté u primární systémové a s myelomem spojené systémové amyloidózy, vyskytuje se však jen vzácně, pokud vůbec, u sekundárních amyloidóz. Primární a s myelomem asociované systémové amyloidózy typicky postihují jazyk, srdce, trávicí ústrojí, skeletální a hladké svalstvo, karpální ligamenta, nervy a kůži, kdežto sekundární systémové amyloidózy postihují játra, slezinu, ledviny a nadledviny. Kožní manifestace jsou spojeny též se systémovými heredofamiliárními systémy depozit amyloidu včetně familiární středozevní horečky, Muckleovým-Wellsovým syndromem a heredofamiliární amyloidovou polyneuropatií (6).

#### a) AL amyloidózy

*Patogenezi* AL amyloidóz ukazuje tabulka 3.

Systémová amyloidóza (synonymum Lubarshova-Pickova choroba) je vzácné onemocnění proteinového metabolismu vykazující kombinaci syndromu karpálního tunelu, makroglosie, specifických mukokutánních lézí a orgánového postižení – kardiálního, renálního, jaterního a gastrointestinálního (19). Příčinou je téměř vždy plazmocelulární dyskrázie, ačkoliv nález v kostní dřeni může být normální. Většina pacientů s AL amyloidózou netrpí mnohočetným myelomem (14). Extrakutánní manifestace systémových amyloidóz shrnuje tabulka 5 (22).

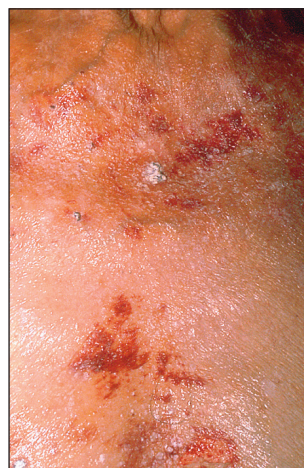*Kožní projevy* u systémové amyloidózy jsou nejčastěji v podobě petechií, purpury, ekchymóz, voskovitých průsvitných nebo purpurických papul, nodulů, plak a tumoriformních lézí (6) (obr. 7a).

Purpura je důsledkem uložení amyloidu ve stěnách cév vedoucí k jejich zvýšené fragilitě. Bulózní léze mohou napodobovat porphyria cutanea tarda nebo epidermolysis bullosa acquisita (6).

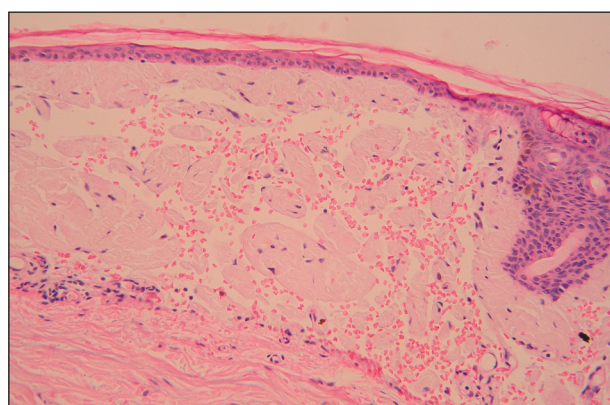
Méně časté mohou být projevy pigmentových změn, sklerodermii podobných infiltrací, alopecie a změn nehtů (podélné rýhování a štěpení). Kožní a slizniční léze vznikají u 40 % pacientů (21) a hemoragie na obličejí může vzniknout i po Valsalvově manévru (25).

**Tab. 5. Extrakutánní symptomy systémových amyloidóz (22, upraveno)**

Periferní neuropatie
Terapeuticky rezistentní kardiopatie (synkopy)
Dyspnoe
Diarea, obstipace, malabsorpce
Poruchy krevního tlaku
Impotence
Syndrom karpálního tunelu
Polyartropatie velkých kloubů nikoliv revmatická
<b>Nespecifické symptomy:</b>
Únavnost
Parestézie
Edémy
Bolesti hlavy
Úbytek váhy



**Obr. 7a. Systémová amyloidóza – klinicky.**



**Obr. 7b. Systémová amyloidóza – histopatologicky (hematoxylin-eozin, zvětš. 200x).**

Výrazná hepatomegalie vzniká u 50 % případů, splenomegalie u méně než 10 % případů (12), dalšími příznaky může být kardiální arytmie, ortostatická hypotenze, srdeční městnání, periferní neuropatie i gastrointestinální krvácení.

*Diagnóza* AL systémové amyloidózy by měla být vždy zvažována při přítomnosti triády – syndrom karpálního tunelu, makroglosie a mukokutánních kožních lézí. Biopsie z mukokutánních lézí by měla být prvním krokem k diagnóze. Může přinést pozitivní nález nejen v lézionální, ale i v klinicky normální kůži. Kožní biopsie normálně vypadající kůže přinesly pozitivní výsledky průkazu amyloidu u asi 40 % pacientů (21). Tyto biopsie prokazují malá depozita ve stěnách malých cév v dermis nebo v subcutis. Doporučovanou oblastí pro biopsii je v těchto případech předloktí. Rektální biopsie jsou pozitivní u více než 80 % případů (12).

*Histopatologický obraz* kožních změn prokazuje v korii a někdy i v subcutis světle eozinofilní amorfní hmoty rozpadající se na menší globule (obr. 7b). Akumulují se těsně u epidermis a mohou být od ní odděleny úzkým proužkem kolagenu. Postižení stěny cév zdůvodňuje přítomnost extravazátů erytrocytů. Zánětlivé infiltry chybějí nebo jsou velmi malé. Pokud existují

buly, jsou způsobeny akumulací amyloidu a ke štěpení dochází intradermálně spíše než na dermoepidermální junci. V subcutis mohou být velké agregáty amyloidu s infiltrační stěnou cév a tzv. amyloidovými prstenci, které se tvoří ukládáním amyloidu kolem jednotlivých tukových buněk. V některých případech, u kterých kožní léze chybí, může být pozitivní nález amyloidu v punkční biopsii podkožního tuku z břišní stěny (14).

Postižení srdce lze identifikovat provedením elektrokardiografie, echokardiografie a endomyokardiální biopsií. Renální amyloidózu lze odhalit provedením CT, ultrazvukovým vyšetřením a renální biopsií. Imunoelektroforéza séra a koncentrované moči může prokázat paraprotein nebo Bence-Jonesův protein. Rtg a scintigrafie skeletu mohou prokázat abnormality u případů spojených s myelomem. Myelom lze prokazovat i punkcí kostní dřeně (6).

*Prognóza* primární amyloidózy je špatná, příčinou smrti je většinou kardiální a renální selhání. Střední čas přežití od diagnózy je 13 měsíců (6), zatímco případy spojené s myelomem mají přežití podstatně kratší.

*Terapie* systémové amyloidózy ve specifické podobě neexistuje (5). Terapeutické možnosti: melfalan a prednison, popř. kolchicin, thymosin, transplantace kmenových buněk krvetvorby, renální a kardiální transplantace (6, 24).

#### b) AA amyloidózy

Jde o sekundární systémovou amyloidózu s depozity amyloidu typu AA.

*Patogenezi* AA amyloidózy shrnuje tabulka 4. Sekundární systémové amyloidózy pouze vzácně vytvářejí specifické kožní projevy, ale běžně postihují ledviny, slezinu, trávicí ústrojí a nadledviny. Diagnóza se opírá o rektální a renální biopsii. Klinická i histopatologická symptomatologie kožního postižení je podobná jako u AA amyloidózy.

Neexistuje žádná specifická *terapie*, většina pacientů zemře na progresivní renální selhání. Terapie primární choroby vedoucí k amyloidóze může zastavit progresi amyloidózy. V úvahu též připadá renální transplantace (6)

## ZÁVĚR

Kožní amyloidózy pocházející z keratinu jsou dobře definované jednotky bez vztahu k jiným systémům. U amyloidózy AL a AA je diagnóza kožní amyloidózy jen prvním krokem. Ve druhém je nutné celkové vyšetření zaměřené na možnou etiologii (myelom?, gamapatie?, chronické záněty?), která by mohla naznačit kauzální terapii. LA, MA a kožní projevy amyloidózy AL a AA mají dosti charakteristický klinický obraz, nodulární amyloidóza je necharakteristická. Definitivní diagnóza všech druhů amyloidózy se opírá o vyšetření histopatologické.

#### Poděkování

Autor děkuje za laskavé přispění ke klinické ikonografii amyloidóz následujícím kolegům:

MUDr. Natálii Hlavinkové (Kožní ambulance, Vsetín) (obr. 5a), prim. MUDr. Jiřímu Šternberskému, CSc. (Kožní oddělení, Baťova nemocnice Zlín) (obr. 6a), MUDr. Petrovi Třeštíkovi (Kožní ambulance, Svitavy) (obr. 7a). Dále děkuje paní Romaně Šneidrové za administrativní pomoc a Radovanovi Pockovi za grafickou pomoc (3. LF UK, Praha).

## LITERATURA

1. ARGILA, D., ROMERO, O., FRUTOS, O., et al. Cutaneous macular amyloidosis associated with multiple endocrine neoplasia 2A. *Clin Exp Derm*, 1996, 21, p. 313–314.
2. BAYAZIT, O., BAYKAL, C., KAVAK, A. Lokale DMSO – Behandlung der makulösen und papulösen Amyloidose. *Hautarzt*, 1997, 48, p. 31–37.
3. BEHR, F., LEVINE, N., BANGERT, J., et al. Lichen amyloidosis associated with atopic dermatitis. *Arch Dermatol*, 2001, 137, p. 553–555.
4. BERG, W., STARINK, T. Macular amyloidosis presenting as periocular hyperpigmentation. *Clin Exp Derm*, 1983, 8, p. 195–197.
5. BREATHNACH, S. Amyloid and amyloidosis. *J Amer Acad Derm*, 1988, 18, p. 1–16.
6. BREATHNACH, S. *Amyloid and amyloidosis of the skin*. In: ROOK/WILKINSON/EBLING/Textbook of dermatology. Edited by CHAMPION, RH., BURTON, AD, BURNS, DA., BREATHNACH, SM. 7th Ed. Oxford, Blackwell Science 2004 p 57.36 – 57.51.
7. FALK, RH., SKINNER, M. The systemic amyloidoses: an overview. *Adv Int Med*, 2000, 45, p. 107–137.
8. GOULDEN, V., HIGHET, A., SHAMY, H. Notalgia parasthetica – report of an association with macular amyloidosis. *Clin Exp Derm*, 1994, 19, p. 346–349.
9. HONGCHARU, W., BALDASSANO, M., GONZALES, E. Generalized lichen amyloidosis associated with chronic lichen planus. *J Am Acad Dermatol*, 2000, 43, p. 346–348.
10. HUMPHREYS, F., SPENCER, J., MCLAREN, K., et al. An histological and ultrastructural study of the 'dirty neck' appearance in atopic eczema. *Clin Exp Derm*, 1996, 21, p. 17–19.
11. KOJANOVÁ, M., BÄUMELTOVÁ, I., ŠTORK, J. Lichen amyloidosis: příznivý účinek acitretinu. *Čes-slov Derm*, 2003, 78 (6), s. 239–243.
12. KYLE, R., BAYRD, E. Amyloidosis: review of 236 cases. *Medicine*, 1975, 54, s. 271–299.
13. MACSWEEN, R., SAIHAN, E. Nylon cloth macular amyloidosis. *Clin Exp Derm*, 1997, 22, p. 28–29.
14. MAIZE, J., MAIZE, J. JR., METCALF, J. *Metabolic diseases of the skin*. In: LEVER'S/HISTOPATHOLOGY OF THE SKIN. Edited by ELDER, D., ELENITSAS, R., JAWORSKY, CH., JOHNSON, B. JR. 8th ed. Philadelphia, Lippincott – Raven 1997, p 435–467.
15. MANABE, T., INAGAKI, Y., NAKAGAWA, S., et al. Ripple pigmentation of neck in atopic dermatitis. *Amer J Dermatopathol*, 1987, 9, p. 301–307.
16. MASOLIVER, A. Widespread primary localized cutaneous amyloidosis (macular form) associated with systemic sclerosis. *Brit J Derm*, 1995, 132, p. 163–165.
17. MEIGEL, WN., STEMM, A: Ablagerungendermatosen. In:

- KERL, H., et al.: Histopatologie der Haut, Springer-Verlag Berlin Heidelberg 2003, p. 477–502.
18. POCK, L., DRLÍK, L., MIŇOVSKÁ, V., et al. Makulózní amyloidóza. *Čes-slov Derm*, 1999, 74 (5), s. 212–215.
  19. RAJKUMAR, S., GERT, M., KYLE, R. Primary systemic amyloidosis with delayed progression to multiple myeloma. *Cancer*, 1998, 8, p.1501–1505.
  20. ROMERO, O., CARCAVILLA, B. Clinicopathologic and immunohistochemical studies on lichen amyloidosis and macular amyloidosis. *Arch Derm*, 1994, 130, p. 1559–1560.
  21. RUBINOW, A., COHEN, A. Skin involvement in generalized amyloidosis. *Amer J Med*, 1978, 88, p. 781.
  22. RUZICKA, T., DONHAUSER, G., LINKE, RP., et al. Kutane Amyloidosen, *Hautarzt*, 1990, 41, p. 245–255.
  23. SAWAMORA, D., MATSUMURA-SATO, KC., SHIBAKI, A., et al. A case of lichen amyloidosis treated with pulse dye laser. *JEADV*, 2005, 19, p. 55–269.
  24. SKINNER, M., ANDERSON, J., SIMMS, R., et al. Treatment of 100 patients with primary amyloidosis: a randomized trial of melphalan, prednisone, and colchicine versus colchicine only. *Amer J Med*, 1996, 100, p. 290–298.
  25. TOUART, M. Continuing medical – cutaneous deposition diseases. Part I. *J Amer Acad Derm*, 1998, 39, p. 149–171.
  26. TURSEN, U., KAYA, TI., DUSMEZ, D., et al. Case of generalized lichen amyloidosis. *Int J Dermatol*, 2003, 42, p. 649–651.
  27. VAKALI, M., IOANNIDES, D., KAPETIS, E., et al. Macular amyloidosis. *Brit. J Derm*, 1996, 135, p. 489–491.
  28. WANG, K., LEE, J. Macular amyloidosis with widespread diffuse pigmentation. *Brit J Derm*, 1996, 135, p. 135–138.
  29. WESTERMARK, P., RIDDERSTRÖM, E., VAHLQUIST, A. Macular posterior pigmentary incontinence: its relation to macular amyloidosis and notalgia paraesthetica. *Acta Derm-venereol (Stockh)*, 1996, 76, p. 302–304.
  30. WEYERS, W., WEYERS, I., BONCZKOWICZ, M., et al. Lichen amyloidosis: A consequence of scratching. *J Am Acad Dermatol*, 1997, 37, p. 923–928.
  31. YALCIN, B., FERDA, A., GÜNES, GT., et al. Generalized lichen amyloidosis associated with chronic urticaria. *Dermatology*, 2003, 207, p. 203–204.
  32. ZAYNOUN, S., ERABI, M., KURBAN, A. Macular amyloidosis. *Arch Derm*, 1973, 108, p. 50–57.

Došlo do redakce: 21. 1. 2007

Doc. MUDr. Lumír Pock, CSc.  
Dermatohistopatologická laboratoř  
Mazurská 484  
181 00 Praha 8  
e-mail: lumir.pock@volny.cz

### **Česko-slovenská dermatologie, 82. ročník, rok 2007**

#### **Číslo 6: Dermatologie v transplantační medicíně**

### **Česko-slovenská dermatologie, 83. ročník, rok 2008**

#### **Číslo 1: Metastatická onemocnění kůže**

#### **Číslo 2: Kožní projevy u chronické renální insuficience**

#### **Číslo 3: Pohlavně přenosné infekce**

## DOŠKOLOVÁNÍ LÉKAŘŮ – KONTROLNÍ TEST

### KOŽNÍ AMYLOIDÓZY

1. **Amyloid se histopatologicky barví:**
  - a) barvením van Gieson
  - b) konžskou červení
  - c) barvením PAS
  - d) žádným z uvedených barvení
2. **Amyloid při lichen amyloidosus je uložen:**
  - a) perivaskulárně
  - b) perifolikulárně
  - c) v papilárním koriu
  - d) v epidermis
3. **Predilekční lokalizací makulózní amyloidózy jsou:**
  - a) bérce
  - b) flexorové strany končetin
  - c) inverzní lokalizace
  - d) skapulární lokalizace
4. **Hnědá pigmentace u makulózní amyloidózy je původem:**
  - a) v melaninu z rozpadlých bazálních keratinocytů epidermis
  - b) z přeměny hemoglobinu na hemosiderin
  - c) v důsledku zvýšené melanogeneze v melanocytech
  - d) v důsledku hyperkeratózy
5. **Nodulární kožní amyloidóza:**
  - a) je vždy součástí systémové amyloidózy
  - b) může přejít do systémové amyloidózy
  - c) je amyloidóza sekundární u kožních nádorů
  - d) je vždy trvale lokální kožní amyloidózou
6. **AL amyloidózy vznikají:**
  - a) ze zvýšení produkce proteinu akutní fáze
  - b) v důsledku chronických zánětů
  - c) v důsledku zvýšení hladiny imunoglobulinu v séru
  - d) v důsledku zvýšeného odbourávání plazmocytů
7. **Purpura u systémových amyloidóz je způsobena:**
  - a) poruchou srážlivosti
  - b) v důsledku vaskulitidy
  - c) v důsledku zvýšené fragility cév postižených uloženinami amyloidu
  - d) purpura není součástí manifestace systémové amyloidózy
8. **Kožní biopsie k průkazu amyloidu u pacientů se systémovou amyloidózou bez kožních změn:**
  - a) jsou vždy negativní
  - b) jsou často pozitivní
  - c) jsou vždy pozitivní
  - d) neprovádějí se
9. **Většina pacientů s AL amyloidózou:**
  - a) netrpí mnohočetným myelomem
  - b) trpí mnohočetným myelomem
  - c) netrpí mnohočetným myelomem a má normální počet plazmocytů v krvi
  - d) žádná odpověď není správná.
10. **Na systémovou amyloidózu je třeba myslet při:**
  - a) triádě – syndrom karpálního tunelu, makroglosie, kožní (a slizniční) léze
  - b) zvýšeném počtu plazmocytů v kostní dřeni
  - c) hemoragiích v kůži a sliznicích
  - d) makulózní amyloidóze

*Pozn. Správným zodpovězením otázek kontrolního testu získáte 6 kreditů kontinuálního vzdělávání lékařů ČLK. Správné odpovědi na otázky kontrolního testu budou uveřejněny v příštím čísle časopisu. Ti z vás, kteří chtějí být zařazeni do slosování o ceny 82. ročníku časopisu roku 2007, nechť zašlou správné odpovědi na kontrolní test na adresu redakce (Dermatovenerologická klinika 1. LF UK a VFN, U nemocnice 2, 128 00 Praha 2) vždy nejpozději do jednoho měsíce od vydání daného čísla.*

Odpovědi na otázky kontrolního testu publikovaném v č. 4/2007:

**Jedličková H.: Těhotenské dermatózy**

Správné odpovědi: 1a, 2b, 3c, 4b, 5b, 6c, 7a, 8d, 9d, 10c