

Papulosis maligna atrophicans (morbus Degos)

Pock L.¹, Šimlová J.², Macháčková R.³, Koskuba J.⁴, Hercogová J.⁵

¹Dermatohistopatologická laboratoř, Praha 8

²Sanatorium Achillea, Praha 8

prim. MUDr. N. Benáková

³Kožní ambulance, Úpice

⁴II. interní odd. FN Bulovka

primář MUDr. J. Koskuba

⁵Dermatovenerologická klinika FN Bulovka

přednostka prof. MUDr. J. Hercogová, CSc.

Souhrn

Papulosis maligna atrophicans (morbus Degos)

Papulosis maligna atrophicans (morbus Degos) je vzácné onemocnění neznámé etiologie postihující malé a střední artérie kůže a dalších orgánů. Prvními projevy jsou ložiska na kůži, ke kterým se s odstupem měsíců či let přidávají projevy orgánového poškození, a to nejčastěji trávicího ústrojí či nervového systému. Pokud se po dlouhou dobu vyskytují pouze kožní projevy, hovoříme o benigní formě, jestliže se již vyskytuje poškození i jiných orgánů, hovoříme o maligní formě. Prezentujeme případ 52leté pacientky, která měla 3 roky trvající projevy této choroby na kůži, ale bez systémových komplikací. Kompletní vyšetření pacientky neprokázalo poškození jiných orgánů ani jiné asociované onemocnění. Po stanovení diagnózy pacientka přežívá bez systémových komplikací již 4 roky, celkově trvá tedy onemocnění 7 let, a to pouze s kožní symptomatologií. Příklad proto prozatím lze uzavřít jako benigní formu bez orgánového poškození, vyžaduje však další sledování.

Klíčová slova: papulosis maligna atrophicans – benigní forma – kožní projevy – histopatologický nález – prognóza

Summary

Malignant Atrophic Papulosis (Degos' disease)

Malignant atrophic papulosis (Degos' disease) is a rare disease of unknown etiology involving small and middle-sized arteries of skin and other organs. The first symptoms are skin lesions within months or years followed by signs of organ damage, especially those of digestive tract and nervous system. The benign form involves only the skin, in malignant form also other organs are compromised. The case of 52-year-old woman with three years lasting skin symptoms without systemic complications is presented. Thorough examination revealed neither other organ involvement nor any other associated disease. Because for four years, since the time of diagnosis, and seven years, since the development of skin lesions, the patient presents no other organ involvement, the presented case might be considered as a benign form of the disease, further follow-up is required, however.

Key words: malignant atrophic papulosis – benign form – skin signs – histopathology – prognosis

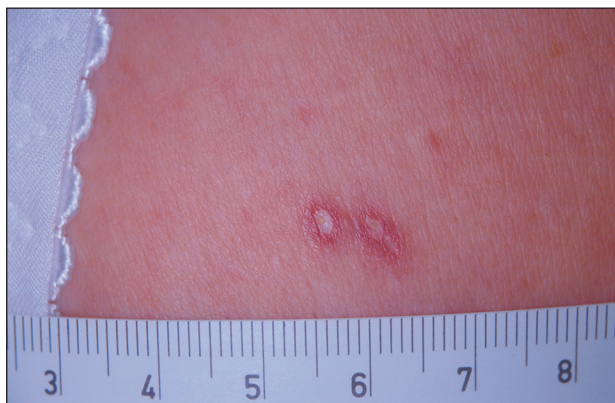ÚVOD

Papulosis maligna atrophicans (morbus Degos)(MD) je vazookluzivní proces neznámé etiologie, který může být fatální při postižení trávicího ústrojí a centrálního nervového systému. Průběh, prognóza i léčba u různých případů jsou značně variabilní. V posledních deseti letech nebyla tato choroba v časopisu Česko-slovenská dermatologie prezentována. Měli jsme možnost delší dobu sledovat pacientku s benigní formou této choroby, která je méně častá, a proto o ní podáváme tuto zprávu.

POPIS PŘÍPADU

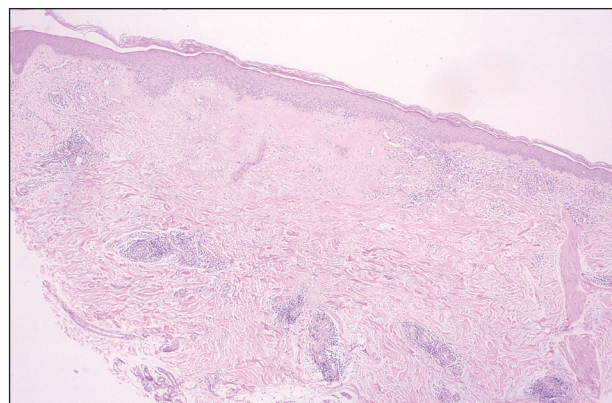
52letá žena měla 3 roky trvající, pomalu progredující kožní projevy na stehnech, bérkách a předloktích, minimálně na trupu. Ložiska byla nejdříve charakteru drobných červených plochých papul velikosti několika milimetrů, u některých z nich postupně docházelo ke zblednutí centra. Ložiska se po delší době spontánně zhojila do světlehnědě pigmentovaných plošek nebo jizviček. Subjektivně nemoc nečinila obtíže, pacientce vadila pouze kosmeticky.

V době objektivního vyšetření měla pacientka několik plochých papul červené barvy o průměru 3 mm a asi 30 podobných s bílým atrofickým středem a úzkým lividně červeným lemem šířky 1 mm (obr. 1). Místy byly patrné již jen hnědavé makuly. Vzhledem k nejasnému klinickému nálezu byla provedena probatorní excize a histologické vyšetření s následujícím nálezem.

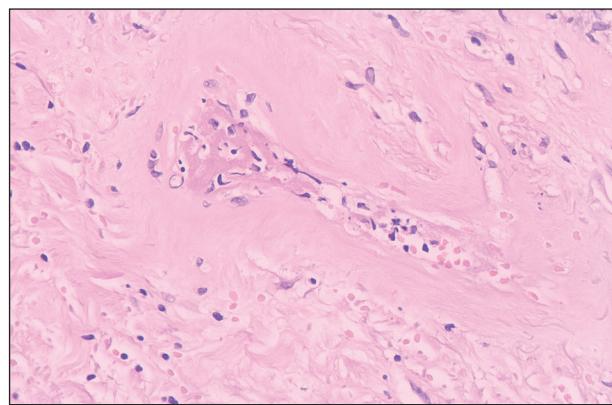


Obr. 1. Klinický obraz morbus Degos.

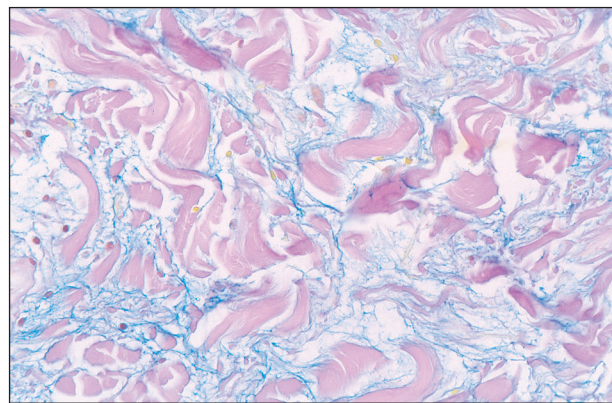
Mírná hyperkeratóza, v centru oploštělá dermoepidermální junkce, pod ní klínovitý úsek edému, hypocelulárního kolagenního vaziva s homogenizací kolagenních snopců (obr. 2), s extravazáty erytrocytů, v těsném okolí jsou pak perivaskulární infiltraáty lymfocytů kolem cév (obr. 2). Na spodině tohoto úseku je zastíženo několik cév s fibrinovým trombem, který je prakticky vyplňuje, a nekrotickou stěnou (obr. 3). Hyalinizace v úzkém pruhu kolem cév horního koria je dobře patrná i v barvení trichromem, elastická vlákna jsou zachovalá (orcein). V postiženém korigu jsou velká depozita mucinu (obr. 4).



Obr. 2. Histopatologický obraz – celek. V horní polovině koria je okrsek acelulárního homogenizovaného kolagenního vaziva. V okolí tohoto okrsku jsou nepřítušné husté infiltraáty lymfocytů perivaskulárně (hematoxylin-eozin, zvětš. 40x).



Obr. 3. Histopatologický obraz – trombotizovaná céva s nezřetelnou nekrotickou stěnou a nečetnými fragmenty jader zánětlivých elementů, extravazálních erytrocytů a homogenizace kolagenního vaziva v okolí (hematoxylin-eozin zvětš. 400x).



Obr. 4. Histopatologický obraz – depozita mucinu v lézi (alciánová modř, zvětš. 200x).

Závěr: morbus Degos.

Během následujících měsíců docházelo velmi ojediněle k tvorbě nových ložisek. Po 4 letech trvání choroby se přidaly subfebrilie až do 37,5 °C, které měly spíše inter-

mitentní ráz, a záchvaty zimnice, které byly hlavně při prochlazení nebo výraznější změně teploty, v létě i v zimě.

Pacientka byla léčena nejdříve intralézionální aplikací kortikoidů, při které docházelo místy k rozvoji atrofických změn, proto pacientka již nechtěla v této terapii pokračovat. Největšího efektu bylo dosaženo totální excizí některých ložisek, která pacientce nejvíce vadila kosmeticky.

Vzhledem k subfebriliím, k možným systémovým komplikacím a k vyloučení jiného přidruženého onemocnění byla pacientka hospitalizována na interním oddělení, kde byla kompletně vyšetřena. Absolvována byla tato vyšetření – EKG, FW, KO+diff., hemokoagulace, D dimery, široký biochemický screening včetně thyroidálních hormonů, rentgenologické vyšetření (rtg srdce a plic, enteroklýza, CT mozku, hrudníku, břicha, malé pánve, MR), sonografické vyšetření břicha, gastroskopie, koloskopie, echokardiografie. Konziliárně byla provedena vyšetření gynekologem, oftalmologem a infekcionista. Mamografie byla negativní. Většina provedených diagnostických metod nepřinesla patologický nálezu. Při CT vyšetření mozku a následném vyšetření magnetickou rezonancí byla nalezena drobná patologická vaskularizace v hloubce levé hemisféry. Při gastroskopickém vyšetření byly nalezeny v žaludku drobné polypy. Nález v jícnu a duodenu odpovídal věku. Nejvýraznější změny prokázalo imunologické vyšetření. Byly nalezeny výrazné odchylky v buněčné imunitě (zmnožené lymfocyty, NK buňky, aktivované CD8 pozitivní Tc-lymfocyty, snížené hladiny CD4 pozitivních T-lymfocytů), suspektní akutní infekce adenoviry dle konziliáře bez nutnosti medikace a bylo vysloveno podezření na vystupňovanou imunosupresi. V oblasti humorální imunity nebyly nalezeny odchylky. Hodnoty imunoglobulinů, složek komplementu, proteiny akutní fáze a cirkulující imunokomplexy byly v normě. V laboratorních vyšetřeních zaměřených na možnou asociaci s autoimunitními chorobami byla zjištěna pouze hraniční pozitivita autoprotilátek anti ds-DNA a ANA. Hodnoty kryoglobulinů byly negativní. Revmatologické vyšetření neprokázalo patologický nálezu.

DISKUSE

MD popsal poprvé v roce 1941 Kohlmeier jako letální kožní a intestinální trombózu arteriol. V roce 1942 Degos a kol. podali přesný popis onemocnění, které nejdříve označili jako „dermatite papule-squameuse atrophiante“ a až v roce 1948 přejmenovali na „papulose atrophiante maligne“. Až do roku 1980 se takto označovala kombinace kožních a orgánových, resp. střevních projevů, následně se začalo uvažovat pouze o kožních projevech bez systémových komplikací. Z tohoto pohledu lze hovořit o maligní a benigní formě. Doposud bylo popsáno okolo 200 případů (9).

MD je vzácné a v případě postižení vnitřních orgánů až v 50 % smrtelné onemocnění cév neznámé etiologie. Onemocnění začíná kožními projevy a s odstupem několika měsíců až let se přidávají projevy orgánového posti-

žení. Doposud nejdelší zaznamenaný interval kožního postižení bez orgánových komplikací je 12 let (12). Jen velmi vzácně mohou systémové projevy kožním projevům předcházet. Onemocnění postihuje všechny věkové skupiny, více mladší dospělí (2), děti jen velmi sporadicky, muže mírně častěji než ženy (1). Vzácně byl pozorován familiární výskyt (1) či výskyt v době těhotenství (2). Prognóza pouze izolovaných kožních projevů je příznivá, u systémových komplikací je nepříznivá, ve více než polovině případů dochází k úmrtí na střevní komplikace do 2 let od stanovení diagnózy (9, 11).

Etiopatogeneze onemocnění není doposud spolehlivě objasněna. V průběhu let a četných pozorování se uvažovalo o mnoha vyvolávajících faktorech. Nejdříve o souvislosti s thrombangiitis obliterans, protože podkladem změn jsou segmentální a trombangiitické procesy (3). Při vyšetřování se často diagnostikovaly poruchy srážlivosti krve s následnou tvorbou trombů, zvláště abnormální koagulace či inhibice fibrinolýzy (4), případně zvýšená koncentrace fibrinu zvláště u neurologických komplikací. Tromby se poté nejčastěji nacházejí v cévách dermis, mezenteria a nervového systému. Abnormální mucinová depozita se nacházejí nejvíce u nových lézí, ale tendence k jejich tvorbě je zřejmá i u lézí starších a je nejspíše indukována aktivovanými T-lymfocyty (4). Autoimunitní vlivy jsou suspektní u pacientů s lupus erythematoses, revmatoidní artritidou, sklerodermií či dermatomyozitidou, ale pozitivní protilátky charakteristické pro tyto choroby byly nalezeny i bez klinických projevů těchto chorob (4). Někdy byly nalezeny i antifosfolipidové protilátky. Další teorie uvažují o primární poruše endotelového metabolismu lipidů, o alergické vaskulitidě a o genetických faktorech. Vliv virových infekcí podporuje nález virových inkluzí uvnitř endotelových buněk při vyšetření elektronmikroskopem (4, 12).

Onemocnění začíná necharakteristickými **kožními projevy**, které se postupně již charakteristicky vývojově mění a po měsících nebo letech se mohou přidat projevy postižení dalších orgánů. Nejčastější jsou ložiska na trupu a proximálních částech končetin, hlavně horních. Obličej, dlaně a plosky nejsou nikdy zasaženy (4). Sliznice úst a genitál mohou být vzácně postiženy, stejně jako konjunktivy (10). Ložisek bývá v průměru 30–40, jsou asymetricky uložena a mohou být i v různých fázích vývoje. Základním projevem je růžovo-červená plochá papule spíše neostře ohraničená, průměrné velikosti 2–5 mm, výjimkou není ale ani velikost až 15 mm. V tomto stavu mohou ložiska dlouho přetrvávat nebo se během několika dní vytvoří centrální vkleslina porcelánové barvy (6) s nápadnějším edematózním lemlem červené barvy, často s teleangiectáziemi (2, 4, 7). Centrální vkleslina může nekrotizovat a z ulcerovat, následně se zhojí atrofickou jizvou s hyperpigmentovanými okraji. Jiná ložiska, která nepodlehla nekrotizaci, se mohou zhojit *ad integrum*. Subjektivně jsou kožní projevy bez obtíží, někteří pacienti udávají lehké pálení ložisek (4). Ložiska nejsou fotosenzitivní. V diferenciální diagnóze jsou leukocytoklastická vaskulitida, lymfomatoidní papulóza, lichen sclerosus et atrophicus, pityriasis lichenoides acuta a folliculitida (6, 9).

Orgánové postižení se týká nejčastěji, a to až v 50 až 60 %, *trávicího ústrojí*. Pacient si stěžuje na dyspepsie,

bolesti břicha, může se objevit meléna. Podkladem jsou infarktové změny střev, následná perforace, fistuly a peritonitida. Bohužel často jde o smrtelné komplikace. Asi ve 20–30 % se objevují *neurologické* komplikace ve formě infarktů postihujících centrální i periferní nervový systém. Klinicky jsou přítomny projevy jako epilepsie, parézy, plegie, ale i afázie nebo poruchy periferních nervů. Ostatní komplikace jsou méně časté. Asi ve 13 % případů se objevuje postižení *očí*, jež se projevuje jako ptóza, diplopie, nystagmus, edém papily, neuritis nervi optici, může být postižena i skléra, episkléra a retina. Při *srdečních a cévních* komplikacích je nejčastěji diagnostikován perikardiální výpotek, perikarditida či okluze renální arterie. Možná je i pleuritida (4). Někdy se mohou změny najít teprve až při pitvě, a to nejčastěji postižení srdce, perikardu, pleury, též jater, ledvin či pankreatu (1, 12).

Histopatologicky se nachází klínovitá alterace koria, nad kterou je atrofická epidermis s mírnou hyperkeratózou. Alterace koria může být v podobě skutečné nekrózy, častěji však je spojena s edémem, mírnou sklerózou a velkými depozity mucinu. Perivaskulárně jsou řídké infiltráty lymfocytů. Na spodině zóny změn kolagenního vaziva jsou typické cévní změny v podobě edému endotelií, fibrinových trombu, obvykle bez větších zánětlivých infiltrátů v jejich okolí, někdy i nekróza cévní stěny (1, 8).

Jednotná a účinná **terapie** není stanovena. Lokálně jde hlavně o prevenci bakteriální infekce (3) či aplikaci kortikosteroidů. Celková léčba je dána etiopatogenezi, s cílem především snížit sklon k trombotizaci. V dostupné literatuře je nejčastěji jako lék volby uváděn aspirin samostatně nebo v kombinaci s dipyridamolem (3, 12), relativně často byl ordinován i pentoxifylin. Jako další léky jsou uváděny: fenylbutazon, heparin, warfarin a dextran. Celkově podávané kortikosteroidy někdy vedly ke zhoršení střevních projevů (3, 12), ale byly přínosem při neurologických obtížích (4). Je uváděna i terapie dapsonem či antimalariky (7). Zkouší se i fibrinolýza (3), někteří autoři uvádějí i terapii celkovými antibiotiky (7). Chirurgické řešení střevních lézí je komplikované pro jejich mnohočetnost.

Prognóza onemocnění, je dána dynamikou vývoje změn. Pouze kožní a spíše menší ložiska mají prognózu příznivou. Nejčastější střevní komplikace s fatálními následky prognózu výrazně zhoršují, pacienti ale někdy tyto komplikace přežívají po mnoho let. Pokud se během dostatečně dlouhé doby žádné orgánové komplikace nevyskytnou, lze považovat onemocnění za benigní (v 4–15 % případů) (7), ale s možností změny v maligní v budoucnosti. Z uvedeného vyplývá, že přesné určení benignity a malignity onemocnění je nejisté. Naše pacientka má projevy MD 7 let bez dalšího orgánového postižení. Při podrobném vyšetření zaměřeném na možné etiologické příčiny a jiné projevy nebyly zjištěny žádné patologické odchylky. Proto hodnotíme prozatím formu MD

naší pacientky jako benigní. Několik let přetrvávající intermitentní subfebrilie nebyly internistickým vyšetřením vysvětleny.

LITERATURA

1. BALL, E., NEWBURGER, A., ACKERMAN, AB. Degos' disease: A distinctive pattern of disease, chiefly of lupus erythematosus, and not a specific disease per se. *Am J Dermatopathol*, 2003, 25, No. 4., p. 308–320.
2. BOGENRIEDER, T., KUSKE, M., LANDTHALER, M. et al. W. Benign Degos disease developing during pregnancy and for 10 years. *Acta Derm Venerol*, 2002, 82, p. 284–287.
3. BRAUN-FALCO, O., PLEWIG, G., WOLFF, HH. *Dermatolgia a venerológia*, Osveta, Martin, 2001, str.745–746.
4. BURNS, T., BREATHNACH, S., COX, N., GRIFFITHS, CH. *Rook's Textbook of Dermatology*, Blackwell Publishing, 2004, 48.36.
5. DEGOS, R., DELORT, J., TRICOT, R. Dermite papulo-squamose atrophicante. *Bull Soc Fr Dermatol Syphiligr*, 1942, 49, 148–281.
6. HARVELL, JD., WILLIFORD, PL., WHITE, WL. Benign cutaneous Degos disease. A case report with emphasis on histopathology as papules chronologically evolve. *Am J Dermatopathol*, 2001, 23, No. 2, p. 116–123.
7. HIGH, WA., ARANDA, J., PATEL, SB., et al. Is Degos' disease a clinical and histological end point rather than a specific disease? *J Am Acad Dermatol*, 2004, 50, No. 6, p. 895–899.
8. LEVER'S/HISTOPATHOLOGY OF THE SKIN. Edited by Elder, D., ELENITSAS, R., JAWORSKY, CH., JOHNSON, B. JR. 9th ed. Philadelphia, Lippincott Williams Wilkins 2005. 1229 p.
9. LOEWE, R., PALATIN, M., PETZELBAUER, P. Degos' disease with an inconspicuous clinical course. *JEADV*, 2005, 19, p. 477–480.
10. SAGLIK E., BAYKAL C., BUYUKBABANI N., et al. Malignant atrophic papulosis: endocrinal involvement and positive anticardiolipin antibodies. *JEADV*, 2006, 18, p. 602–634.
11. SCHEINFELD, N. Degos' disease is probably a distinct entity. A review of clinical and laboratory evidence. *J Am Acad Dermatol*, 2005, 52, No. 2., p. 375–376.
12. ZAMIRI, M., JARRETT, P., SNOW, J. Benign cutaneous Degos' disease. *Int J Dermatol*, 2005, 44, p. 654–656.

Došlo do redakce: 7. 12. 2006

Doc. MUDr. Lumír Pock, CSc.
Dermatohistopatologická laboratoř
Mazurská 484
181 00 Praha 8
E-mail: lumir.pock@volny.cz