

Predoperačné stanovenie hrúbky melanómov s použitím 20MHz sonografie

Minariková E.¹, Pěč J.¹, Plank L.², Bobrovská M.², Strmeňová V.³

¹Dermatovenerologická klinika JLF UK a MFN, Martin

prednosta prof. MUDr. Juraj Pěč, CSc.

²Ústav patologickej anatómie JLF UK a MFN, Martin

prednosta prof. MUDr. Lukáš Plank, CSc.

³Oddelenie plastickej chirurgie MFN, Martin

primár MUDr. Viera Strmeňová, PhD.

Súhrn

Predoperačné stanovenie hrúbky melanómov s použitím 20MHz sonografie

Autori predkladajú tri klinické prípady pacientov s malígnym melanómom, u ktorých predoperačne na stanovenie hrúbky nádoru použili vysokofrekvenčný 20 MHz sonografický prístroj Dermascan C. Okrem sonografických obrazov jednotlivých prípadov prezentujú aj klinické obrazy jednotlivých malígnych melanómov. Zhrňajú doteraz publikované výsledky s použitím sonografie v predoperačnom vyšetrení malígnych melanómov a vyzdvihujú štatisticky zhodnotenú presnosť a diagnostickú hodnotu vysokofrekvenčnej 20 MHz sonografie na odporúčenie správneho bezpečnostného lemu a indikovanosti biopsie sentinelovej uzliny pre klinickú prax.

Kľúčové slová: malígnym melanóm – vysokofrekvenčná 20MHz sonografia – Breslow – biopsia sentinelovej uzliny – bezpečnostný lem

Summary

Pre-operative Assessment of Melanoma Thickness by 20MHz Sonography

Three cases of melanoma patients whose tumor thickness was pre-operatively evaluated by high frequency sonographic device Dermascan C are demonstrated. Sonography, as well as clinical pictures, are presented and results of pre-operative melanoma sonography published so far are reviewed. Statistically evaluated accuracy and diagnostic value of high frequency 20MHz sonography are emphasized in recommendation of the proper safety margin and indication of sentinel node biopsy in clinical practice.

Key words: malignant melanoma – high frequency 20MHz sonography – Breslow – sentinel node biopsy – safety margin

ÚVOD

Predoperačná identifikácia hrúbky melanómov je založená na využití niekoľkých diagnostických metód, klinického vyšetrenia, dermatoskopie, videomikroskopie a sonografie. Dermatoskopické kritéria, ktoré pomáhajú rozlíšiť hrubé a tenké melanómy sú centrálna pigmentová sieť, centrálna hnedá globuly a hladký povrch lézie, typické pre tenké melanómy. Pre hrubé melanómy je charakteristická prítomnosť klinickej regresie, dermatoskopicky prítomnosť lokalizovanej nepravidelnej pigmentovej

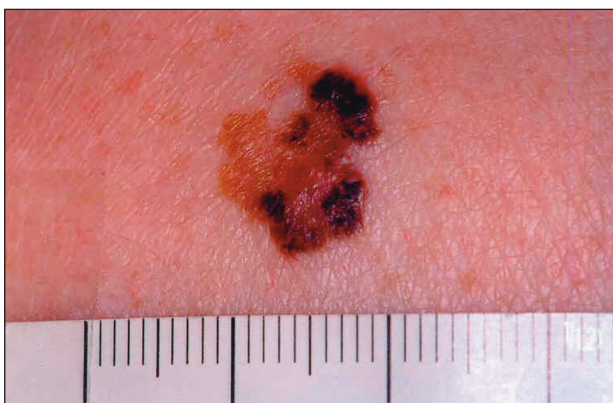siete, sivomodrého závoja, pseudopódií a šedých polygonálnych oblastí (3).

Za účelom predoperačného vyšetrenia melanómov používame od roku 2005 vysokofrekvenčný 20 MHz sonografický prístroj Dermascan C – Cortex Technology s vysokou rozlišovacou schopnosťou a možnosťou dvoj- a trojrozmernej rekonštrukcie vybraného kožného segmentu. S použitím klinického, videomikroskopického a sonografického vyšetrenia a na základe predoperačne sonograficky zmeranej hrúbky melanómov, odporúčame plastickým chirurgom rozsah chirurgickej exstirpácie a indikujeme exstirpáciu sentinelovej lymfatickej uzliny,

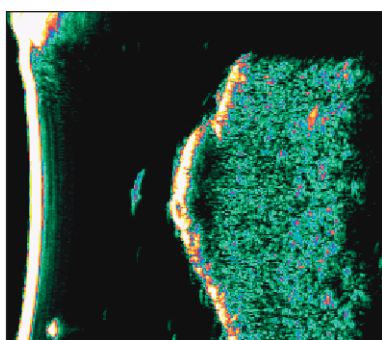
ktorú neodporúčame u melanómov s Breslowom menším ako 1 mm. Sonografické vyšetrenie nerealizujeme u krvácajúcich melanómov a na obtiažne prístupných miestach, ako sú ušnice, medziprstné priestory, v okolí očí a na slizniciach. V nasledujúcom predkladáme tri klinické prípady z 30 doteraz predoperačne vyšetrených prípadov.

KLINICKÉ PRÍPADY

1. pacient: 55-ročná pacientka s dvojrôčnou anamnézou rastu znamienka na zadnej strane ľavého ramena. Pri prvom vyšetrení bol priemer lézie 11x13 mm, lézia nekrvácala, nesvrbela. Sonografickým vyšetrením bola zmeraná hrúbka nádoru 0,6 mm. Bol odporučený 1 cm bezpečnostný lem do zdravého okolia. Histologicky bol potvrdený povrchovo sa šíriaci malígny melanóm, s hladinou invázie Clark II a hrúbkou podľa Breslawa 0,4 mm (obr. 1 a 2).



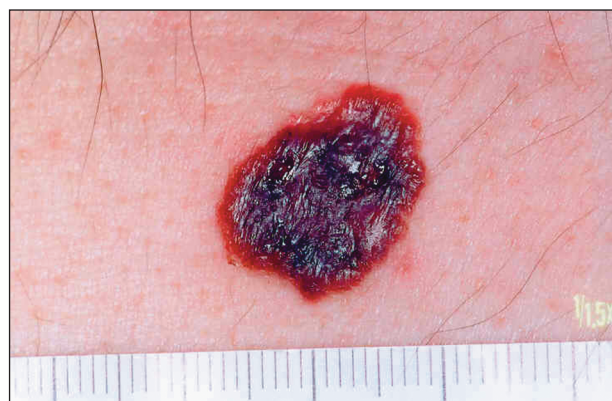Obr. 1. Povrchovo sa šíriaci malígny melanóm na zadnej strane ľavého ramena (1. pacient).



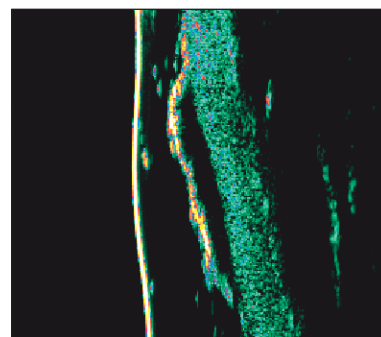
Obr. 2. Sonografický obraz malígneho melanómu na zadnej strane ľavého ramena (1. pacient).

2. pacient: 50-ročný pacient s anamnézou rastu znamienka na bruchu približne jeden rok. Znamienko občas spontánne krvácalo. Pri vyšetrení bol priemer lézie 18x14 mm, bez klinicky prítomnej exulcerácie alebo krvácania. Sonograficky bola zmeraná hrúbka nádoru 0,9 mm. Bol

odporučený 1 cm bezpečnostný lem, bez sentinelovej exstirpácie lymfatickej uzliny. Histologicky bol potvrdený typ lentigo maligna melanóm, s hladinou invázie Clark III a hrúbkou podľa Breslawa 0,8 mm (obr. 3 a 4).

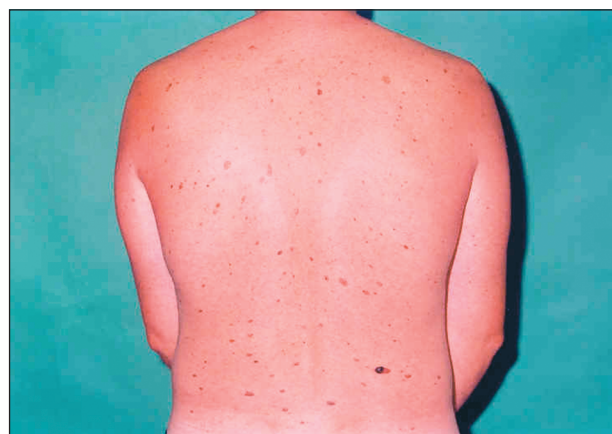

Obr. 3. Lentigo maligna melanóm na koži brucha (2. pacient).



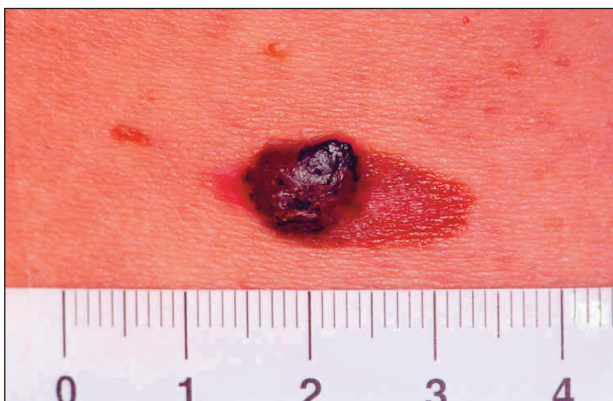
Obr. 4. Sonografický obraz melanómu s histologickou hrúbkou podľa Breslawa 0,8 mm a sonografickou 0,9 mm (2. pacient).

3. pacient: 43-ročný pacient so syndrómom dysplastických névov, ktorý si všimol rastu jedného znamienka v pravej driekovej oblasti od decembra 2004. Pri prvom vyšetrení priemer lézie bol 19x9 mm a prominujúca časť

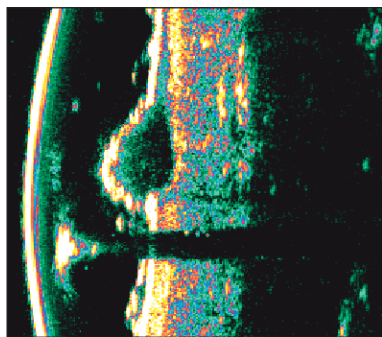


Obr. 5. Pacient so syndrómom dysplastických pigmentových névov a malígnym melanómom v driekovej oblasti (3. pacient).

mala priemer 9x9 mm. Sonografickým vyšetrením bola zmeraná hrúbka 2,3 mm a odporúčená exstirpácia s lemom 2 až 3 cm a indikovaná bola exstirpácia sentinelovej ingvinálnej lymfatickej uzliny. Pri klinickom vyšetrení neboli palpačne zväčšené regionálne ingvinálne lymfatické uzliny. Histologicky bol potvrdený povrchovo sa šíriaci malígny melanóm, s hladinou invázie Clark II a s Breslowom 2,0 mm. V exstirpovaných ingvinálnych lymfatických uzlinách neboli histologicky potvrdené mikrometastázy malígneho melanómu (obr. 5, 6, 7).



Obr. 6. Detail na povrchovo sa šíriaci malígny melanóm v driekovej oblasti (3. pacient).



Obr. 7. Sonografický obraz melanómu v pravej driekovej oblasti so sonografickou hrúbkou 2,3 mm a histologicky zmeranou hrúbkou 2,0 mm (3. pacient).

DISKUSIA

Vysokofrekvenčná sonografia predstavuje významný prínos v predoperačnom vyšetrení malígneho melanómu. V poslednom období niekoľko autorov publikovalo výsledky sonograficky a histologicky zmeranej hrúbky v milimetroch u malígnych melanómov s ich následným štatistickým zhodnotením, s cieľom vyhodnotiť presnosť tejto diagnostickej metódy (5).

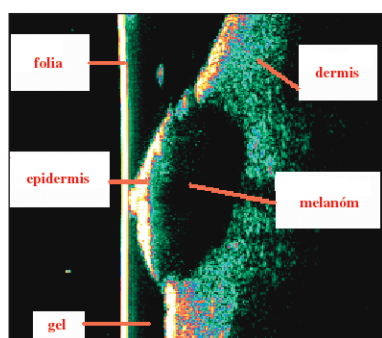
Podľa doteraz publikovaných výsledkov, poskytuje vysokofrekvenčná sonografia 100% senzitivitu a 100% špecificitu v odlíšení melanómov a névov od iných kožných lézií a 100% senzitivitu a 32% špecificitu v odliše-

ní melanómov od nemelanómových lézií (1). Medzi iné lézie autori zahrnuli keratózy, bazaliomy, lentigo, histiocytófibromy, trombotizované kapilaritidy, melanózy a neurosarkómy. S použitím vysokofrekvenčnej sonografie rozdelili kožné lézie do dvoch skupín podľa zodpovedania kritériam dvoch odlišných sonografických obrazov. Prvého obrazu, v ktorom bola prítomná hypoechogenita, homogenita a presné ohraničenie lézie, a druhého obrazu, v ktorom bola prítomná echogenita, heterogénnosť a nepresné ohraničenie lézie. Zo 114 kožných lézií spĺňali kritéria prvého obrazu iba melanómy a névy. Kritéria druhého obrazu spĺňali iba iné kožné lézie. Použitie týchto dvoch odlišných sonografických obrazov umožnilo autorom rozdeliť lézie na skupinu s melanómami a névami a na skupinu s inými léziami, so 100% senzitivitou a 100% špecificitou. Súčasne im umožnilo oddeliť melanómové od nemelanómových lézií so 100% senzitivitou a 32% špecificitou (1). Autori potvrdili silnú koreláciu sonograficky a histologicky zmeranej hrúbky melanómov (1).

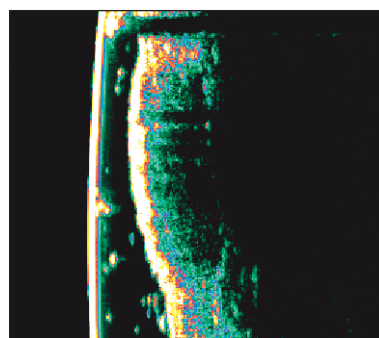
Serrone a kol. porovnávali výsledky sonografických a histologických meraní u 193 melanómov (8). Zistili najvyššiu koreláciu sonografickej hrúbky a histologického Breslawa u melanómov s Breslowom >1,51 mm a najnižšiu koreláciu sonografickej a histologickej hrúbky u melanómov s Breslowom <0,75 mm (8). Predoperačné sonografické zmeranie hrúbky malígnych melanómov hodnotili ako presnú metódu použiteľnú na odporúčenie bezpečnostného lemu do zdravej kože pre melanómy s Breslowom >0,76 mm (1, 7). Podľa doteraz publikovaných údajov, sonograficky zmeraná hrúbka melanómu pred operáciou poskytuje v klinickej praxi dôležitý podklad pre zvolenie nielen správneho chirurgického lemu u melanómov s hrúbkou >0,75 mm, ale i podklad na indikovanie exstirpácie sentinelovej uzliny (8).

ZÁVER

Zatiaľ čo dermatoskopia má ako nadstavbová metóda význam predovšetkým v odlíšení pigmentových od nepigmentových lézií, predoperačné sonografické vyšetrenie melanómov poskytuje ďalšie podrobnejšie informácie o melanóme, ktoré nie sú prístupné klinickým a vizuálnym vyšetrením lézie (3, 4, 6). Vysokofrekvenčná 20 MHz sonografia kože umožňuje dôležitú predoperačnú informáciu u hrúbke kožných nádorov ako je malígny melanóm, bazaliom i spinocelulárny karcinóm (2, 7). Tieto nádory sú vizualizované ako hypoechogénne štruktúry v hyperechogénnej dermis (7). V prípade malígneho melanómu je sonograficky zmeraná hrúbka často nepatrne nadhodnotená oproti histologickej hrúbke, ako sme mali možnosť zistiť v našich prípadoch, pre prítomný zápalový infiltrát pod samotným melanómom. Tento býva vizualizovaný sonografom ako hypoechogénna oblasť, podobne ako oblasť melanómu (7). K nadhodnote-



Obr. 8. Schématický opis melanómu v sonografickom obraze.



Obr. 9. Sonografický obraz seborickej keratózy s prítomným akustickým tieňom za léziou, spôsobeným hyperkeratózou.

niu sonograficky zmeranej hrúbky môže prispievať i zvrátenie tkaniva melanómu, ktoré nastáva tesne po jeho exstirpácií. Hoci sonografická metóda nedokáže špecifikovať typ kožného nádoru, v súčasnosti je jedinou presnou neinvazívnou metódou, ktorá umožňuje dermatológom vizualizovať bez porušenia integrity kože hrúbku patologického ložiska v koži (obr. 8, 9). Pred samotnou chirurgickou operáciou pomáha v rozhodnutí o zvolení dostatočného bezpečnostného lemu do zdravého okolia.

LITERATÚRA

1. BESSOUD, B. High-frequency sonography and color Doppler in the management of pigmented skin lesions. *Ultrasound Med Biol*, 2003, 29(6), p. 875–879.
2. FAJKOŠOVÁ, K. Možnosti využítí vysokofrekvenčního ultrazvuku v dermatológii. *Čes-slov Derm*, 2005, 8(1), p. 28–36.
3. PELLACANI, G. Preoperative melanoma thickness determination by 20-MHz sonography and digital videomicroscopy in combination. *Arch Dermatol*, 2003, 139(3), p. 293–298.
4. PIZINGER, K. Moderní přístupy k včasné diagnostice pig-

mentových útvaru na kůži. Referátový výber z dermatologie, 2005, 47(1), p. 4–6.

5. RALLAN, D. Ultrasound in dermatology – basic principles and applications. *Clin Exp Dermatol*, 2003, 28(6), p. 632–638.
6. RUOCCO, E. Noninvasive imaging of skin tumors. *Dermatol Surg*, 2004, 30(2), p. 301–310.
7. SCHMID-WENDTNER, MH. Ultrasound scanning in dermatology. *Arch Dermatol*, 2005, 141(2), p. 217–224.
8. SERRONE, L. High frequency ultrasound in the preoperative staging of primary melanoma: a statistical analysis. *Melanoma Res*, 2002, 12(3), p. 287–290.

Došlo do redakce: 18. 1. 2007

MUDr. Eva Minariková, PhD.
 Dermatovenerologická klinika MFN
 a JLF UK v Martine
 Kollárová 2
 036 01 Martin
 SR
 E-mail: evaminarikova@yahoo.com