

## Aneurymatický fibrózný histiocytóm kože (opis 2 prípadov)

Kajo, K.<sup>1,2</sup>, Macháleková, K.<sup>1</sup>, Kajová, Y.<sup>3</sup>

<sup>1</sup>Ústav patologickej anatómie Jesseniovej lekárskej fakulty a Martinskej fakultnej nemocnice Martin vedúci ústavu prof. MUDr. Lukáš Plank, CSc.

<sup>2</sup>Patologicko-anatomické oddelenie NsP Liptovský Mikuláš

prednosta oddelenia: MUDr. Peter Mrlian

<sup>3</sup>Kožná ambulancia NsP Trstená

### Súhrn

#### Aneurymatický fibrózný histiocytóm kože (opis 2 prípadov)

Autori opisujú 2 prípady aneurymatického (angiomatoidného) fibrózneho histiocytómu (AFH) kože u 17-ročného chlapca a 69-ročnej ženy. V oboch prípadoch bol nádor lokalizovaný na končatinách (predlaktie a oblasť zákolennej jamky). Klinicky išlo o nodulárne konfigurované a mierne nad okolité nivó kože prominujúce tumoriformné lézie, veľkosti 10x8 mm a 5x4 mm. Prvý z nádorov bol tuhšej konzistencie, bez zmeny koloritu kože a bol považovaný za epidermoidnú cystu. Druhá lézia bola modro sfarbená, a tak imitovala nádor vaskulárneho pôvodu.

Histologicky boli oba nádory tvorené vretenovitou a pleomorfnou populáciou buniek so stredným stupňom celulárnej atypie a s nepravidelným storiformným usporiadaním pri náleze početných nepravidelných kavernóznych a štrbinových priestorov so sprievodnými známkami čerstvých a starších krvácaní.

Pri imunohistochemickej analýze nádorové bunky vykazovali expresiu vimentínu a boli negatívne pri dôkaze CD68, CD34 a dezmínu. Pomocou CD31 nebola dokázaná endotelová výstelka v štrbinových, resp. kavernóznych priestoroch.

V diskusii autori rozoberajú odlišné klinické a morfológické charakteristiky tohoto zriedkavého variantu fibrózneho histiocytómu oproti jeho konvenčným typom a v diferenciálnej diagnostike sa zaoberajú melanocytárnymi a vaskulárnymi léziami, ktoré AFH často klinicky imituje.

*Kľúčové slová:* koža – fibrózný histiocytóm – aneurymatický – angiomatoidný

### Summary

#### Aneurysmal Fibrous Histiocytoma of the Skin (Description of 2 Cases)

Authors present two cases of aneurysmal (angiomatoid) fibrous histiocytoma of the skin (AFH) occurring in a 17-year-old boy and a 69-year-old woman. Both tumors were localized on the extremities (forearm and popliteal region) and were of nodular configuration, with moderate elevation upon surrounding skin surface, measuring 10x8 mm and 5x4 mm, respectively. The first tumor was of a firm consistency without change of skin coloration, therefore it clinically imitated an epidermoid cyst. The second lesion had a blue colour and simulated a vascular tumour. Histologically, both tumors possessed spindle and pleomorphic cell population with moderate grade of cellular atypia arranged in irregular storiform pattern with finding of cavernous and slit-like spaces accompanied by recent and elder hemorrhages.

Immunohistochemically, tumor cells were vimentin positive and CD68, CD34 and desmin negative. Cells on the periphery of slit-like, respectively cavernous spaces did not express endothelial marker – CD31.

In discussion authors analyze the different clinical and morphological features of this rare type of fibrous histiocytoma when compared to its conventional variants. In differential diagnosis they describe some melanocytic and vascular lesions often clinically similar to AFH.

*Key words:* skin – fibrous histiocytoma – aneurysmal – angiomatoid

## ÚVOD

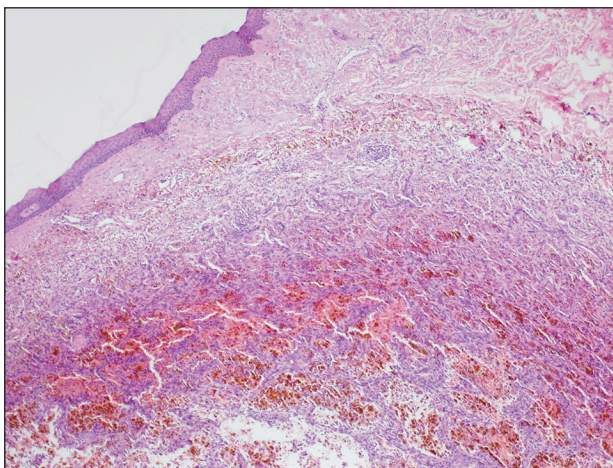
Aneurymatický (angiomatoidný) fibrózny histiocytóm (AFH) je zaujímavý zriedkavý variant benígnych kožných fibróznych histiocytómov, z ktorých tvorí menej ako 2 % (2, 7). V tomto nádore je zvýraznené kumulovanie krvi vo veľkých priestoroch, preto sa často prezentuje ako pigmentový uzol, a preto býva klinicky mylne považovaný za cievnu, melanocytárnu alebo cystickú léziu (2, 9, 12, 13).

Vzhľadom na klinické diagnostické konfúzie a potrebu poukázať na charakteristiky AFH prezentujeme dva prípady AFH z registra Ústavu patologickej anatómie Jesseniovej lekárskej fakulty Univerzity Komenského v Martine.

## VLASTNÉ POZOROVANIA

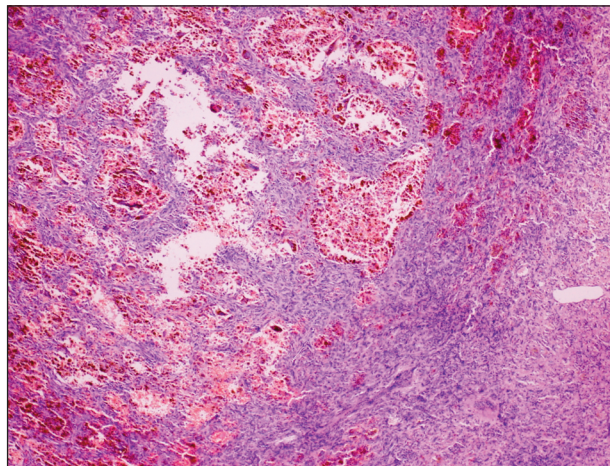
V oboch prípadoch (17-ročný chlapec a 69-ročná žena) išlo o nodulárne tumoriformné lézie, s miernou prominciou nad okolitú nívó kože. U chlapca bol nádor o veľkosti 10x8 mm lokalizovaný v zákolenej jamke, bol tuhšej konzistencie a bez zmeny koloritu kože, preto bol považovaný za epidermoidnú cystu. V druhom prípade išlo o modro sfarbenú léziu veľkosti 5x4 mm na predlaktí, ktorá klinicky imitovala vaskulárny nádor. Pacienti v oboch prípadoch udávali niekoľkoročné trvanie lézií a boli bez celkových prejavov (napr. anémia, úbytok hmotnosti, hypergamaglobulinémia, apod.).

Histologicky bol v oboch prípadoch takmer identický obraz. Išlo o naznačené nodulárne konfigurované, neostro ohraničené nádorové útvary lokalizované v kóriu (obr. 1 a 2), pričom v prvom prípade zasahovala infiltrácia aj do príľahlej časti podkožia. Lézie boli tvorené vretenovitou a pleomorfou populáciou buniek s miernym a stredným stupňom celulárnej atypie a s nepravidelným storiformným usporiadaním. V oboch nádoroch boli roztrúse-

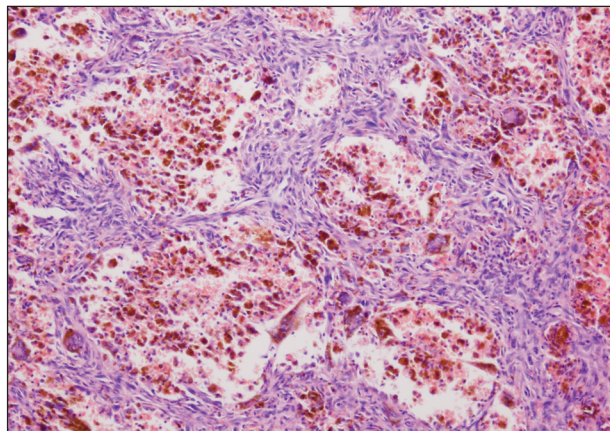


Obr. 1. Nodulárne konfigurovaná tumorózna lézia s neostromým ohraničením voči okoliu (HE, 20x).

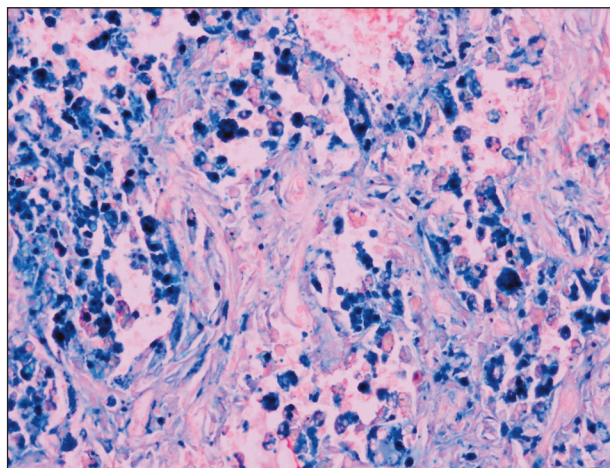
né obrovské viacjadrové bunky, pričom niektoré z nich mali vzhľad Toutonových buniek (obr. 3). Nápadné boli depozity hrdzavohnedého pigmentu, ktorý Pearlsovou



Obr. 2. Detail na priestory vyplnené krvnými elementami, ktoré imitujú vaskulárne štruktúry (HE, 100x).



Obr. 3. Vretenobunková populácia s nálezom obrovských viacjadrových buniek Toutonovho typu, zreteľné sú aneurymatické formácie (HE, 200x).



Obr. 4. Dôkaz hemosiderínu v bunkách pomocou Pearlsovej reakcie (Pearlsovo farbenie, 400x).

reakciou vykazoval charakteristiky hemosiderínu (obr. 4). Prevažná časť pigmentu bola lokalizovaná v početných siderofágoch. Patognomickou histomorfologickou črtou lézií bola tvorba početných kanálov, resp. kavernózných priestorov bez zreteľnej endotelovej výstelky, ktoré boli vyplnené krvnými elementmi. Zachytená epidermis bola bez nápadnejších zmien.

Vretenobunková a pleomorfná fibroblastoidná populácia vykazovala imunohistochemicky expresiu vimentínu a bola negatívna pri dôkaze CD68, dezminu, S-100 proteínu a CD34. V nádoroch bola bohatá vaskularita vo forme drobných ciev, ktorých endotelovú výstelku bolo možné identifikovať pomocou CD31, tento marker však nebol pozitívny v bunkách, ktoré vystielali štrbinovité, resp. rozšírené kavernózne priestory. Roztrúsené histiocytárne a makrofágické elementy boli CD68 pozitívne.

## DISKUSIA

Na základe niektorých klinických a morfológických črt sa AFH odlišuje voči klasickým formám kožných FH. Obvykle ide o väčšie a prominujúce noduly, ktoré bývajú charakteristicky modro, čierno alebo tmavočerveno sfarbené a môžu vytvárať cystické útvary (1, 9, 10). AFH sú prevažne lokalizované na končatinách (1, 3, 9, 13), čo potvrdzujú oba naše prípady. Môžu byť spojené s bolesťou a rýchlym rastom (9, 13), ktorý je vysvetľovaný traumou (6, 13) alebo krvácaním do nádoru (2). V literatúre je spomínaný tzv. hemosiderínový histiocytóm (13), ktorý pravdepodobne predstavuje prekursorové štádium pri formovaní AFH (9).

Vekové rozpätie v literatúre zaznamenaných prípadov je široké, prevažujú mladšie a stredné vekové kategórie (1, 2, 10), ale boli postihnuté jednak deti (6), ako aj starší pacienti (8). Medzi prípadmi mierne prevažujú ženy (2).

V histologickom náleze ide o konvenčné alebo celulárne FH, v ktorých dominujú prominentné priestory vyplnené krvou. Tieto predstavujú štrbinovité artefakty alebo kavernózne pseudovaskulárne štruktúry bez endotelovej výstelky. Celkový obraz dotvárajú výrazné depozity hemosiderínu so sprievodnými siderofágmi a obrovskými bunkami (2). Tieto patognomické charakteristiky sú zodpovedné za kolorit, prostredníctvom ktorého bývajú tieto lézie často klinicky považované za benigne vaskulárne nádory (2, 6), čo bolo aj jedným z našich prípadov. Z malígnych cievnych nádorov pripadá do úvahy nodulárna forma Kaposiho sarkómu (1, 11), vretenobunkový hemangioendotelóm a angiosarkóm (1), ktoré jednoznačne predstavujú neoplastickú vaskulárnu proliferáciu, v ktorej endotelálnu diferenciáciu je možné imunohistochemicky identifikovať dôkazom CD31, resp. CD34 antigénu. V diferenciálnej diagnostike ďalšou klinickou diagnostickou alternatívou bývajú melanocytárne lézie pri modro-čiernom sfarbení a uzlovitej konfigurácii. V odli-

šení AFH voči melanocytárnym léziám je kľúčovým momentom histopatologické vyšetrenie s dôkazom hemosiderínu ako príčiny typického koloritu AFH. V rámci algoritmu môže histopatológ využiť imunohistochemické metódy na dôkaz kľúčových diferenciálnych antigénov, a to S-100 proteínu v diskriminácii voči melanocytárnym léziám a CD31, resp. CD34 ako ukazovateľov endotelovej diferenciácie pri oddiferencovaní vaskulárnych nádorov. Bunky AFH vykazujú expresiu vimentínu, zriedkavo môžu byť pozitívne pri dôkaze hladko-svalového aktínu a sú negatívne pri dôkaze dezminu (2).

Z ostatných lézií môžu AFH klinicky imitovať neurofibróm a nešpecifické kožné cysty (9, 11), dokonca bol opísaný prípad aj s výskytom cýst vystlatých dlaždicovou výstelkou (10). Epidermis nad léziou môže vykazovať určitý stupeň hyperplázie (2), čo sme však nezaznamenali v našich prípadoch.

Najzávažnejším je oddiferencovanie AFH od angiomatoidného fibrózneho histiocytómu mäkkých tkanív (pôvodne označovaného ako angiomatoidný malígný fibrózný histiocytóm). Tento sa najčastejšie vyskytuje u detí a adolescentov a v časti prípadov je spojený s celkovými príznakmi (horúčka, anémia, úbytok hmotnosti alebo paraproteinémia). Býva lokalizovaný podkožne a prezentuje sa ako ostro ohraničené, multinodulárne, cystické masy s výraznými lymfoidnými infiltrátmi na periférii. Bunková výbava je vcelku kľudnejšia ako v AFH a v približne polovici prípadov sú bunky pozitívne pri dôkaze dezminu (4, 5). Vcelku je tento nádor považovaný za nízko malígný, pretože len asi 1% prípadov metastazuje (4).

V jednej z najväčších štúdií zaoberajúcich sa benígnymi kožnými AFH približne jedna pätina sledovaných prípadov lokálne rekurovala (2), čo uvádzajú aj novšie literárne zdroje (10). V jednom prípade bola dokonca zaznamenaná aj propagácia a postihnutie regionálnej lymfatickej uzliny ako výsledok priamej lokálnej propagácie (2).

Záverom možno konštatovať, že AFH je osobitým variantom benígneho kožného FH s určitými charakteristikami a diferenciáciami oproti jeho klasickým formám a zasluhuje si pozornosť zo strany dermatológa aj histopatológa. Vzhľadom k vyššie uvedeným rekurenciám a propagácii do lymfatickej uzliny (2) je v rámci pooperačného manažmentu potreba klinického sledovania pacienta. Tento fakt je umocnený skutočnosťou, že hranice medzi kožným AFH a angiomatoidným fibróznym histiocytómom mäkkých tkanív sa terminologicky a morfológicky prelínajú a v niektorých prípadoch je stanovenie exaktnej diagnózy v rámci diferenciálnej diagnostiky veľmi obtiažne a závislé od kvalitnej spolupráce dermatovenerológa s histopatológom.

## LITERATÚRA

- BAL, A., PUNIA, RPS, MOHAN, H. Aneurysmal benign

- fibrous histiocytoma of the skin. *Ind J Dermatology*, 2006, 51(3), p. 207–208.
2. CALONJE, E., FLETCHER, CDM. Aneurysmal benign fibrous histiocytoma: clinicopathological analysis of 40 cases of tumour frequently misdiagnosed as a vascular neoplasm. *Histopathology*, 1995, 26(4), p. 323–331.
  3. EVANS, J., CLARKE, T., MATTACK, CA., POND, CM. Dermatofibromas and arthropod bites: is there any evidence to link the two? *Lancet* ii, 1989, p. 36–37.
  4. FANBORG-SMITH, JC., DALCIN, P. in Fletcher CDM, Unni KK, Mertens F (Eds.) *World Health Organization Classification of tumours. Pathology and genetics of tumours of soft tissue and bone*. IARC Press: Lyon 2002, p. 194–195.
  5. FLETCHER, CDM. *Soft tissue tumors*, in *Diagnostic histopathology of tumors*, 2<sup>nd</sup> Edit., Churchill Livingstone, Hong Kong, 2000, p. 1473–1540. ISBN 0 443 0 7992 7.
  6. KIM, CJ., CHO, JH., CHI, JG. Aneurysmal („angiomatoid“) fibrous histiocytoma in a child. *J Korean Med Sci*, 1989, 4(4), p. 159–162.
  7. McKEE, P.H. *Pathology of the skin with clinical correlations*, 2<sup>nd</sup> Edit., Mosby-Wolfe, London, 1996, Tumours of the dermis and subcutaneous fat, p. 16,0–16,92.
  8. McKENNA, DB., KAVANAGH, GM., McLAREN, KM., TIDMAN, MJ. Aneurysmal fibrous histiocytoma: an unusual variant of cutaneous fibrous histiocytoma. *J Eur Acad Dermatol Venereol*, 1999, 12(3), p. 238–240.
  9. SANTA CRUZ, DJ., KYRIAKOS, M. Aneurysmal („angiomatoid“) fibrous histiocytoma of the skin. *Cancer*, 1981, 47(8), p. 2053–2061.
  10. SHEEHAN, KM., LEADER, MB., SEXTON, S., CUNNINGHAM, F., LEEN, E. Recurrent aneurysmal fibrous histiocytoma. *J Clin Pathol*, 2004, 57(3), p. 312–313.
  11. SOOD, U, MEHREGAN, AH. Aneurysmal (angiomatoid) fibrous histiocytoma. *J Cutan Pathol*, 1985, 12(2), p. 157–162.
  12. VANNI, R. Skin: Cutaneous benign fibrous histiocytomas. *Atlas Genet Cytogenet Oncol Haematol*. June 2001. URL: <http://www.infobiogen.fr/services/chromcancer/Tumors/CutanFibrousHisID5092.html>.
  13. ZELGER, BW., ZELGER, BG., STEINER, H., OFNER, D. Aneurysmal and haemangiopericytoma-like fibrous histiocytoma. *J Clin Pathol* 1996, 49(4), p. 313–318.

Došlo do redakce: 2. 2. 2007

MUDr. Karol Kajo, PhD.

ÚPA JLF UK a MFN

Kollárova 2

036 59 Martin

SR

E-mail: karol.kajo@post.sk

## VZPOMÍNÁME

Dne 1. května 2007 nás ve věku 81 let opustila dlouholetá spolupracovnice a kolegyně, odborná asistentka dermatovenerologie MUDr. Marta Peňázová.

Na brněnské dermatovenerologické klinice pracovala od r. 1953 zpočátku jako sekundární lékařka a od r. 1956 jako odborná asistentka. Pod vedením prof. Trýba a později prof. Horáčka se věnovala histopatologii kůže. Klinikou opustila, ač nerada, v těžké době (1970) a odešla jako ambulantní dermatolog do tehdejšího MÚNZ Brno.

Moje generace na ni vzpomíná jako na vynikající odbornici, výtečnou pedagožku a čestnou a spravedlivou ženu.

Čest její památce.

Věra Semrádová