

Lalok „větrného mlýna“ při uzávěru operační rány v oblasti kštice

Frey, T.², Heřmánková, D.¹, Arenberger, P.¹

¹Kožní klinika 3. LF UK, FNKV Praha 10
přednosta prof. MUDr. P. Arenberger, DrSc.

²Subkatedra korektivní dermatologie IPVZ
vedoucí MUDr. T. Frey, CSc.

Souhrn

Lalok „větrného mlýna“ při uzávěru operační rány v oblasti kštice

Na případu pacientky s bazaliomem průměru 2,5 cm v oblasti kštice je demonstrována operační technika laloku „větrného mlýna“. Tento typ místního laloku je vhodný zejména pro výkony na ovlášené kůži hlavy, kde umožňuje spolehlivě a s dobrým kosmetickým výsledkem uzavřít operační ránu.

Klíčová slova: kožní chirurgie – místní laloky – „windmill flap“

Summary

“Windmill flap” in the Wound Closure on the Scalp

“Windmill flap” surgical technique is demonstrated in the case of patient with basalioma on the scalp of 2.5 cm in diameter. This type of local flap is used mainly during surgery on the scalp to enable the cosmetically good-quality wound closure.

Key words: cutaneous surgery – local flaps – “windmill flap”

ÚVOD

Operace v ovlášené části hlavy patří k náročnějším výkonům kožní chirurgie. Je to kromě ovlášení dáno tím, že elasticita kůže je zde například v porovnání s obličejem výrazně nižší, takže pouze malé rány se dají snadno uzavřít primární suturou. U větších ran bývá nutné k uzávěru rány použít místní lalok nebo volný transplantát. Malá elasticita kůže na hlavě má za následek, že u většiny místních laloků jsou nutné dlouhé incize s rozsáhlým podminováním, takže operační pole pak často zaujímá téměř celou plochu kštice. Takové výkony jsou doprovázeny krvácením s možností větších ztrát krve a pro pacienta i operátora jsou náročné. Použije-li se v ovlášené oblasti volný transplantát, vede to ke vzniku alopetického ložiska. Dodatečná transplantace vlasů do transplantátu znamená pro nemocného další operační

zásahy a kosmetický výsledek není vždy uspokojivý. Optimálním je proto takové řešení, které umožní uzávěru rány bez nadměrného napětí při operačním poli omezeném na blízké okolí rány.

Vhodný postup navrhl Tillmann, když v roce 1908 popsal dvojitý rotační lalok, který u velkých defektů kombinoval s volnými kožními transplantáty (4). Limberg publikoval v roce 1967 trojitý lalok (2). Označení lalok „větrného mlýna“ („windmill flap“) použili pro tento typ laloku Szabo a Gaida-Martin (3). Podobný princip pod označením lalok „rotačního ohňostroje“ („pinwheel flap“) popsali Vecchione a Griffith (5). Tyto laloky vyhovují uvedeným požadavkům a jsou proto vhodným postupem při uzávěru středních a větších ran zejména v oblasti kštice.

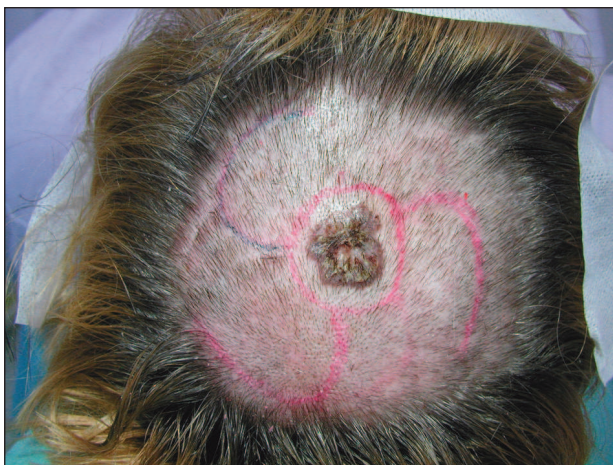Uvádíme případ pacientky s bazaliomem na hlavě, u které jsme lalok typu větrného mlýna k uzávěru rány použili.

POPIS PŘÍPADU

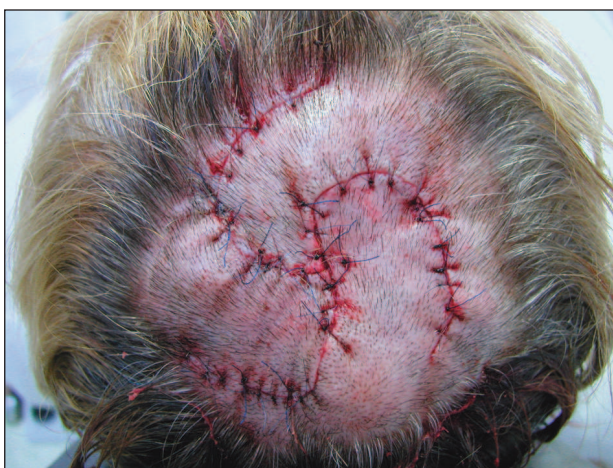45letá pacientka měla v osobní anamnéze cholecystektomii před 7 lety. V rámci předoperačního vyšetření na kožní klinice byla zjištěna hypertenze, pro kterou dostávala Tenormin®. Jinak nemocná trvale neužívala žádnou medikaci. Asi před 5 lety zpozorovala ve kštici ložisko s hnědou pigmentací, které v posledních 4–6 měsících vykazovalo plošný a rovněž vertikální růst. Zejména při česání docházelo k opakovaným traumatizacím.

Při vyšetření byl na temeni přítomen plochý hrbol o velikosti 16x20 mm, hnědé až černé barvy, na povrchu místy s krustami a drobnými ulceracemi. Pro podezření na bazaliom s pigmentem byla pacientka indikována k chirurgickému odstranění nádoru.

Operační výkon byl proveden v místním umrtvení (Supracain® 12 ml). Všechny incize byly vedeny podle na kůži zakresleného schématu (obr. 1). Nádor byl excidován s bezpečnostním lem 0,5 až 1 cm. Kruhovitá rána měla průměr 4 cm. Na spodině zasahovala až do galea aponeurotica. Po přípravě křídel laloku a důkladném podminování celého operačního pole byla rána uzavřena



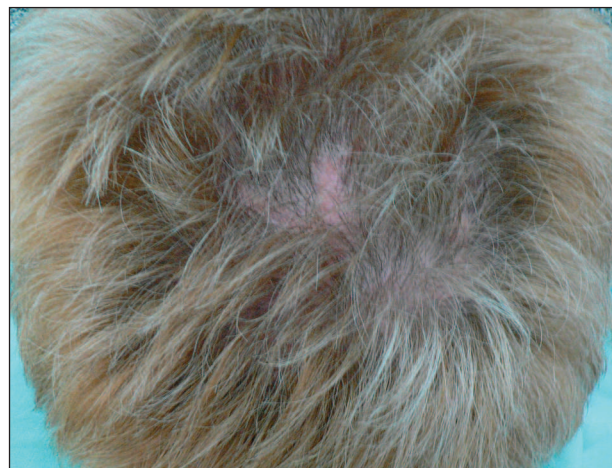Obr. 1. Předoperační schéma.



Obr. 2. Sutura bezprostředně po zákroku.

pomocí laloku větrného mlýna se třemi křídly. K sutuře jednotlivými stehy bylo použito monofilní vlákno pevnosti 4–0 (obr. 2). Krytí rány bylo provedeno pomocí solutio Novikov.

Histologické vyšetření potvrdilo diagnózu bazaliomu s pigmentem. Při kontrole 3 měsíce po výkonu byly výsledné jizvy nenápadné s dobrým růstem vlasů v opeřované oblasti (obr. 3).



Obr. 3. Stav po 4 měsících.

DISKUSE

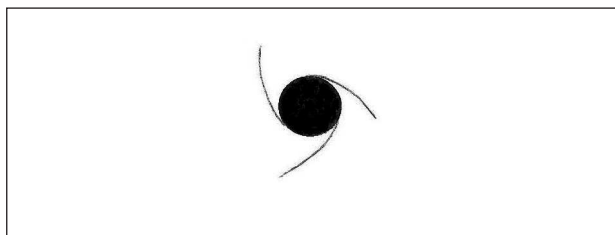
Problémy s napětím sutury mohou v oblasti kštice nastat již u rány, jejíž šířka nepřesahuje jeden centimetr. Středně velké a větší rány vznikají v této krajině zejména po operacích zhoubných nádorů (nejčastěji bazaliomu, spinaliomu, melanomu), nádorů benigních (např. cylindromu) nebo větších névů (např. naevus sebaceus). Mohou vzniknout i po excizi ložiska jizvící alopecie. Mnohdy jde o pacienty, kteří kladou na dobrý estetický výsledek velký důraz.

Lalok „větrného mlýna“ je v těchto případech vhodným postupem. Estetické výsledky bývají velmi dobré. Lange-Ionescu a Frosch (1) měli ve svém souboru 14 pacientů s nenápadnými jizvami s dobrým růstem vlasů v 11 případech. Jen třikrát byl estetický výsledek horší, kdy nápadnější jizvy byly důsledkem nekrózy špičky laloků u 2 pacientů a u jednoho pacienta s velmi rozsáhlým defektem (průměru 8 cm) zněkrotizovalo celé jedno křídlo ze čtyř křídel laloku. Szabo a Gaida-Martin (3) udávají velmi dobré kosmetické výsledky u všech svých 6 pacientů. Také u naší popisované pacientky dobrý růst okolních vlasů učinil jizvy zcela nenápadnými. S výsledným stavem jsme byli spokojeni i u dalších dvou pacientek, které jsme tímto způsobem operovali již dříve.

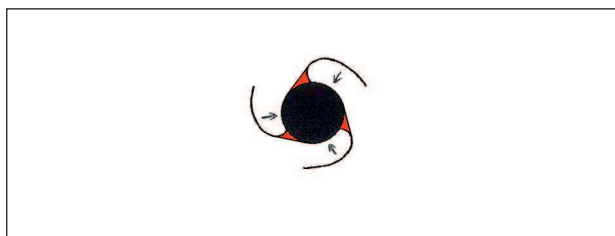
Udává se, že lalok „větrného mlýna“ v oblasti kštice je vhodný k uzavření ran průměru 1,5 cm až 8 cm. Podmínkou je dostatečné podminování celého laloku a jeho okolí. Při větších defektech je nutno použít jiný způsob

uzávěru, například s pomocí tkáňového expanderu nebo autotransplantátu. Podle velikosti rány a podle vlastností okolní kůže je třeba volit počet křídel laloku. Mohou být dvě, obvykle jsou tři nebo čtyři, případně i více. Operátor musí rozhodnout, zda v daném případě je třeba použít méně větších, nebo více menších křídel laloku.

„Windmill flap“ se nám jeví vhodnější než jeho varianta, tzv. „pinwheel flap“ (5), u kterého je sice snazší adaptace okrajů při sutuře, ale ostré špičky ramen (obr. 4) jsou ohroženy ischemií a následnou nekrózou. „Windmill flap“ tyto ostré špičky nemá. Platí však za to vznikem klínovitých výběžků (obr. 5), které mohou při sutuře překážet. Při naší modifikaci postupu tyto výběžky resekujeme, takže adaptace okrajů při sutuře je snadná a ani uzávěr sekundárních defektů obvykle nečiní potíže.



Obr. 4. „Pinwheel“ lalok – schéma.



Obr. 5. „Windmill“ lalok – schéma s vyznačením klínů, které před suturou resekujeme.

ZÁVĚR

Lalok „větrného mlýna“ je postup, který je vhodný k uzávěru ran střední velikosti hlavně v oblasti kštiny. Technicky není náročný a lze se ho snadno naučit. Je však třeba počítat s větší spotřebou lokálního anestetika a s krvácením. U starých pacientů se závažným celkovým onemocněním je proto třeba provést předoperační interní vyšetření a v rizikových případech volit raději jiný léčebný postup.

LITERATURA

1. LANGE-IONESCU, S., FROSCHE, P.J. Die „Windmühlenplastik“ zur Deckung von großen Defekten auf dem behaarten Kopf. *Hautarzt*, 1998, 49(7), S. 556–559.
2. LIMBERG, A.A. In *Planimetrie und Stereometrie der Hautplastik*. Jena: Fischer, 1967.
3. SZABO, Z., GAIDA-MARTIN, C. Die „Windmühlenplastik“. *Z Hautkr*, 1992, 67(1), S. 59–61.
4. TILLMANN, H. In *American Practice of Surgery*. vol. 4, New York: Wood, 1908.
5. VECCHIONE, T.R., GRIFFITH, L. Closure of scalp defects by using multiple flaps in a pinwheel design. *Plast Reconstr Surg* 1978, 62(1), p. 74–77.

Došlo do redakce: 25. 4. 2006

MUDr. Tomáš Frey, CSc.
Subkatedra korektivní dermatologie IPVZ
Kožní klinika FNKV
Šrobárova 50
100 00 Praha 10
E-mail: tomasfrey@volny.cz