

Reaktivní angioendoteliomatóza

Pock L.¹, Šimlová J.², Němcová D.³, Stuchlík D.⁴

¹Dermatohistopatologická laboratoř, Praha 8

²Sanatorium Achillea, Praha 8,

prim. MUDr. N. Benáková

³Odborná kožní a venerologická ambulance, Hlučín

⁴Kožní oddělení, Nemocnice Pardubice,

prim. MUDr. D. Stuchlík

Souhrn

Reaktivní angioendoteliomatóza

Reaktivní angioendoteliomatóza je vzácné kožní vaskulární onemocnění benigní povahy, které však mikroskopicky vstupuje do významné diferenciální diagnózy spolu s některými maligními nádory cév a maligním lymfomem. Naše dvě pacientky ve věku 62 a 79 let měly solitární, erytematózní, 4 a 9 měsíců zvolna progredující, subjektivně asymptomatická ložiska nad levým ramenním kloubem. Kožní biopsie prokázaly proliferaci endotelií v dilatovaných cévách charakteru reaktivní angioendoteliomatózy. Etiologicky bylo možné zvažovat jako stimulus kloubní onemocnění v stejnostranném ramenním kloubu pod kožní lézí – u jedné pacientky v podobě progresivní polyartritidy, u druhé těžké artrózy se synovitidou. U první jmenované pacientky léze vymizela do 1 roku po aktinoterapii, druhá pacientka nebyla léčena, ložisko persistovalo a pacientka zemřela 4 roky po stanovení diagnózy na srdeční selhání.

Klíčová slova: reaktivní angioendoteliomatóza – kloubní onemocnění – klinický obraz – histologický obraz

Summary

Reactive Angioentotheliomatosis

Reactive angioentotheliomatosis is a rare benign cutaneous vascular disorder. However, microscopically it is important in the differential diagnosis of some vascular malignancies and malignant lymphoma. Two of our patients at the age of 62 and 79 years had a solitary, erythematous, 6 and 9 months slowly evolving asymptomatic lesions over the left shoulder joint. Skin biopsies proved an endothelial proliferation in the dilated vessels corresponding to reactive angioentotheliomatosis. A joint disorder in the unilateral shoulder under the skin lesion could be considered as an etiological stimulus – in the form of progressive polyarthritis in one patient and a serious osteoarthritis with synovitis in the other. In the first patient the lesion disappeared up to 1 year after actinotherapy, the other patient was not treated, the lesion persisted and the patient died 4 years after the diagnosis because of cardiac failure.

Key words: reactive angioentotheliomatosis – joint disorder – clinical picture – histological picture

ÚVOD

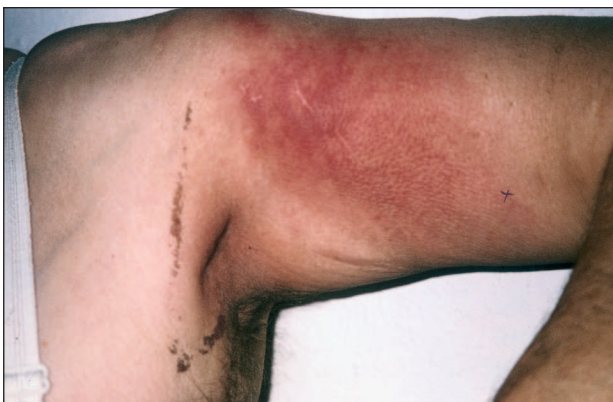Angioendoteliomatóza (AE) je vzácné onemocnění s necharakteristickým klinickým obrazem a histologickým nálezem proliferace endotelií. Původně bylo uvažováno o dvou klinických variantách onemocnění – maligní a benigní neboli reaktivní formě AE (RAE).

Dalším klinickým pozorováním, histologickým a zvláště imunohistochemickým vyšetřováním bylo zjištěno, že původně maligní AE je angiotropní maligní B-lymfom a benigní, reaktivní AE je prostá intravaskulární proliferace endotelových buněk. Měli jsme možnost sledovat RAE u 2 pacientek a svými zkušenostmi tak doplnit ty, které prezentovali autoři Roudnická a kol. v časopisu Československá dermatologie v r. 2001 (14).

KAZUISTIKA Č. 1

62letá žena, starobní důchodce, pracovala v živočišné výrobě. V *osobní anamnéze* měla pacientka alergii na penicilin, v mládí byla léčena pro tuberkulózu krčních uzlin, prodělala hysterektomii pro myomy, léta trpěla žaludeční dyspepsií, dále byla léčena pro ischemickou chorobu srdeční. Od roku 1994 byla léčena na revmatologii pro progresivní polyartritidu (užívala Medrol, Methotrexat, Imuran, analgetika), kdy nejpostiženějším kloubem byl levý ramenní kloub. V roce 1999 byla léčena pro prokázanou infekci *Helicobacter pylori* a od března 1999 je léčena pro levostrannou parézu brachiálního plexu. Ve stejném roce též prodělala exstirpaci benigního polypu tlustého střeva.

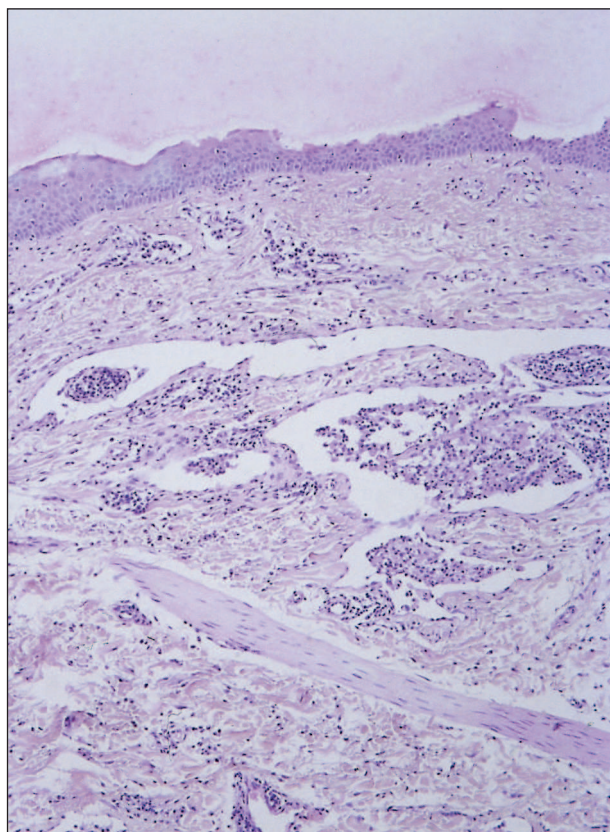
Nynější onemocnění: od prosince 1998 docházelo k rozvoji neostře ohraničeného červenavého ložiska přibližně kruhového tvaru o průměru 12 cm na ventrolaterální straně levé paže, které bylo subjektivně asymptomatické (obr. 1). Základní vyšetření prokázalo pouze vyšší sedimentaci erytrocytů a mírnou leukocytózu, sérologie na borelie byla negativní, latex vysoce pozitivní, vyšší CRP.



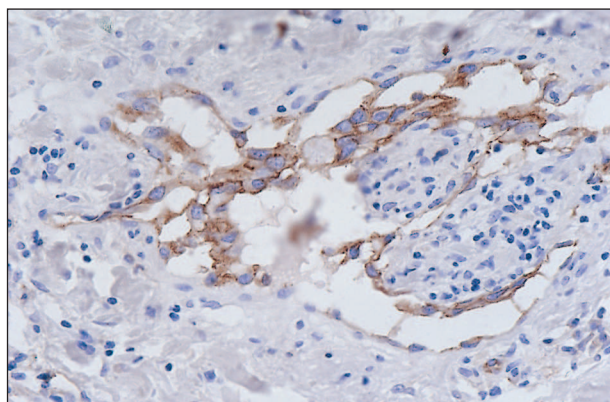
Obr. 1. Klinický obraz RAE (kazuistika č. 1).

S podezřením na erythema migrans byla pacientka léčena celkově antibiotiky a lokálně kortikosteroidy, léčba však byla bez efektu. Postupně docházelo k progresi nálezu – ložisko se stalo výrazně červené, mírně infiltrované, na pohmat teplejší. Byly patrně vnořené dilatované folikuly. Spádové lymfatické uzliny byly bez reakce. Podle klinického obrazu bylo uvažováno o erythema chronicum migrans, kožním lymfomu, paraneoplazii, tuberkulidě či fixním lékovém exantému.

Pro necharakteristický kožní nález bylo provedeno histopatologické vyšetření z probatorní excize. Histopatologicky byly v horní polovině koria dilatované cévy a v některých z nich trsy buněk s mírně pleomorfními, hypochromními jádry neprojevujícími mitózy (obr.2). Tyto buňky byly CD31 (obr. 3), faktor VIII pozitivní (imunohistochemická vyšetření k průkazu endotelii). Kolem cév byly nepříliš husté infiltráty lymfocytů s plazmocyty.



Obr. 2. Dilatované cévy, v kriu s intravaskulárními trsy endotelii (HE, původní zvětšení 40x) (kazuistika č. 1).



Obr. 3. Endotelie proliferující do lumen krevních cév (CD31, původní zvětšení 400x) (kazuistika č. 1).

Po stanovení diagnózy RAE byla pacientka léčena aktinoterapií v celkové dávce 60 Gy na postiženou oblast, léčba proběhla bez komplikací, léze vymizela do 8 měsíců po terapii, remise trvá šest let.

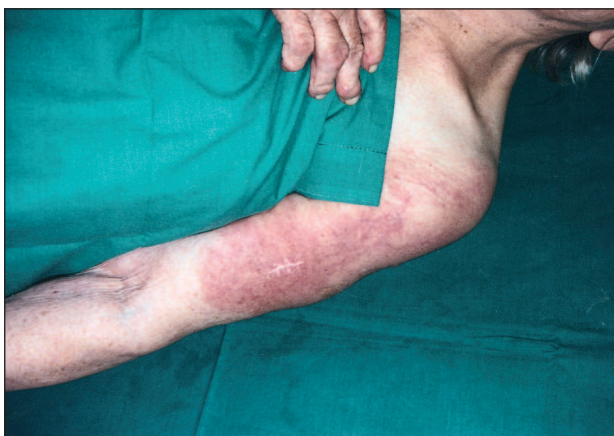KAZUISTIKA Č. 2

79letá žena, starobní důchodce.

Osobní anamnéza: pacientka je léčena pro ischemickou chorobu srdeční se sy AP a pružníkovou hypertenzi.

Od roku 1993 udávala bolesti v levém rameni až omezující hybnost, v březnu 1993 byla vypuštěna sterilní bula na levém rameni. Od března 1998 byla opakovaně hospitalizována na ortopedii s diagnózou omartrózy a chronické synovitidy levého ramenního kloubu, revmatologické vyšetření potvrdilo dekompenzovanou polyartrózu v ramenních kloubech.

Nynější onemocnění: v prosinci 1999 se objevilo a poté se postupně zvětšovalo ložisko červenofialového erytému na levém rameni a zevní ploše levé paže. Ložisko bylo nepravidelného tvaru, velikosti 30x15 cm (obr. 4), relativně ostře ohraničené, bez fluktuace, fokálně mírně infiltrované.



Obr. 4. Klinický obraz RAE (kazuistika č. 2).

Subjektivně léze nepůsobila obtíže, byla však palpačně teplejší. V základních vyšetřeních byla nalezena vysoká sedimentace erytrocytů, vyšší CRP, hraniční ALP, ostatní vyšetření byla v normě. V diagnostické roztaze bylo uvažováno o reaktivním erytému při ortopedickém onemocnění, dále o lupus erythematodes, myozitidě či flegmoně.

Biopsie z léze prokázala podobné změny jako u první pacientky.

Po vyšetření a histologickém stanovení diagnózy byla pacientka dále ve sledování u dermatologa, celková ani lokální terapie však nebyly zahájeny. Na poslední vyšetření pacientka přišla v listopadu 2000, tedy rok po objevení se kožních projevů. Při vyšetření bylo ložisko bez progresu a subjektivně dominovala pouze bolestivost levého ramene. Na další kontroly pacientka již nepřišla, v listopadu 2004 zemřela na srdeční selhání.

DISKUSE

RAE je raritní onemocnění nejasné patogeneze postihující krevní cévy kůže a charakterizované reaktivní intravaskulární proliferací endotelií, většinou asociované se systémovým onemocněním. Do roku 2002 bylo v literatuře popsáno 50 případů (8). První zmínka je z roku

1928 (9), přesnější popis onemocnění včetně histologického obrazu podali roku 1958 Gottron a Nikolowski (3) a v roce 1959 Pflieger a Tappeiner (11). Až v roce 1988 Wick a Rocamora diferencovali dvě formy – benigní, resp. reaktivní formu a maligní formu (16).

Onemocnění má tendenci ke spontánnímu zhojení. Vyskytuje se u obou pohlaví, více u osob středního a vyššího věku, byly ale popsány případy výskytu i u dítěte (1).

Patogeneze onemocnění je nejasná, etiologie multifaktoriální, event. idiopatická. Uvažuje se o vlivu exogenních antigenů či o vlivu cirkulujícího angiogenního faktoru. Endotelová proliferace může nastat v souvislosti s odlišnými stimuly, což potvrzuje reaktivní charakter onemocnění (6). Doposud publikované případy jsou více než v 75 % asociované s dalším onemocněním (8). Nejčastěji jde o infekční choroby – subakutní bakteriální endokarditidu či tuberkulózu (16), u kterých by se mohlo jednat o vliv exogenních antigenů. U asociovaných autoimunitních chorob jako systémový lupus erythematodes, antifosfolipidový syndrom (2) či revmatoidní artritida se uvažuje o vlivu cirkulujících protilátek či imunokomplexů. U pacientů s trombozou, arteriitidou, aterosklerózou nebo zavedeným shuntem při hemodialýze může být vyvolávajícím faktorem hypoxie (10). Jako další přidružené choroby jsou uváděny: kožní amyloidóza (10), jaterní cirhóza s portální hypertenzí (12), kryoproteinémie (6, 7, 8), sarkoidóza (15), POEMS syndrom, chronická lymfatická leukémie, dysglobulinémie, gamapatie (10), arteriitida na dolních končetinách, onemocnění ledvin – záněty, stavy po transplantacích, nefrotický syndrom a hemodialýza (4, 10, 13). U dítěte nebylo jiné onemocnění prokázáno, v jednom případě byla diagnostikována intolerance kravského mléka (16) či předcházela zánět středního ucha.

Klinicky se RAE projevuje červenými až purpurovými ložisky, o průměru několika milimetrů až centimetrů. Ložiska jsou spíše neostře ohraničená, mohou mít zvýrazněnou vaskulární složku či být mírně infiltrovaná. Vzácněji může být zastižen i puchýř. V pokročilém stadiu může dojít k nekrotickému rozpadu s ulcerací ložisek (2, 6, 7, 8) nebo k rozvoji změn charakteru atrophie blanche (10). Subjektivně jsou kožní projevy většinou asymptomatické. Mohou být ale přítomny i celkové symptomy jako zvýšená teplota, malátnost či úbytek hmotnosti (10). Při laboratorních vyšetřeních je nejčastějším nálezem vyšší sedimentace erytrocytů, leukocytóza či anémie, vyšší hladina LDH a nižší počet trombocytů. Klinický obraz není charakteristický a diagnózu proto stanoví až biopsie. Cévy dermis, vzácně i subcutis, jsou dilatované (6), v okolí cév je možný zánětlivý infiltrát (8, 10).

V lumen cév je patrná proliferace endotelových buněk a kolem cév proliferace pericytů. Endotelie zaplňují až obliterují lumen, místy může být již patrná rekanalizace. Obliteraci podporují i přidružené fibrinové tromby (2, 6, 8, 16). Proliferující buňky jsou bez atypii a bez mitóz (16). Endotelový původ proliferujících buněk potvrdí imunohistochemické vyšetření. Proliferující buňky vyka-

zují pozitivitu antigenů CD 31, CD 34 a F VIII-asociovaného antigenu, hladkosvalového aktinu a též Ulex europaeus-antigenu 1 (1, 2, 6, 8, 12, 13).

Pokud jsou v mikroskopickém obrazu pouze extravaskulární změny s difúzní proliferací vřetenitých buněk mezi kolagenními snopci v retikulární dermis, bez dilatovaných cév a s minimem intravaskulárních změn, může jít o **difúzní dermální angioendoteliomatózu (DDA)**. Jedná se o variantu RAE asociovanou s periferní vaskulární aterosklerózou (4, 5, 13).

Maligní angioendoteliomatóza (MAE, intravaskulární, angiotropní lymfom, angiotropic large cell lymphoma) je multifokální maligní onemocnění postihující cévy hlavně kůže a CNS, méně plic, jater, ledvin či sleziny. Při histologickém vyšetření je lumen cév infiltrováno B-lymfocyty, ojediněle T-lymfocyty. Prognóza onemocnění je špatná.

Kromě MAE a DDA je diferenciatně diagnosticky nutno odlišit Kaposiho sarkom, angiosarkom, mycosis fungoides, sarkoidózu, lupus erythematoses, erythema nodosum, pyoderma gangraenosum, morfeu, perniones, vaskulitidy, trombotické angiopatie, glomerulární či epitelioidní hemangiom.

Vzhledem k nejasné etiopatogenezi onemocnění není terapie kauzálně stanovena. Léčba RAE uváděná v literatuře, pokud bylo přítomno další onemocnění, byla vždy léčbou tohoto asociovaného onemocnění (celkově kortikosteroidy a antibiotika, imunosupresiva, antituberkulotika, reologika, lokálně kortikosteroidy, keratolytika). Pokud přidružené onemocnění nebylo, došlo většinou ke spontánnímu zhojení.

Z fyzikálních metod je uváděna terapie laserem, dále radioterapie či chirurgické odstranění (8). Reaktivnost onemocnění potvrzuje zjištění, že při zlepšení či vyléčení přidružené choroby dojde ke zlepšení nebo i zhojení kožních projevů.

ZÁVĚR

Jsou prezentovány kazuistiky dvou případů velmi vzácného kožního onemocnění. V obou případech šlo o necharakteristický klinický obraz onemocnění, který nezapadal do rámce běžných, ale i méně častých kožních chorob. Proto přesné stanovení diagnózy bylo možné až po histologickém a imunohistochemickém vyšetření. V obou případech šlo o reaktivní proces – v asociaci s kloubním onemocněním. Léčba aktinoterapií u první z pacientek vedla k pozvolné regresí v souladu s publikovanými případy v literatuře. Význam RAE z hlediska medicínské praxe je především v její histopatologické diferenciatní diagnóze, ve které jsou jiná závažná onemocnění, především angiosarkom, Kaposiho sarkom a intravaskulární velkobuněčný maligní lymfom z B-buněk.

LITERATURA

1. BRAZELLI, V., BALDINI, F., VASSALLO, C., et al. Reactive angioendotheliomatosis in an infant. *Am J Dermatopathol*, 1999, 21, p. 42–45.
2. CREAMER, D., BLACK, MM., CALONJE, E. Reactive angioendotheliomatosis in association with the antiphospholipid syndrome. *J Am Acad Dermatol*, 2000, 5, p. 903–906.
3. GOTTRON HA, NIKOLOWSKI W. Extrarenale Lohlei-Herdnephritis der haut bei Endocarditis. *Arch Klin Exp Dermatol*, 1958, 207, p. 156–176.
4. KIMYAI-ASADI, A., NOUSARI, HC., KETABCHI, N., et al. Diffuse dermal angiomatosis: a variant of reactive angioendotheliomatosis associated with atherosclerosis. *J Am Acad Dermatol*, 1999, 40, p. 257–259.
5. KRELL, JM., SANCHEZ, RL., SOLOMON, AR., Diffuse dermal angiomatosis: a variant of reactive cutaneous angioendotheliomatosis. *J Cutan Pathol*, 1994, 21, p. 363–370.
6. LAZOVA, R., SLATER, C., SCOTT, G. Reactive angioendotheliomatosis. Case report and review of the literature. *Am J Dermatopathol*, 1996, 18, p. 63–69.
7. LEBOIT, PE., SOLOMON, AR., SANTA CRUZ, DJ., et al. Angiomatosis with luminal cryoprotein deposition. *J Am Acad Dermatol*, 1992, 27, p. 969–973.
8. MCMENAMIN, ME., FLETCHER, ChDM. Reactive angioendotheliomatosis – A study of 15 cases demonstrating a wide clinicopathologic spectrum. *Am J Surg, Pathol*, 2002, 26, No.6, p. 685–697.
9. MERKLEN P, Wolf M. Participation des endothéliites artériocapillaires au syndrome de l'endocardite maligne lente. *Presse Méd*, 1928, 36, p. 97–100.
10. ORTONNE, N., VIGNON-PENNAMEN, MD., MAJDALANI, G., et al. Reactive angioendotheliomatosis secondary to dermal amyloid angiopathy. *Am J Dermatopathol*, 2001, 23, No.4, p. 315–319.
11. PFLEGER L, TAPPEINER J. Zur Kenntnis der systemisierten Endotheliomatose der cutan Theliose. *Hautarzt*, 1959, 10, p. 359–363.
12. QUINN, TR., ALORA, MB., MOMTAZ, KT., et al. Reactive angioendotheliomatosis with underlying hepatopathy and hypertensive portal gastropathy. *Int J Dermatol*, 1998, 37, p. 382–385.
13. REGUENA, L., FARINA, MC., RENEDE, G., et al. Intravascular and diffuse dermal reactive angioendotheliomatosis secondary to iatrogenic arteriovenous fistulas. *J Cutan Pathol*, 1999, 26, p. 159–164.
14. ROUDNICKÁ B., FEIT, J. Reaktivní angioendoteliomatóza při pruritu kůže. *Čes-slov Derm*, 2001, 76, č. 2, s. 80–82.
15. SHYONG, EQ., GOREVIC, P., LEBWOHL, M., et al. Reactive angioendotheliomatosis and sarkoidosis. *Int J Dermatol*, 2002, 41, p. 894–897.
16. WICK, MR., ROCAMORA, A. Reactive and malignant angioendotheliomatosis: a discriminant clinicopathologic study. *J Cutan Pathol*, 1988, 15, p.260–271.

Došlo do redakce: 7. 10. 2005

Doc. MUDr. Lumír Pock, Csc.
Dermatohistopatologická laboratoř
Mazurská 484
181 00 Praha 8
E-mail: lumir.pock@volny.cz