

Epidermolysis bullosa congenita – současný pohled

Bučková H.¹, Buček J.², Vokurková J.³

¹Kožní oddělení I. dětské interní kliniky LF MU a FN Brno
přednosta prof. MUDr. Hana Hrstková, CSc.

²I. patologicko-anatomický ústav LF MU, Fakultní nemocnice U Svaté Anny, Brno
přednosta prof. MUDr. Aleš Rejtar, CSc.

³Klinika popálenin a rekonstrukční chirurgie LF MU a FN Brno
přednosta prof. MUDr. Pavel Brychta, CSc.

Souhrn

Epidermolysis bullosa congenita – současný pohled

Autoři shrnují současné poznatky o epidermolysis bullosa congenita (EB). Na Dětském kožním oddělení (DKO) FN Brno bylo vytvořeno Centrum pro pacienty s EB, které se opírá o mezioborový tým specialistů. V průběhu desíti let centrum shromáždilo 87 pacientů s EB (46 % DEB, 44 % SEB, 10 % JEB). V květnu 2004 byla založena DebRA Česká republika, (www.debra-cz.org), která je členem DebRA International.

Klíčová slova: klasifikace – patogeneze – klinický obraz – spinocelulární karcinom – DebRA ČR – genová terapie

Summary

Epidermolysis Bullosa Congenita: Up-to-date View

The authors summarise the last knowledge of epidermolysis bullosa congenita (EB). The Centre for EB patients based on cooperation of the multidisciplinary group of specialists has been founded by The Department of Paediatric Dermatology in Brno. In the last ten years the center diagnosed 87 EB patients (DEB 46%, SEB 44%, JEB 10%). In May 2004 the DebRA (Dystrophic Epidermolysis Bullosa Research Association) ČR (www.debra-cz.org) has been founded. DebRA Czech Republic is a member of DebRA International.

Key words: classification – pathogenesis – clinical picture – squamous cell carcinoma – DebRA Czech Republic - gene therapy

ÚVOD

Epidermolysis bullosa congenita (EB) je vzácné, vrozené, dědičné onemocnění, kdy puchýře na kůži vznikají spontánně nebo drobným tlakem či třením. I když byla snaha pojmenovat onemocnění výstižněji – **mechanobulózní hereditární dermatózy**, původní název EB je zažitý a stále se užívá.

Celá skupina EB má pestré projevy, od mírných forem až po rozsáhlé buly, jizvení, mutilace a může vést k předčasné smrti pacienta. EB obsahuje mnoho zvláštních podtypů. Poslední léta byl zaznamenán obrovský pokrok v pochope-

ní genetického základu EB a na základě toho byly některé staré koncepce opraveny. Bylo popsáno 11 různých genů, které vedou k projevům EB. Jako poslední byla objevena mutace proteinu Kindlerin/kindlin/ u Pseudo EB-like syndromu („syndrom Kindlerové“) s tvorbou puchýřů, jizvením, poikilodermickými změnami a fotosenzitivitou (5).

KLASIFIKACE

V roce 2000 vytvořila mezinárodní skupina odborníků novou, zjednodušenou klasifikaci EB, která je založena na

Předneseno na 10. Pražském dermatologickém sympoziu, 15.–17. 11. 2004

klinických projevech, přesné úrovni štěpení, kde puchýř v kůži vzniká na molekulárně genetickém podkladu onemocnění. Tento konsenzus shrnuje výsledky americké dlouholeté studie 3000 případů z národního amerického registru EB, zabývající se klinikou, epidemiologií a laboratorními nálezy u těchto pacientů (6, 7). Odchylna jakékoliv molekulární součástí dermoepidermální junkce (DEJ) vede ke snížení adheze kožní vrstvy a k tvorbě puchýřů (3). Histologická diagnóza je postavena na správném odběru čerstvého puchýře, na imunohistochemické detekci komponent DEJ a elektronové mikroskopii (1, 4, 6).

Zjednodušená klasifikace zachovala 3 hlavní skupiny EB, podle roviny štěpení DEJ (3, 7, 9, 10) (tab. 1 a 2).

Simplex EB (SEB): puchýř vzniká uvnitř epidermis, je

Tab. 1. Základní klasifikace epidermolysis bullosa

Hlavní typy EB	Hlavní podtypy EB	Protein/poškozený gen
EBS	EBS W-C EBS-K EBS-DM EBS-MD	K5, K14 K5, K14 K5, K14 plektin
JEB	JEB-H JEB-nH JEB-PA	laminin-5 laminin-5, kolagen XVII $\alpha_6\beta_4$ -integrin
DEB	DDEB RDEB-HS RDEB-nHS	kolagen VII kolagen VII kolagen VII

Zkratky: SEB-W-C – Weber-Cockayne SEB; SEB-K – Kobner SEB; SEB D-M – Dowling-Meara SEB; SEB MD – SEB s muskulární dystrofií; JEB-H – Herlitz JEB; JEB nH – non Herlitz JEB; JEB-PA – JEB s atrezií pyloru; DDEB – dominantní dystrofická EB; RDEB-HS – recesivní dystrofická Hallopeau-Siemens EB; RDEB-nHS – recesivní dystrofická non Hallopeau-Siemens EB.

Tab. 2. Typy epidermolysis bullosa vzácné, ale stále akceptované

Hlavní typy EB	EB subtypy	Protein/poškozený gen
SEB	SEB MP SEB AR SEB SS	K5 K14 neznám
JEB	JEB I JEB lo (late onset)	laminin 5 neznám
DEB	DDEB-Pt DEB-TBDN DDEB Pr RDEB I RDEB Ce DEB AD/AR heterozygoti	kol VII kol VII kol VII kol VII neznám kol VII

Zkratky: SEB-MP – simplex EB se skvrnitou pigmentací; SEB-AR – autosomálně recesivní simplex EB; JEB-I – junkční EB-inverzní; JEB EB – junkční EB později začínající; DDEB-Pt – dominantní dystrofická EB pretibialis; DDEB-TBDN – dominantní dystrofická EB – přechodná dermolýza u novorozenců; DDEB-Pr – dominantní dystrofická EB pruriginózní; RDEB-I – recesivní dystrofická EB – inverzní; RDEB-Ce – recesivní dystrofická EB – centripetalis.

způsoben mutací genu CK 5 a 14, plektinu, s následnou cytolýzou bazálních buněk. Místa mutací těchto genů dobře korelují se závažností fenotypických projevů. Recesivně vrozené mutace genu, který kóduje plektin (PLEC 1), vede k SEB-MD (s muskulární dystrofií) a mutace dominantního typu PLEC 1 podmiňuje vzácný typ EBS Ogná.

U **junkční EB (JEB)** se uplatňuje chybné utváření některých komponent lamina lucida (LL), kde počet hemidesmosomů je snížen nebo jsou hemidesmosomy defektní, stejně tak subbazální denzní ploténky a kotvící filamenta. JEB je podmíněna mutacemi přinejmenším 6 různých genů a zahrnuje geny LAMA3, LAMB3 a LAMC2, které kódují laminin 5. Dále COL17A1 gen pro kolagen XVII a ITGA6 a ITGB4 genů pro $\alpha_6\beta_4$ -integrin. Mnoho pacientů s JEB jsou heterozygoty ve dvou různých mutacích.

U **dystrofické EB (DEB)** jde o mutaci genu pro kolagen VII (COLA71), který způsobuje štěpení pod bazální membránou (BM) v nejvyšší části koría a to u dominantních i recesivních forem. V současné době bylo popsáno více než 250 mutací, které se projeví širokým spektrem fenotypů EB. Většina pacientů s recesivní DEB jsou zároveň heterozygoty ve dvou různých mutacích, ale mnoho pacientů s recesivní DEB má nulovou mutaci. Tyto mutace se neprojeví v heterozygotním stavu, ale v homozygotním stavu nebo v kombinaci s další mutací na jiné alele, což vede k těžkým projevům EB, jak vidíme např. u DEB-Hallopeau Siemens, DEB-mutilans. Velký počet mutací byl zjištěn ve výše uvedených genech (pro kolagen VII) a tyto mutace jsou spojeny s překvapivě širokým spektrem EB fenotypů.

Dědičnost u EBC je autosomálně dominantní (AD), autosomálně recesivní (AR), často však jde o spontánní mutace. Formy AR jsou prognosticky závažnější než formy AD (tab. 3).

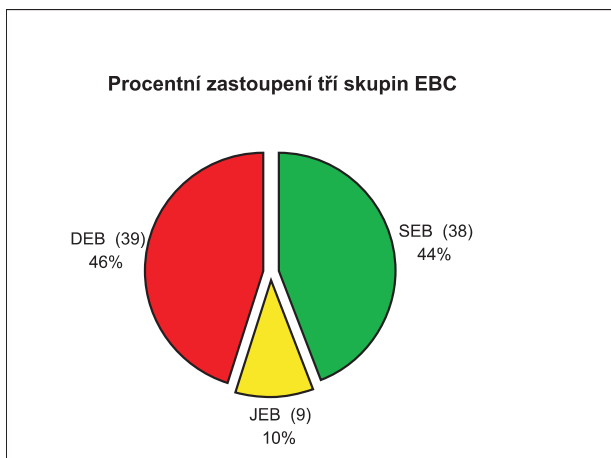
Tab. 3. Způsob dědičnosti u epidermolysis bullosa

	Častý	Zřídka
SEB	AD	AR
JEB	AR	-
DEB	AD AR	AD/AR heterozygoti

Klinické projevy EBC jsou velmi různorodé a pestré. Vyplývá to z toho, že oblast DEJ není postižena jen v kůži, ale obdobně i na sliznicích dutiny ústní, trávicího, respiračního a urogenitálního ústrojí, do jisté míry i ve svalech (2, 4, 5).

DIAGNÓZA

Naše zkušenosti s diagnostikou a péčí o pacienty s EBC vycházejí z dlouholetých zkušeností, na Dětském kožním oddělení FN Brno jsme vybudovali Centrum pro pacienty s EB (www.ebcentrum.debra-cz.org) v České republice. Od roku 1971 jsme diagnostikovali 87 pacientů s EB (46 %

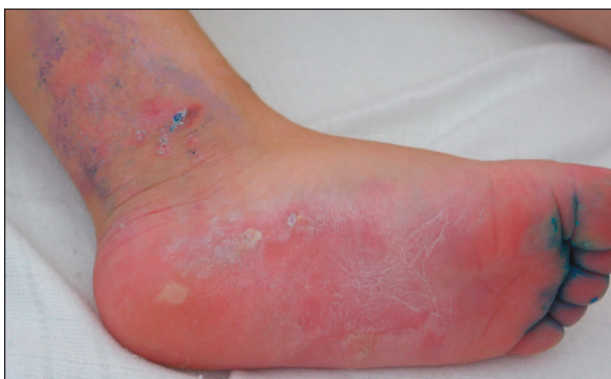

Obr. 1. Procentuální zastoupení pacientů s EB v našem souboru (1971–2004).

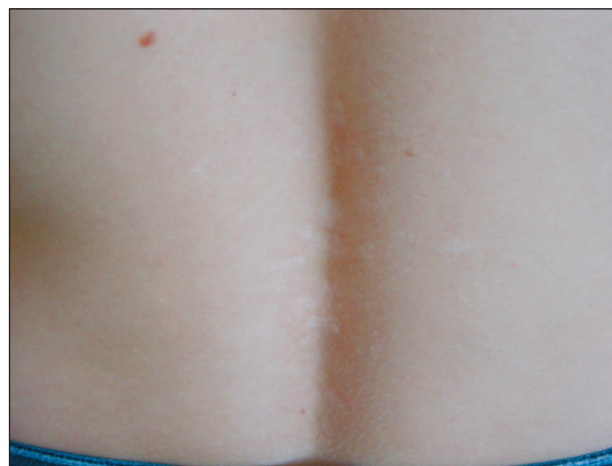DEB, 44 % SEB, 10 % JEB) (obr. 1). O pacienty pečuje tým specialistů (dermatolog, histopatolog, pediatr, hematolog, fyzioterapeut, genetik, stomatolog, plastický chirurg, dietní sestra, psycholog, ortoped, oční lékař). Závažné případy řeší komise odborníků, která se schází 4krát do roka.

Přesvědčili jsme se o tom, že všechny tři typy EB (EBS, JEB, DEB) mají projevy lokalizované i generalizované a mohou se objevit již v novorozeneckém věku. Všechny tři typy EB kromě kůže a adnex mohou postihnout i vnitřní orgány. Obdobně hemoragické puchýře – mília se vyskytují u všech 3 typů EB. Jizvy na kůži byly popsány i u simplex formy (6). V našem souboru máme rodinu s dg: SEB-Koebner s atrofickými jizvami. V péči máme 2ročního chlapce s typickými klinickými a histologickými příznaky SEB Koebner (obr. 2). Puchýře se začaly v dospělosti u matky pacienta, otce matky a sestry matky hojit drobnými atrofickými jizvami na zádech a lineárními drobnými jizvami na dorzech rukou (obr. 3, 4). Histologický nález odpovídá SEB.

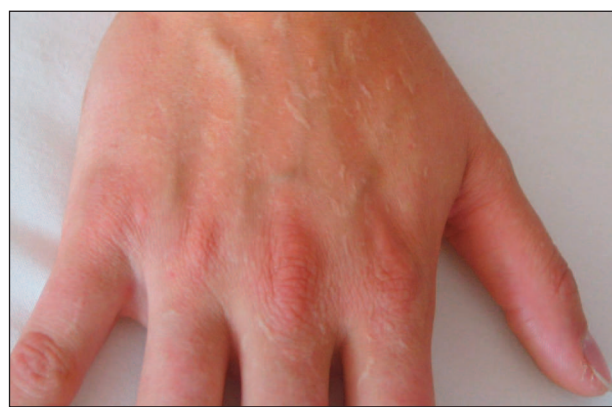V novorozeneckém věku je diagnostika EB obtížná, neboť příznaky u všech tří typů EBC se překrývají (2, 4, 6). U pacienta je vhodné sledovat vývoj klinických příznaků a teprve potom přistoupit k odebrání vzorku kůže k histologickému vyšetření. Některé typy EBC se v prů-



Obr. 2. SEB-Koebner: u 2letého chlapce se puchýře hojí bez jizvení.



Obr. 3. SEB-Koebner: záda matky 2letého chlapce s atrofickými jizvami.



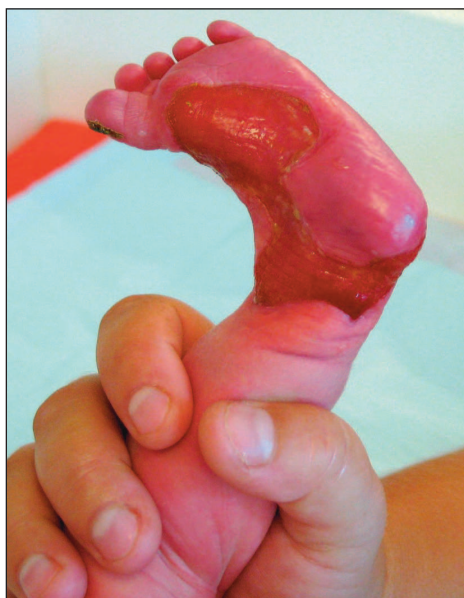Obr. 4. SEB-Koebner: hypertrofické jizvy na hřbetech rukou matky 2letého pacienta.

běhu života lepší, např. EBS – Dowling Meara, jiné horší (DEB – Hallopeau Siemens). Rosah postižení se liší i v jedné rodině.

Prenatální diagnostika se posunula do prvního trimestru (10.–11. týden gestace). Je dostupná jen v několika špičkových centrech na světě, a to u DEB, JEB a SEB-DM (2, 3).

Poslední práce konstatují, že výskyt aplasia cutis se vyskytuje u všech 3 typů EB, nejen u DEB, jak popsal Bart v roce 1966 (Bartův syndrom, 6) (obr. 5).

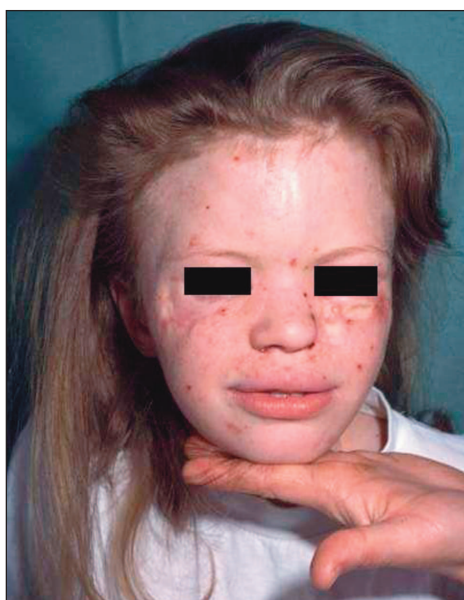Významné jsou statistické údaje o zvýšeném výskytu *spinocelulárního karcinomu* (SCC) u DEB. SCC vzniká často již primárně multiplicitní, vyznačuje se neobvykle vysokou invazivitou a často metastazuje. Pravděpodobnost vzniku SCC u DEB je 70krát vyšší než u normální populace (11). Výskyt SCC u DEB je možný již po dvacátém roku věku. SCC je dobře léčitelný, je-li včas diagnostikován. Marsall a Hart prokázali, že buňky kožního SCC mají specifický zvláštní integrin α v β_6 , který umožňuje invazi SCC na povrchu buněk (5). Nádorové buňky uvolňují specifické proteinázy, označované jako metaloproteinázy, které plní tuto funkci. Alfa v β_6 integrin exprimuje zvýšeně množství metaloproteinázy (MMP-9), která rozpouští základní sub-



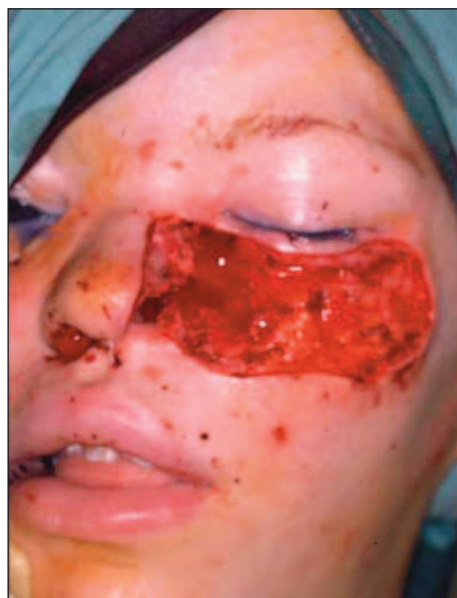Obr. 5. Bartův sy – aplasia cutis.

stance vaziva i fibrilních struktur a bazálních membrán. Rozpouštění bazální membrány (LD – lamina densa) a průnik nádorových buněk přes tuto membránu se označuje jako invaze. Bez rozrušení BM (LD) by byl karcinom charakterizován jako karcinom in situ. Invazivní karcinom činností adhezních molekul, zvláště proteináz, a vlivem nekontrolovatelného množení nádorových buněk, překračuje BM a šíří se do intersticia (do vazivových struktur koria, podkoží, vrůstá do lymfatického systému a venul). Jedna z možností, jak ovlivnit invazivní chování nádorových buněk, je právě zásah do činnosti α v β_6 integrinu (5).

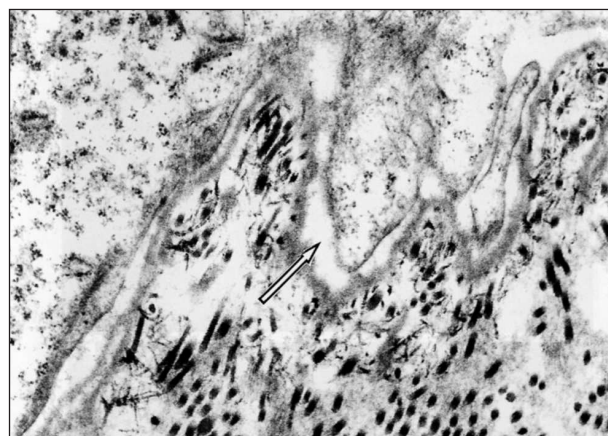
Původně spinocelulární karcinom byl znám jen u pacientů s DEB. Nově bylo popsáno 11 případů u JEB (8). V našem souboru máme 12letou pacientku s JEB a aga-



Obr. 6. JEB nH: spinocelulární karcinom pod levým očním víčkem u 12leté pacientky.



Obr. 7. JEB nH: první exstirpace spinocelulárního karcinomu.



Obr. 8. JEB nH: elektronová mikroskopie: výrazná redukce hemidesmosomů v DEJ. Šipka: Tvořící se puchýř. Lamina lucida je rozšířena, bez patrných denzních plotének.

maglobulinémií, u které byl potvrzen SCC na levé tváři s postupnou invazí do pravé čelisti a obou očnic. Přes veškeré radikální chirurgické zásahy, radioterapii a chemoterapii se nám proces nepodařilo ovlivnit a dívka je na paliativní terapii (obr. 6, 7, 8).

TERAPIE

Terapie EB není dosud kauzální, ale symptomatická (2, 4). Kauzální terapie je genová, spočívá ve vnášení opravených genů příjemci.

Presvědčili jsme se o tom, že soustředit pacienty s EB do specializovaných center, kde mají zkušenosti s diagnostikou a péčí, je prospěšné pacientům a je efektivní i z ekonomického hlediska. Péče je zaměřena na prevenci, aby se u pacientů s EB předešlo závažné invaliditě.

Mezioborová spolupráce lékařů je nezbytná. Velmi důležité je zaškolení rodičů ve správné ošetrovací technice, informace o pomůckách, které předcházejí poranění kůže, sliznic, kontrakturám na končetinách a dalším interním komplikacím (2, 4). Důležitá je spolupráce rodiny se sociální pracovníci a psychologem, kteří pomáhají rodičům pacientů překonávat psychický tlak a vyrovnat se s onemocněním, stejně tak pomáhají nemocným dětem. Děti by měly být zapojeny v mateřské škole, základní škole, v zájmových kroužcích.

Téměř před dvaceti lety vznikla v USA a Velké Británii DebRA (Dystrophic Epidermolysis Bullosa Research Association). Tato organizace byla postupně založena v dalších vyspělých státech až vznikla *DebRA International*, která má centrum v Londýně. DebRA pomáhá prosazovat a hájit zájmy pacientů, pořádá pro ně setkání, tábory, informuje pacienty o léčebných trendech, kontaktuje je se specialisty. Debra International také podporuje výzkum týkající se etiopatogeneze a kauzální léčby EB. DebRA International úzce spolupracuje a kontroluje činnost organizací v jednotlivých státech.

V květnu 2004 byla založena *DebRA ČR* (www.debra-cz.org), v říjnu 2004 byla DebRA ČR představena na 13. Mezinárodním kongresu DebRA ve Stuttgartu a stala se jejím členem. Delegáti kongresu byli překvapeni kvalitou komplexní péče a počtem pacientů, které centrum v Brně shromáždilo. Předsedkyně české DebRA, paní Magda Hrudková, a prim. MUDr. Hana Bučková, Ph.D., která je odborným garantem, se zúčastnily sjezdu DebRA Austria v Salzburgu a také zde navázaly kontakty.

Úkolem DebRA ČR je pomáhat pacientům s EB, kontaktovat je s odborníky, informovat veřejnost o této závažné vrozené dědičné vadě, získávat sponzory na pořádání setkání, výletů, táborů pro pacienty s EB. Cílem EB centra je pokračovat v DNA molekulární analýze ve spolupráci s Centrem molekulární biologie a genové terapie FN Brno, zaměřit se na možnosti prenatální diagnostiky u nás a pokračovat v budování registru pacientů s EB.

ZÁVĚR

Na přelomu 20. a 21. století se díky pokroku v molekulární genetice významně změnil pohled na etiologii EB. Přestože byla vykonána obrovská práce na molekulárně genetické úrovni, klasifikace podle geneticky zjištěných typů mutací je sice možná, ale rozmělnila by nesmírným způsobem klasifikaci 3 základních typů a vedla by ke zhoršení komunikace mezi specialisty. Mezinárodní tým odborníků trvá na zjednodušené klasifikaci EB z roku 2000. Molekulární diagnostika je možná u většiny podtypů a umožňuje prenatální diagnostiku, genetické poradenství, prognostické hodnocení a plánování molekulární terapie v budoucnu. Genová terapie by se pozvolna mohla stát reálnou. Dva nové mezinárodní

týmy podporované Evropskou Unií a DebRA International začnou na programu pracovat ještě letos. Cílem je vyvinout geneticky opravené transplantáty pro léčení dystrofické EB (5).

LITERATURA

1. ANTON-LAMPRECHT, I. The skin. In: Papadimitriou, J. M., Henderson, D. W., Spagnolo, DV.: *Diagnostic ultrastructure of non-neoplastic diseases*. Edinburgh, Churchill Livingstone, 1992, p. 459–493.
2. ATHERTON, DA. Epidermolysis bullosa. In: Harper, J., Oranje, A., Prose, Neil: *Textbook of pediatric dermatology*. Oxford, London, Blackwell Sciences Ltd, 2000 p. 1075–1100.
3. BRUCKNER-TUDERMAN, L. Epidermolysis bullosa. In: Peter M. Royce and B. Steinmenn (Eds): *Connective tissue and its heritable disorders: molecular, genetic and medical aspects*. New York, Wiley-Liss, 2002, p. 687–725.
4. BUČKOVÁ, H., BUČEK, J. *Epidermolysis bullosa congenita*, 1. vydání, Brno, IDVZP, 2000, s. 3–120.
5. DebRA International, Plenum and Workshops – abstracts, 13th International Congress, 15–17 October 2004, Stuttgart.
6. FINE, JO-DAVID, BAUER, E., McGUIRE, J., MOSHELL, A. *Epidermolysis bullosa, clinical, epidemiologic and laboratory advances and the findings of the National Epidermolysis Bullosa Registry*. The Johnson Hopkins University Press Baltimore and London, 1999, pp. 1–477.
7. JO-DAVID FINE, ROBIN AJ. EADY et al. Revised classification system for inherited epidermolysis bullosa: Report of the Second International Consensus Meeting on diagnosis and classification of epidermolysis bullosa. *J Am Acad Dermatol*, June 2000, 42, No. 6, pp. 1051–1066.
8. MALLIPEDDI, R., KEANE, FM., MC., GRATH, JA., EADY, RAJ. Increased risk of squamous cell carcinoma in Junctional epidermolysis bullosa. *JEADV*, 18, No. 5, 2004, p. 521–526.
9. McGRATH, JA., KIVIRIKKO, S., GIATTI, S. et al. A recurrent homozygous nonsense mutation within the LAMA 3 gene as a cause of Herlitz junctional epidermolysis bullosa in patients of Pakistani ancestry: evidence for founder effect. *J Invest Dermatol*, 1996, 106, p. 781–784.
10. McGRATH, JA., PULKKINEN, L. et al. Altered laminin 5 expression due to mutation in the gene encoding the β 3 chain (LAMB3) in generalized atrophic benign epidermolysis bullosa. *J Invest Dermatol*, 1995, 104, p. 467–474.
11. WESCHLER, HJ., KRUGH, FJ. et al. Polydysplastic epidermolysis bullosa and development of epidermal neoplasms. *Arch Dermatol*, 1985, 12, p. 836–844.

Došlo do redakce: 8. 12. 2004

Prim. MUDr. Hana Bučková, Ph.D.
Kameníčkova 6
616 00 Brno
e-mail: hbuckov@fnbrno.cz

Doškolování lékařů – kontrolní test

„Epidermolysis bullosa congenita – aktuální stav“

Otázky:

1. Rozdělení EB do 3 základních skupin je na základě:
 - a) molekulárně genetického podkladu onemocnění
 - b) vývoje klinického obrazu EB
 - c) přesné úrovně štěpení, kde puchýř vzniká v oblasti DEJ
 - d) přesné úrovně štěpení, kde puchýř vzniká v oblasti DEJ, vývoje obrazu EB, molekulárně genetického podkladu onemocnění
2. EB simplex je způsobena mutací genu:
 - a) CK 5 a 14, plektinu
 - b) CK 5 a 10
 - c) kolagenu VII
 - d) kolagenu XVII
3. EB dystrofická je způsobena mutací genu:
 - a) kolagenu XVII
 - b) kolagenu V
 - c) kolagenu VII
 - d) lamininu 5 a kolagenu VII
4. Generalizované a lokalizované formy EB jsou u:
 - a) dystrofické EB
 - b) dystrofické a junkční EB
 - c) dystrofické a simplex EB
 - d) všech 3 typů EB
5. V novorozeneckém věku se projeví:
 - a) dystrofická EB
 - b) všechny 3 typy EB
 - c) dystrofická, simplex Dowling-Meara, junkční EB
 - d) dystrofická a junkční EB
6. Aplasia cutis je příznak u:
 - a) všech 3 typů EB
 - b) EB junkční
 - c) EB dystrofické
 - d) EB junkční a dystrofické
7. Spinocelulární karcinom se vyskytuje u:
 - a) všech 3 typů EB
 - b) dystrofické EB
 - c) junkční EB
 - d) dystrofické a junkční EB
8. Spinocelulární karcinom se u pacientů s EB vyskytuje:
 - a) po 30. roku věku
 - b) po 40. roku věku
 - c) po 20. roku věku
 - d) po 50. roku věku
9. Pravděpodobnost vzniku spinocelulárního karcinomu je u DEB:
 - a) 60krát častější než u zdravého jedince
 - b) 30krát častější než u zdravého jedince
 - c) 70krát častější než u zdravého jedince
 - d) 20krát častější než u zdravého jedince
10. Prenatální diagnostika – amniocentéza – se provádí v:
 - a) 2. trimestru
 - b) 1. trimestru
 - c) 1. nebo 2. trimestru

Pozn.: Správné odpovědi na otázky v kontrolním testu budou uveřejněny v příštím čísle časopisu.

Ti z Vás, kteří chtějí být zařazeni do slosování o ceny 80. ročníku časopisu roku 2005, necht' zašlou správné odpovědi na kontrolní test na adresu redakce, vždy nejpozději do jednoho měsíce od vydání daného čísla.

Správné odpovědi testu k článku:

Krajsová I., et al.: „Význam vyšetření sentinelových uzlin u melanomu“: testu publikovaném v č. 3/2005.

Správné odpovědi: 1a, 2b, 3a, 4b, 5b, 6c, 7c, 8a, 9d, 10b