

Nový pohled na cévní anomálie u dětí

Faberová, R.¹, Procházka, J.², Feit, J.³

¹Dětské kožní oddělení I. dětské interní kliniky FN Brno

přednostka prof. MUDr. H. Hrstková, CSc.

²Radiodiagnostická klinika FN Brno

přednosta doc. MUDr. J. Procházka, CSc.

³II. patologicko-anatomický ústav FN Brno

přednosta prof. MUDr. J. Mačák, CSc.

Souhrn

Nový pohled na cévní anomálie u dětí

Autoři rozdělují vaskulární anomálie podle nejnovější klasifikace na 2 základní typy: tumory (hemangiomy, tufted (trsovité) angiomy, kaposiformní hemangioendoteliomy, epiteloidní hemangioendoteliomy, hemangiopericytomy) a vaskulární malformace (kapilární, lymfatické, venózní, arteriovenózní a kombinované).

Při posouzení vaskulárních anomálií je nutná mezioborová spolupráce (dermatologa, radiodiagnostika, histologa, hematologa, plastického chirurga).

Autoři prezentují nejzávažnější případy vaskulárních anomálií a jejich terapii.

Klíčová slova: periferní cévní anomálie – hemangiomy – venózní malformace – klinika – terapie

Summary

A New Look on the Vascular Anomalies in Children

Authors divide vascular anomalies according to the newest classification into two main types: tumors (hemangiomas, tufted angiomas, Kaposiform hemangioendotheliomas, epitheloid hemangioendotheliomas, hemangiopericytomas) and vascular malformations (capillary, lymphatic, venous, arteriovenous and combined).

The multidisciplinary cooperation (dermatologist, radiologist, pathologist, hematologist, plastic surgeon) is needed in evaluation of vascular anomalies. The authors present the most serious cases of vascular anomalies and their therapy.

Key words: peripheral vascular anomalies – hemangiomas – venous malformations – clinical practice – therapy

ÚVOD

Mezinárodním sdružením pro studium vaskulárních anomálií (International Society for the Study of Vascular Anomalies, ISSVA) byly stanoveny dvě hlavní kategorie vaskulárních anomálií: cévní nádory a vaskulární malformace (tab. 1, 2, 3).

Jeden z největších problémů členění ve studiu cévních

anomálií spočívá v tom, že tytéž termíny jsou užívány pro jednotky naprosto rozdílné. Například termín hemangiom je použit v literatuře anatomickopatologické pro označení prakticky všech lézí vaskulárních, ať malformací či nádorů.

Histologicky se obě afekce skládají z anomálních cév různého kalibru a z oblastí proliferace. Rozlišení proliferace reaktivní (shunt) a nádorové je z histologického hlediska velmi obtížné (v obou případech jsou například mitózy). Reaktivní proliferace u cévních zkratů někdy

Předneseno na 10. Pražském dermatologickém sympoziu, Praha, 15.–17. 11. 2004

Tab. 1. Klasifikace vaskulárních anomálií

Vaskulární anomálie		
Tumory	Malformace	
	Jednoduché	Kombinované
Hemangiomy kojenců	kapilární lymfatické	fistuly arteriovenózní malformace areteriovenózní malformace kapilarovenózní malformace venolymfatické etc.
Jiné tumory	venózní arteriální	

Tab. 2. Cévní nádory

Běžné dětské hemangiomy	a) povrchové b) hluboké c) smíšené
Kaposiformní hemangioendoteliom (KHE) Tufted angiom (TA) – klubkovitý hemangiom Spindle cell hemangioendothelioma – větrenobuněčný hemangioendoteliom Pyogenní granulom	

Tab. 3. Klasifikace vaskulárních malformací

A. Malformace vaskulárních kmenů	B. Malformace nekmenové (tkáňové)
Postihující – artérie – vény – lymfatické cévy anomálie: – průměru – délky – počtu – dráhy arteriovenózní přímé fistule atd.	malformace kapilární plochý angiom jiné teleangiektázie malformace venózní (MV) malformace lymfatické (ML) struktury kapilární (APL) struktury venózní (ML mikrocystické) kavernózní (mikro nebo makrocystické) cystické (ML makrocystické) malformace arteriovenózní (MAV) jiné
C. Malformace kombinované	D. Malformace komplexní
Sdružení dvou nebo více prvků z A nebo B Malformace hemolymfatické (ML+ MV) Malformace arteriovenolymfatické (MAV+ ML) a další	sdružení anomálií kostních, orgánových, měkkých tkání s jedním nebo více prvků z A, B, C. syndrom Sturge-Weber syndrom Klippel-Trenaunay syndrom Parkes-Weber syndrom Servelle-Martorell syndrom Bean syndrom Proteus hypertrofický plochý angiom (sdružený s hypertrofií kostí nebo měkkých tkání) syndrom Maffucci a další

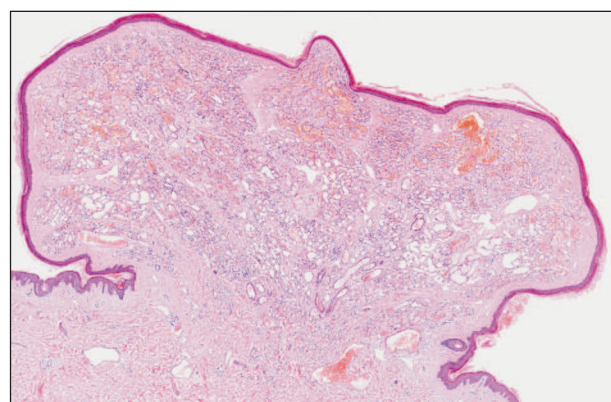
Pozn. APL: získaný progresivní lymfangiom nebo benigní lymfangioendoteliom

napodobuje sarkomatoidní proliferaci (syndrom pseudo-sarkom Kaposi). V praxi je velmi obtížné rozhodnout, zda jde o cévní nádor či o vaskulární malformaci. Exaktní diagnóza je však velmi důležitá z hlediska léčby (1, 3, 10).

HEMANGIOMY

Hemangiomy se obecně skládají z endotelových buněk a z různého stupně diferencovaných krevních cév. Endotelový původ bývá histologicky zřejmý z tendence k tvorbě vakuol a cévních prostor, dále zejména z pozitivitu na imunohistologické markery CD31, CD34, FVIII.

Hemangiom se skládá z cévních struktur kapilárního typu. U celulárních forem jsou přítomny i oblasti složené z málo luminizovaných buněčných polí. U starších tumorů mohou být přítomny i kavernózní prostory (obr. 1.)



Obr. 1. Histologický obraz superficiálního hemangiomu.

V patogenezi hemangiomu má významnou úlohu mechanismus angiogeneze. Angiogeneze je vícestupňový proces, jehož hlavními etapami jsou disoluce bazální membrány, proliferace endotelií, jejich migrace a morfogeneze nové cévy. Proces je regulován souborem humorálních působků, zejména cytokinů, integrinů, adhezních molekul, proteolytických enzymů a nízkomolekulárních látek. Jejich vzájemné interakce nejsou do všech podrobností známy (3, 6, 8).

Za fyziologických okolností jsou faktory stimulující novotvorbu cév v rovnováze s faktory antiangiogenními (tab. 4.).

Takahashi a jeho spolupracovníci v r. 1994 studovali vztah mezi hemangiomem a angiogenními faktory. Provedli rozsáhlý imunohistochemický průzkum, srovnávali expresi 9 znaků na vzorcích hemangiomatózní tkáně ve fázi růstu, fázi stacionární a fázi regrese.

Hemangiom byl charakterizován zvýšenou koncentrací PCNA (proliferující buněčný nukleární antigen), VEGF (endotelový růstový faktor) a kolagenázy typu 4 ve fázi proliferace. Dále byl charakterizován zvýšenou expresí TIMP (inhibitoru proteolytických enzymů) v involující fázi angiogeneze. V proliferující a regredující

Tab. 4. Angiogenní faktory

FGF (fibroblast growth factor)	fibroblastový endotelový růstový faktor
Acidic FGF	
Basic FGF	
VEGF (vascular endothelial growth factor)	endoteliální růstový faktor
Angiogenin	aktivátor fosfolipázy C
Angiopoetin-1	
Angiopoetin -2	receptor s tyrozinkinázovou aktivitou
TNF- α (tumor necrosis factor)	faktor nekrotizující nádory
MMP (matrix metalloproteases)	proteolytické enzymy matrilysin, stromelysin, gelatinázy, kolagenázy
PDGF (platelet-derived growth factor)	destičkový růstový faktor
PD-ECGF (platelet-derived endothelial cell growth factor)	destičkový endotelový faktor (thymidinofosforyláza)
TGF- α (transforming growth factor)	transformující růstový faktor
EGF (epidermal growth factor)	epidermální růstový faktor
HGF (hepatocyte growth factor)	scattered factor
IL-1, IL-6, IL-8	interleukiny
G-CSF (granulocyte colony stimulating factor)	faktor stimulující kolonie granulocytů
Prostaglandin E1, E2	

cí fázi hemangiomu byla prokázána zvýšená hladina urinárního basic FGF (fibroblastový růstový faktor). Urinární b FGF byl použit po několik měsíců při monitorování léčby u dětí se závažnými hemangiomy, které byly léčeny interferonem α .

Tyto studie ukázaly, že pochopení různých mechanismů zapojených do procesu angiogeneze může mít významné klinické dopady. Vyšetření angiogenních faktorů může mít význam při diagnostice nebo prognóze u hemangiomů, ale i u dalších tumorů.

Hemangiomy vykazují imunoreaktivitu vaskulárních antigenů Fc γ R2, které se nacházejí v placentě. Tento společný vaskulární fenotyp přivedl Northa et al. ke spekulacím, že hemangiomy pravděpodobně vznikají z jejich porušených angioblastů. Hemangiomy ovšem nejsou jednoduše ektopickou placentární tkání, protože postrádají klíčovou strukturu a nemají známé placentární trofoblastické markery.

Další vysvětlení patogeneze hemangiomů je v somatické mutaci genu regulujícího cévy. Předpokládá se, že gen je lokalizován v oblasti 5q31–33 (1, 3, 6, 8, 10).

Hemangiomy a jejich souvislost s onemocněním štítné žlázy

V nedávné době někteří autoři potvrdili souvislost onemocnění štítné žlázy s velkými hepatálními hemangiomy.

Huang et al. publikovali u třech dětí s hemangiomy zvýšení jodtyronin dejodinázové aktivity. Zvýšení aktivity tohoto enzymu bylo také popsáno u jaterních hemangioendoteliomů. Tento enzym způsobuje inaktivaci tyroxinu. Obrovský růst hemangiomů a zvýšená inaktivace tyroxinu může vyústit v hypotyroidismus, který vede k ireverzibilnímu poškození inteligence (5).

Terapie hemangiomů

V současné době existují schémata určující indikaci k léčbě hemangiomů. Hlavními cíli léčby hemangiomů je prevence komplikací ohrožujících život nebo znemožňujících funkce orgánů, způsobených růstem hemangiomů a tím předcházení trvalým následkům po regresi hemangiomů.

V tab. 5 jsou shrnuty indikace k terapii hemangiomů.

Tab. 5. Indikace k terapii hemangiomů

Hemangiomy v lokalizacích, které znemožňují základní životní funkce, ohrožují život dítěte (oblast očí, nosu, uší, hltanu, hrtanu, hemangiomy dýchacích cest)
Kaposiformní hemangioendoteliom, který se vyskytuje v rámci Kasabachova-Merrittové syndromu
Hemangiomy s náchylností k traumatu, krvácení, ulceraci (plenková oblast, flexury)
Hemangiomy s AV zkraty, které mohou způsobit srdeční selhání (např. velké hemangiomy jater)
Prevence kosmetických vad, které mohou vzniknout jako následek po zbytcích regrese
Obrovské obličejové hemangiomy, zvláště s rozsáhlým dermálním postižením

Současné možnosti léčby hemangiomů jsou následující (1, 2, 4, 7, 10):

- prednizon tablety;
- intralezionální kortikosteroidy;
- interferon α ;
- pulzní day laser;
- Kavitron;
- chirurgická excize;
- kompresivní terapie;
- skleroterapie;
- kontaktní kryoterapie, diatermokoagulace;
- embolizace vysokoprůtokových hemangiomů.

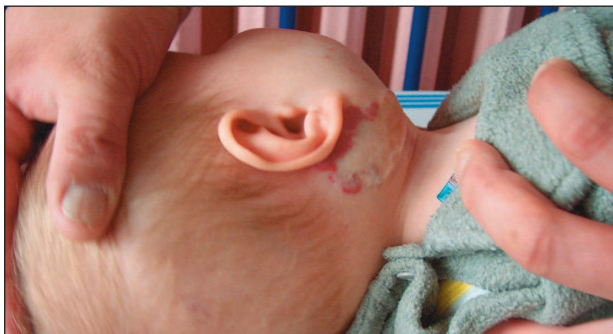Na obr. 2 a 3 je pacientka, která užívá interferon α na základě protokolu: „Treatment of benign vascular neoplasms with α interferon“ Texas Children's Hospital. Byla léčena celkově tabletami prednizonu s nepříliš velkým efektem. Při diagnostickém angiografickém vyšetření byla zjištěna zbytnělá pravá zevní krkavice. V návaznosti na její větve, především zbytnělou maxilární arterii a počáteční úseky superficiální temporální a faciální tepny, se přes velký počet abnormálních kapilár plnil kontrastní látkou masivně, ale nerovnoměrně rozsáhlý superficiální cévní tumor houbovitého vzhledu. Je rozmístěný převážně retro a preaurikulárně vpravo. V předčasné

nastupující venózní fázi se kontrastně zobrazily zbytnělé drenážní žíly (retromandibulární a faciální), které ústí do vena jugularis interna.

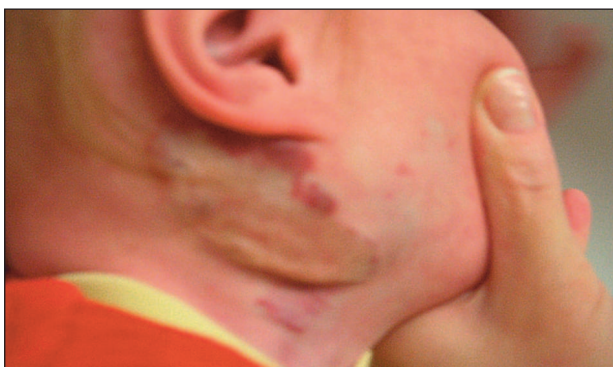
Interferon α je určen pro pacienty s inoperabilními hemangiomy, u kterých je terapie tabletami prednizonu nedostačující. Jde o hemangiomy, které ohrožují nemocného krvácením nebo srdečním selháním, poškozením smyslového orgánu (oka) nebo končetiny. Terapie interferonem je také indikována u Kasabachova-Merrittové syndromu.

Interferon α se aplikuje podkožně, pokud možno večer. První týden je dávka 1 mil. jednotek/m²/den. Tři dny 2 mil. jednotek/m²/den, po dobu tří měsíců 3 mil. jednotek/m²/den. Při minimální odpovědi nebo při zástavě růstu bez regrese je možné zvýšit dávku po 3 měsících léčby až na 6 mil. jednotek/m²/den. Po 6 měsících plné léčby se snižuje dávka na 1 mil. jednotek/m²/den. Terapie se ukončuje při regresi, stabilizaci růstu nebo progresi i při zvýšené dávce. Doporučená léčba interferonem α je 7 měsíců.

Při léčbě interferonem α se mohou projevit akutní nežádoucí účinky, jako letargie, snížený krevní tlak, srdeční arytmie, parestézie, zvracení, nauzea, nechutenství, myalgie, dále závažnější subakutní a chronické nežádoucí účinky: chřipkový syndrom, hepatotoxicita, hubnutí, průjem, neurotoxicita, závrať, pocení, deprese, mentální zpomalení, distální parestézie, kardiovaskulární příhody a jiné (1, 7, 10). Námí sledovaná pacientka snáší terapii interferonem α bez větších nežádoucích účinků a dochází u ní k výrazné regresi hemangiomu. Podle výsledku terapie, se dále uvažuje o event. embolizaci (obr. 2, 3).



Obr. 2. Obsáhlý smíšený hemangiom obličeje a krku.



Obr. 3. Rozsáhlý smíšený hemangiom obličeje a krku v průběhu léčby interferonem α .

VASKULÁRNÍ MALFORMACE

Vaskulární malformace se dělí na malformace:

- vaskulárních kmenů;
- tkáňové (nekmenové);
- kombinované;
- komplexní.

Malformace vaskulárních kmenů jsou charakterizovány kongenitálními anomáliemi, které odpovídají cévním kmenům (např. ageneze nebo atrézie, anomální průběh arteriální či venózní).

Malformace tkáňové jsou neoddělitelné od tkání, v nichž se vyvíjejí. Mohou být klasifikovány podle cév, které je obsahují. Ve většině případů je známe již podle klinického vyšetření.

Malformace vaskulární kombinované sdružují malformace tkáňové a vaskulárních kmenů, eventuálně s dalšími strukturami. Jsou vzácné.

Malformace vaskulární komplexní obvykle mají vaskulární složku spojenou s anomáliemi tkáňovými, kostními, orgánovými za vytvoření komplexních, dysgenetických syndromů.

Tkáňové vaskulární malformace jsou nejčastější. Podle typu cévy, která se vyskytuje v dané malformaci, jsou popsány čtyři skupiny:

- kapilární,
- venózní,
- lymfatické,
- arteriovenózní malformace.

Tyto tkáňové vaskulární malformace jsou označovány jako jednoduché. Existují však i kombinace dvou nebo více definovaných jednotek (1, 5, 9, 10).

VENÓZNÍ MALFORMACE

Venózní malformace (VM) se skládá z venózních kanálů, které mají nepravidelně ztenčené stěny. Při narození je většina VM nenápadná, modravého zabarvení, kompresibilní. U některých pacientů se již během intrauterinního života mohou vyvíjet objemné venózní masy. VM jsou segmentální nebo lokalizované. Teplota kůže je normální, šelesty slyšitelné nejsou. Mohou se objevovat lokalizované intravaskulární koagulopatie, které mohou vést k trombóze nebo ke krvácení. Zejména velké vaskulární malformace mohou být doprovázeny disseminovanou koagulopatií.

V etiologii onemocnění existuje zmínka o autosomálně dominantní dědičnosti. Bylo zjištěno několik genotypů, u kterých se projevuje stejný fenotyp zahrnující mutace na chromosomu 9p. Toto je aktivující mutace v kináze receptoru tyrozinkinázy Tie2, která byla zjištěna u dvou rodin bez příbuzného vztahu (9, 10). Základní znaky venózní malformace jsou shrnuty v tab. 6.

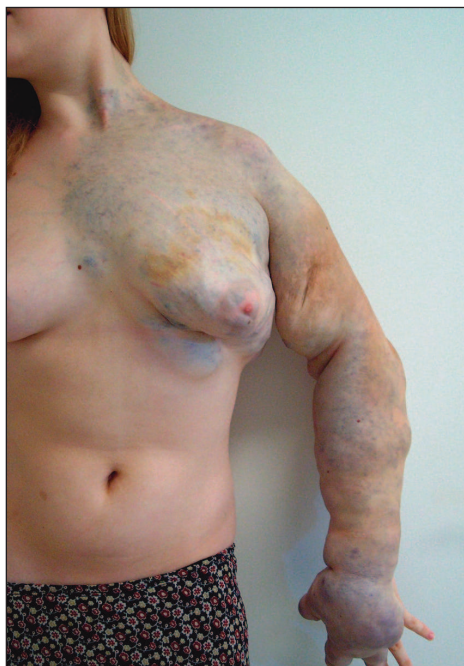Tab. 6. Základní znaky venózní malformace (VM)

Pomalý tok
Přítomna při narození
Zhoršuje se v průběhu života
Zahrnuje změny od varikóz, flebektázií ke kožním spongiózním masám
Nafukuje se při námaze, při sportu, ve svislé poloze
Na končetinách jsou kožní, svalové, kostní, kloubní VM
Dysplastické superficiální, hluboké žilní systémy s dilatací, ektáziemi, hypoplazií či agenezí
Kombinace kapilarovenózních, lymfatickovenózních malformací

Na obr. 4 je 15letá pacientka s rozsáhlou venózní malformací postihující levou horní končetinu a levou polovinu trupu, zasahující podle magnetické rezonance do mediastina. Při angiografickém vyšetření i podle magnetické rezonance byla zjištěna přítomnost i lymfangiomatózní tkáně. U nás je nemocná sledována od konce roku 2002. Předtím byla sledována na Klinice plastické chirurgie FN U sv. Anny v Brně, kde byla léčena tabletami prednizonu a interferonem α . Byly prováděny plastické chirurgické úpravy v levé dlani, bez efektu.

Nyní po konzultaci radioterapeuta, hematologa a v neposlední řadě onkologa bylo přistoupeno ke konkomitantní chemoradioterapii (nízkodávkovaná radioterapie, chemoterapie vinkristinem a cyklofosfamidem) podle protokolu. Pacientka v této době je objednána ke kontrolnímu vyšetření, včetně magnetické rezonance, k posouzení ovlivnění venózní malformace. Je to závažný stav, vyžadující mimořádný přístup k terapii.

Většinou terapie závisí také na lokalizaci. Malé léze mohou být léčeny percutánní sklerotizací, někdy s násled-



Obr. 4. Rozsáhlá venózní malformace levé horní končetiny a přilehlé části hrudníku.

nou chirurgickou excizí. Chirurgická léčba může být indikována při postižení svalů či při postižení kloubním. Někdy je nutné léčbu v průběhu let opakovat. Je třeba zvažovat riziko nekrózy a jizvení kůže. U rozsáhlých venózních malformací na končetinách je indikován konzervativní postup. Již od dětství se doporučují elastické kompresivní punčochy, které chrání kůži, omezují otok a zlepšují koagulopatii, venotonika (9, 10) (obr. 4).

Závěr

Cévní anomálie jsou problematikou, která je stále poznávána a jejíž klasifikace je velmi obtížná. Nicméně na základě správné diagnostiky se odvíjí i terapie.

Při diagnostice se opíráme nejenom o klinický obraz vaskulární anomálie, ale také o ultrazvukové a dopplerovské vyšetření, angiografii a radionuklidovou flebografií, magnetickou rezonanci a histologické vyšetření. V našem článku jsem se snažila přiblížit problematiku hemangiomů a venózních malformací.

Literatura

1. ACHAUER, BM., CHANG, CJ., VANDER KAM, VM. Management of hemangioma of infancy: review of 245 patients. *Plast Reconstr Surg*, 1997, 99, p. 1301–1308.
2. BENNETT, ML., FLEISCHER, AB., CHAMLIN, SL., FRIEDEN, IJ. Oral corticosteroid use is effective for cutaneous hemangiomas. *Arch Dermatol*, 2001, 137, p. 1208–1213.
3. BERARD, M., SORDELLO, S., ORTEGA, N., et al. Vascular endothelial growth factor confers a growth advantage in vitro and in vivo to stromal cells cultured from neonatal hemangiomas. *Am J Pathol*, 1997, 150, p. 1315–1326.
4. BLEI, F., CHIANESE, J. Corticosteroid toxicity in infants treated for endangering hemangiomas: experience and guidelines for monitoring. *Int Pediatr*, 1999, 14, p. 146–153.
5. BRUCKNER, AL., FRIEDEN, IJ. Hemangiomas of infancy. *J Am Acad Dermatol*, 2003, 4, p. 477–495.
6. DETMAR, M.: Tumor Angiogenesis. *J Invest Dermatol*, 2000, 5, p. 20–23.
7. DUBOIS, J., HERSHON, L., CARMANT, L., et al. Toxicity profile of Interferon α -2b in children – a prospective evaluation. *J Pediatr*, 1999, 135, p. 782–785.
8. EECKHOUT, I., LABRÉZE-LÉAUTÉ, C., TAIEB, A. Pourquoi les hémangiomes immatures régressent-ils? *Ann Dermatol Venereol*, 124, 1997, p. 771–832.
9. ENJOLRAS, O., et al. Extensive pure venous malformations in the upper or lower limb: A review of 27 cases. *J Am Acad Dermatol*, 1997, 2, p. 219–225.

Došlo do redakce 7. 12. 2004

MUDr. Renata Faberová, Ph.D.,
Brechtova 5
638 00 Brno
E-mail: rfaberova@seznam.cz



I-care – PŘÍPRAVKY S BÍLÝM ICHTHAMOLEM

I-care je unikátní řada produktů, která je určena především pro dermatologicky problematickou pleť. Bílý ichthamol příznivě ovlivňuje procesy v pokožce postižené atopickým ekzémem, psoriázou, ichtyosou, periorální a seborrhoickou dermatitidou a různými typy mykóz. Má protizánětlivé, protisvědčivé a antiseptické účinky, zvyšuje kožní prokrvení. Dobře působí i při přecitlivělosti na běžné kosmetické přípravky. Zanechává pokožku pružnou a vláčnou, podporuje regeneraci kožních buněk. Stimuluje a optimalizuje stav pokožky, udržuje ji svěží a v dobrém stavu a chrání ji před škodlivými vnějšími vlivy. Chladivý účinek zklidňuje pokožku podrážděnou slunečním zářením. Všechny přípravky I-care jsou bez parfemace.

Klinické studie zaměřené na přípravky I-care

Na přípravky řady I-care byla prim. MUDr. Hanou Zelenkovou, CSc (DOST Svidník v SR) provedena klinická studie, která potvrdila jedinečné účinky bílého ichthamolu a výbornou snášenlivost přípravků I-care. Nebyly zaznamenány žádné nežádoucí reakce organismu, ani při dlouhodobém používání bílého ichthamolu, absence parfemace byla pro pacienty výrazným přínosem. Z výsledků této studie lze citovat: „Koncentrace bílého ichthamolu byla zvolena skutečně exaktně a adekvátně vzhledem k jednotlivým typům přípravků. Pacienti v 90 % přípravky výborně tolerovali a oceňovali jejich příznivý preventivní a kosmetický efekt. U 80 % pacientů došlo k výraznému prodloužení období remise a lokální nález byl v průběhu používání přípravků s bílým ichthamolem překvapivě dobrý a stabilizovaný. Testované přípravky v současnosti představují špičku v dermakosmetice s bílým ichthamolem a představují výrazný pokrok v preventivní péči o dermatologické pacienty. Škála jejich působení je podstatně širší, než bylo možno sledovat na použitém souboru pacientů, což dokládají jiné zkušenosti.“

Další klinická studie byla realizována Státním zdravotním ústavem a byla specializována na **dětské produkty I-care**. V průběhu opakovaného otevřeného testu nebyly u pokusných osob zaznamenány žádné negativní kožní reakce a výsledky studie potvrdily deklarovanou funkci výrobku, tedy určení výrobků k péči o pokožku dětí.

Komplexní řada přípravků s bílým ichthamolem značky I-care společnosti Herbacos-bofarma s.r.o.:

I-care Dětské mléko s bílým ichthamolem 1% 200 ml

Speciálně vyvinuté jemné dětské mléko vhodné ke komplexní ochraně a ošetření pokožky celého těla. Je určeno k péči o problematickou pleť a pokožku trpící různými typy dermatitid a vznikem zánětlivých nebo svědivých ložisek. Působí při přecitlivělosti na běžné kosmetické přípravky, zklidňuje a promašťuje pokožku, rychle se vstřebává, nevmývá se a podporuje regeneraci kožních buněk.

I-care Dětský emulgel s bílým ichthamolem 1% 100 ml

Šetrný gel pro děti s optimálním obsahem bílého ichthamolu, zjemňuje a zároveň regeneruje pokožku. Díky speciálnímu složení se gel velmi dobře roztírá, nezanechává pocit mastné pokožky a působí dlouhodobě.

I-care Mýdlo s bílým ichthamolem 2,5% 100 g

Vysoce účinné mýdlo s bílým ichthamolem, které je určeno k čištění a ošetření dermatologicky problematické pokožky celého těla. Přípravek je bez konzervace.

I-care Pasta s bílým ichthamolem 5% 100 ml

Vysoce účinná pasta se zvýšeným obsahem bílého ichthamolu, vhodná k péči o pokožku celého těla. Optimální koncentrace bílého ichthamolu zaručuje vysokou účinnost a maximální regeneraci pokožky.

I-care Tělové mléko s bílým ichthamolem 1% 200 ml

Vysoce účinné regenerační mléko s bílým ichthamolem. Je určeno ke komplexnímu ošetření celého těla, zejména při problematické pleti. Vhodné k regeneraci pleti po nadměrném slunění. Dobře působí i při přecitlivělosti na běžné kosmetické přípravky. Zanechává pleť pružnou a vláčnou, podporuje obnovu kožních buněk.

I-care Pleťový krém s bílým ichthamolem 1% 100 ml

Jemný regenerační krém s bílým ichthamolem, pozitivně ovlivňuje a zlepšuje stav pokožky při zánětlivých procesech kůže, regeneruje pokožku podrážděnou slunečními paprsky. Zanechává pleť jemnou, pružnou a vláčnou, chrání ji před škodlivými vnějšími vlivy.

I-care Krém na ruce s bílým ichthamolem 1% 100 ml

Regenerační a preventivní krém s optimální koncentrací bílého ichthamolu, vynikající jako regenerační přípravek. Je doporučován i k účinné ochraně rukou při práci v prostředí se zvýšeným obsahem bakterií nebo plísní, nebo kde dochází k drobným oděrkám či poraněním. Optimalizuje stav pokožky.

I-care Gel s bílým ichthamolem 2% 50 ml

Regenerační gel bez tukových složek s optimálním obsahem bílého ichthamolu, vhodný zejména k ošetření mastnějších typů pokožky se sklony k akné a zánětlivým projevům kůže. Přípravek omezuje zvýšený mazotok a udržuje pokožku vláčnou a v dobrém stavu.

I-care Mast na nohy s bílým ichthamolem 3% 100 ml

Vysoce regenerační mast na nohy s obsahem bílého ichthamolu. Ichthamol je vhodný k dlouhodobé péči o unavené končetiny, je vhodné ho nanášet na bolestivou a citlivou pokožku v oblasti křečových žil. Ichthamol příznivě ovlivňuje procesy v pokožce postižené ekzémy v klidové fázi a mykózami.

I-care Pasta na nohy s bílým ichthamolem 3% 100 ml

Vysoce účinná pasta s bílým ichthamolem, vhodná zejména k podpoře regenerace pokožky. Vhodná k nanášení na bolestivou a citlivou pokožku v oblasti křečových žil. Působí dlouhodobě, nestírá se. Stimuluje a optimalizuje stav pokožky. Vhodná pro všechny typy pokožky.

I-care Sprchový gel s bílým ichthamolem 2% 300 ml

Hydratační tělový gel s bílým ichthamolem, vhodný pro pravidelnou hygienickou péči. Sprchový gel s ichthamolem je vhodný pro všechny typy pleti. Stimuluje a regeneruje pokožku a je vhodný též k ošetření pleti po nadměrném opálení nebo jako regenerační přípravek pro sportovce. Udržuje pokožku svěží a v dobrém stavu.

I-care Šampon na vlasy s bílým ichthamolem 1% 200 ml

Vysoce účinný přípravek s bílým ichthamolem, který má vynikající regenerační a čistící účinky. Je vhodný k pravidelné péči o vlasy při tvorbě lupů a svědění vlasové pokožky. Ichthamol příznivě ovlivňuje stav pokožky při zánětlivých procesech, psoriáze a seborrhoické dermatitidě. Použitelný pro všechny věkové kategorie.



Přírodní trend

v péči
o problematickou pokožku

akné
atopický ekzém
lupénka
svědění
lupy
kožní plísňe a bakterie
zvýšený mazotok
přecitlivělá pleť
periorální dermatitida
rosacea
seborrhoická dermatitida
ichtyosa



klinicky testováno
bez parfemace



Přípravky s bílým ichthamolem

Vyrábí: HERBACOS-BOFARMA s.r.o., Štrossova 239, 530 03 Parubířce, Česká republika, www.hbf.cz, e-mail: icare@hbf.cz

Výhradní dovozce do SR: HB Pharm s.r.o., Agátová 22, 841 01 Bratislava, Slovenská republika

Pokud si přejete být navštíveni naším farmaceutickým reprezentatem, kontaktujte nás, prosím, na emailové adrese icare@hbf.cz.



Herbacos-bofarma